https://doi.org/10.17116/oftalma202013602120

Клиническое значение аберраций оптической системы глаза в хирургии глаукомы и возможности их минимизации

© А.-Г.Д. АЛИЕВ, А.А.-Г. АЛИЕВ, М.М. НУРУДИНОВ

ГБУ НКО «Дагестанский центр микрохирургии глаза», ул. Набережная, 12, Каспийск, 368300, Российская Федерация

РЕЗЮМЕ

Введение. Несмотря на достижения современной фармакологии и лазерной хирургии, традиционные методы хирургического лечения глаукомы остаются основными для снижения уровня внутриглазного давления (ВГД). После успешно проведенных антиглаукомных операций у части пациентов наблюдается снижение зрительных функций, не связанное с прогрессированием глаукомного процесса. Данное явление объясняется влиянием хирургии глаукомы на рефракцию глаза, поэтому детальное понимание такого рода изменений позволит значительно ускорить функциональную реабилитацию данных пациентов.
Цель исследования — изучение динамики клинических проявлений аберраций оптической системы глаза при хирургическом лечении глаукомы и оценка эффективности метода их минимизации.
Материал и методы. Исследованы 32 пациента (32 глаза) в возрасте 52—73 лет. Пациенты были разделены на две группы. Пациентам 1-й группы (20 глаз) была выполнена непроникающая глубокая склерэктомия (НГСЭ) по классическому методу. Во 2-й группе (12 глаз) была проведена модифицированная нами НГСЭ. В пред- и послеоперационном периодах всем пациентам было выполнено обследование, включавшее прецизионную визометрию, корнеотопографию.
Результаты. В 1-й группе в раннем послеоперационном периоде (3-и сутки) наблюдалось значительное изменение исследуемых параметров, Так, среднее значение роговичного астигматизма возросло с 0,83±0,12 до 2,86±0,07 дптр**,** в то время как во 2-й группе **—** с 0,86±0,20 до 1,36±0,12 дптр.
Заключение. Непроникающая глубокая склерэктомия, модифицированная нами, позволяет добиться более высоких функциональных результатов в раннем послеоперационном периоде за счет снижения индуцированных изменений рефракции глаза.

Ключевые слова: *аберрации, астигматизм, глаукома.*

ИНФОРМАЦИЯ ОБ АВТОРАХ:

Алиев Абдул-Гамид Давудович — д-р мед. наук, проф., руководитель ГБУ НКО «ДЦМГ», зав. кафедрой глазных болезней №1 с УВ ГУ ВПО «ДГМУ»; https://orcid.org/0000-0001-6401-4071; e-mail: abdulgamid.aliyev.48@bk.ru
Алиев Ахмед Абдул-Гамидович — канд. мед. наук, заместитель директора по инновационной и научно-клинической работе; https://orcid.org/0000-0002-1955-9889; e-mail: dagof@mail.ru
Нурудинов Муса Муртазалиевич — врач-ординатор отделения новых технологий и витреоретинальной хирургии; https://orcid.org/0000-0001-8371-5703; e-mail: musail1988@gmail.com
Автор, ответственный за переписку: Нурудинов Муса Муртазалиевич — e-mail: musail1988@gmail.com

Clinical significance of aberrations of the ocular optical system in glaucoma surgery and the capabilities of minimizing them

© A-G.D. ALIEV, A.A.-G. ALIEV, M.M. NURUDINOV

Dagestan Center of Eye Microsurgery, 12 Naberezhnaya St., Kaspiysk, Russian Federation, 368300

ABSTRACT

Introduction. Despite the achievements of modern pharmacology and laser surgery, traditional glaucoma surgery remains the main method of reducing intraocular pressure (IOP). After successful glaucoma surgery, some of the patients are observed to have a decrease in visual functions not associated with progression of the glaucomatous process. This phenomenon is explained by the effect glaucoma surgery can have on eye refraction; detailed understanding of such changes would significantly speed up functional rehabilitation of these patients.
Purpose — to study the time course of clinical manifestations of aberrations of the ocular optical system in the surgical treatment of glaucoma and to assess the effectiveness of the method used to minimize them.
Material and methods. The study included 32 patients (32 eyes), aged from 52 to 73 years. The patients were divided into 2 groups. Patients of the first group (20 eyes) were treated with standard non-penetrating deep sclerectomy (NPDS). In the second group (12 eyes), patients underwent a modified NPDS according to an original method proposed by us. All patients were examined before and monitored after the surgery including precision visometry and corneal topography.
Results. A significant change in the studied parameters was observed in the first group in the early postoperative period (3rd day) — the average value of corneal astigmatism increased from 0.83±0.12 D to 2.86±0.07 D, while in the second group it increased from 0.86±0.20 D to 1.36±0.12 D.
Conclusion. Non-penetrating deep sclerectomy according to the modified method proposed by us helps achieve higher functional results in the early postoperative period due to the reduction of induced changes in eye refraction.

Keywords: *aberrations, astigmatism, glaucoma.*

INFORMATION ABOUT THE AUTHORS:
Aliev A.-G.D. — https://orcid.org/0000-0001-6401-4071
Aliev A.A-G. — https://orcid.org/0000-0002-1955-9889
Nurudinov M.M. — https://orcid.org/0000-0001-8371-5703
Corresponding author: Nurudinov M.M. — e-mail: musail1988@gmail.com

Несмотря на достижения фармакологии и лазерной хирургии, традиционные методы хирургического лечения глаукомы остаются основными для снижения уровня внутриглазного давления (ВГД).

Трабекулэктомия, предложенная J. Cairns в 1968 г. [1], а позднее модифицированная P. Watson в 1970 г. [2], не претерпела до настоящего времени значительных изменений и продолжает оставаться наиболее популярным методом хирургического лечения глаукомы в мире [3].

Высокая частота интра- и послеоперационных осложнений проникающей хирургии побудила исследователей к разработке модификаций этого хирургического метода. Так, в конце 80-х годов XX века акад. С.Н. Федоровым и проф. В.И. Козловым был разработан метод непроникающей глубокой склерэктомии (НГСЭ), позволивший минимизировать интра- и послеоперационные осложнения и в то же время обеспечить гипотензивный эффект.

При проведении НГСЭ в раннем послеоперационном периоде большинство пациентов предъявляют жалобы на снижение зрительных функций, не связанных с прогрессированием глаукомного процесса и наличием интра- и послеоперационных осложнений.

В литературе встречаются данные о влиянии хирургии глаукомы на рефракцию роговицы. Например, C. Hugkulstone в 1991 г. впервые оценил изменение кератометрических параметров. Он наблюдал в раннем послеоперационном периоде уменьшение радиуса кривизны роговицы в вертикальном меридиане с одновременным увеличением радиуса кривизны роговицы в горизонтальном [4].

Более детальную оценку функциональных изменений после хирургии глаукомы провели P. Dietze и соавторы. Они исследовали остроту зрения, контрастную чувствительность и роговичный астигматизм по данным кератотопографии. Исследование показало, что в послеоперационном периоде наблюдалось снижение остроты зрения в среднем на 0,1, контрастная чувствительность не изменялась, а среднее значение центрального роговичного астигматизма увеличилось на 1,5±0,12 дптр [5].

Встречается ряд работ, посвященных оценке влияния модифицированных методов трабекулэктомии, а также сравнительной оценке влияния проникающей и непроникающей хирургии глаукомы на рефракцию роговицы [6, 7].

Сравнительная оценка влияния различных методов традиционной трабекулэктомии и микротрабекулэктомии на рефракцию роговицы освещена в работе S. Vernon и соавторов. Среднее значение вектора изменения рефракции роговицы составило 0,38 дптр при микротрабекулэктомии, в то время как при классической трабекулэктомии этот показатель достигал 1,24±0,75 дптр [11].

В литературе также встречаются сообщения, посвященные детальному анализу аберраций оптической системы глаза высшего порядка в хирургии глаукомы [8—10].

Было отмечено, что изменения фиброзной оболочки глаза, вызываемые хирургическим вмешательством, неизбежно приводят к вторичным изменениям его оптической структуры в виде индуцированного роговичного астигматизма и аберраций высшего порядка [11—13].

Детальное понимание происходящих изменений позволит повысить представление о биомеханике фиброзной капсулы глаза и более точно прогнозировать динамику изменений рефракции глаза и функциональных результатов микрохирургического лечения глаукомы.

Цель данного исследования — комплексная сравнительная оценка клинических проявлений аберраций оптической системы глаза, индуцированных хирургией глаукомы, и оценка эффективности метода их минимизации.

Материал и методы

С 2017 по 2018 г. в ГБУ НКО «Дагестанский центр микрохирургии глаза» нами были исследованы 32 пациента (32 глаза) в возрасте 52—73 лет, которые были разделены на две группы.

Пациентам 1-й группы (20 глаз) была выполнена классическая НГСЭ без использования дренажей.

Во 2-й группе (12 глаз) был применен модифицированный нами метод НГСЭ (Рационализаторское предложение №19-1538 от 04.02.19).

Отличие модифицированной нами НГСЭ заключается в том, что после выполнения стандартной НГСЭ и наложения швов на края поверхностного склерального лоскута при помощи алмазного ножа для кератотомии с микроподачей выполняют дополнительные, послабляющие, надрезы склеры в 1 мм от границ поверхностного лоскута **(рис. 1)** глубиной 300 мкм **(рис. 2)**.

Критерием включения в исследование явилось наличие у пациентов первичной открытоугольной глаукомы I—II стадии с сохранным центральным по-

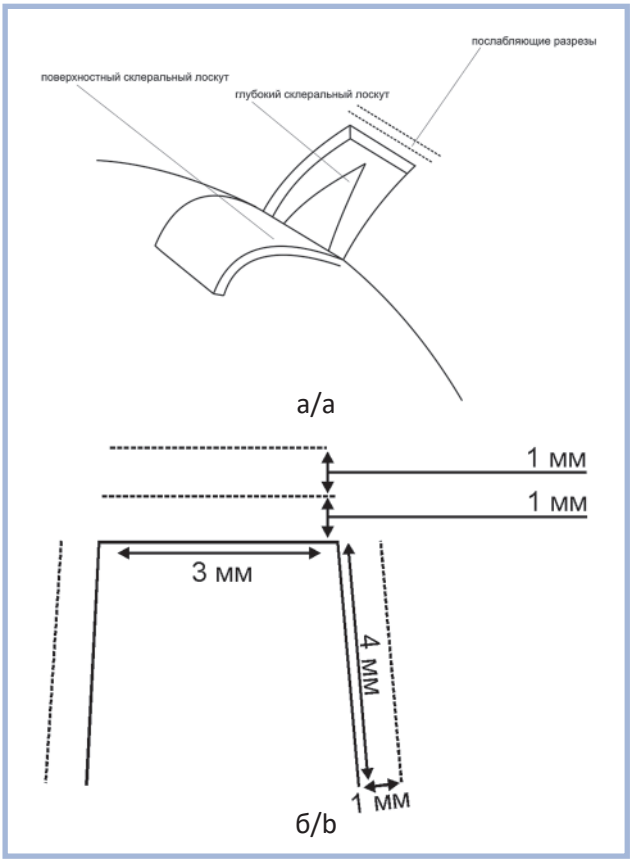

Рис. 1. **Метод минимизации индуцированных изменений рефракции глаза при хирургическом лечении глаукомы.**

а — общий вид ; б — схема расположения разрезов.

Fig. 1. **Technique for minimizing induced changes in eye refraction in the surgical treatment of glaucoma.**

a — general view; b — layout of the incisions.

лем зрения (не менее 15° от точки фиксации) и остротой центрального зрения не менее 0,3.

Пациентам в пред- и послеоперационном периодах проводили стандартное офтальмологическое обследование, а также корнеотопографию и прецизионную визометрию с использованием оригинального оптотипа (заявка на изобретение № 2087128120/14 от 31.07.18 **(рис. 3)**.

Данный оптотип представляет собой модифицированное кольцо Ландольта **(см. рис. 3)** и по сравнению с оптоипом Вейнберга [13, 14], в котором меридиональная равномерность оптотипа достигается путем увеличения толщины кольца в области разрыва, предлагаемый нами тест-объект имеет разрыв в виде окружности, что позволяет устранить феномен «закругления углов» [14].

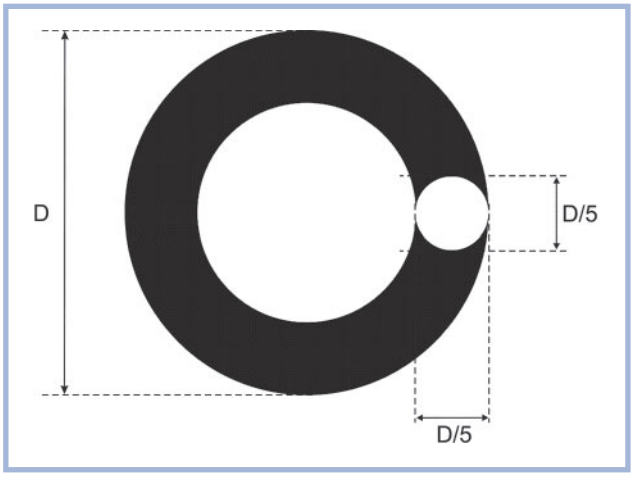

Рис. 3. **Оптотип для прецизионных визометрических исследований.**

Fig. 3. **Optotype for precision visometry.**

Оптотип имеет следующую конфигурацию: диаметр D, ширина кольца и диаметр разрыва равны D/5. Таким образом, сохраняется оптимальное отношение элементов оптотипа к его общему размеру [15, 16].

Все исследования были выполнены до операции, на 2-й день, через 1 и 3 мес после операции.

Корнеотопографию проводили с помощью прибора Alegretto Wave Topolyzer по стандартному методу. Для анализа полученных данных использовали режим Refractive map и Zernike analysis.

Статистическую обработку результатов исследования проводили с применением компьютерных программ «Statistica 7.0» по стандартным методам параметрической и непараметрической статистики.

Результаты и обсуждение

У пациентов 1-й группы до операции средняя величина роговичного астигматизма составила 0,83±0,12 дптр **(рис. 4, а)**, некорригированной остроты зрения (НКОЗ) — 0,37±0,12, максимальной

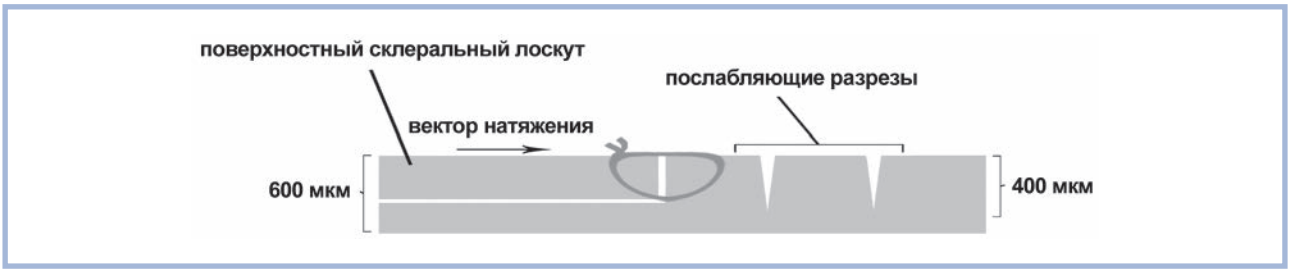

Рис. 2. **Схема сагиттального сечения склеры в операционной зоне.**

Fig. 2. **Scheme of the sagittal section of the sclera in the operated area.**



а/a б/b

Рис. 4. **Результаты кератотопографии пациента до (а) и после (б) НГСЭ по стандартной технологии.**
Fig. 4. **Keratotopography of a patient before (a) and after (b) standard NPDS.**

остроты зрения (МОЗ) — 0,82±0,08, суммарной величины роговичных аберраций — 0,615±0,008 мкм.

Во 2-й группе среднее значение роговичного астигматизма составило 0,86±0,2 дптр **(рис. 5, а)**, НКОЗ — 0,42±0,1, МОЗ — 0,85±0,05. По результатам анализа Цернике суммарная величина аберраций роговицы перед операцией в обеих группах была 0,598±0,09 мкм

На 2-й день после хирургического вмешательства в 1-й группе среднее значение роговичного астигматизма составляло 2,86±0,07 дптр **(см. рис. 4, б)**, НКОЗ — 0,16±0,07, МОЗ — 0,56±0,03, а суммарных аберраций роговицы — 3,563±0,62 мкм.

Во 2-й группе значение роговичного астигматизма составляло 1,36±0,12 дптр **(см. рис. 5, б)**, НКОЗ — 0,21±0,04, МОЗ — 0,78±0,05, суммарных аберраций роговицы — 2,836±0,32 мкм.

Было отмечено, что изменения рефракционной структуры в раннем послеоперационном периоде в обеих группах имели сходную картину, но разную степень выраженности **(рис. 6)**.

Через 1 мес после операции наблюдалось постепенное восстановление исследуемых параметров до предоперационного состояния. В 1-й группе средняя величина роговичного астигматизма равнялась 1,72±0,17 дптр, НКОЗ — 0,31±0,05, МОЗ — 0,71±0,04, а суммарных аберраций роговицы — 1,723±0,21 мкм.

Во 2-й группе средняя величина роговичного астигматизма составляла 0,92±0,12 дптр, НКОЗ — 0,41±0,1, МОЗ — 0,83±0,08, суммарных аберраций роговицы — 0,752±0,12 мкм.

На 3-й месяц послеоперационного периода в 1-й группе средняя величина роговичного астигматизма составляла 1,32±0,21 дптр, НКОЗ — 0,35±0,08, МОЗ — 0,76±0,04, суммарных роговичных аберраций — 0,697±0,09 мкм.

Во 2-й группе средняя величина роговичного астигматизма была 0,88±0,04 дптр, НКОЗ — 0,42±0,06, МОЗ — 0,85±0,09, суммарных аберраций роговицы — 0,602±0,08 мкм.

Динамика исследуемых параметров представлена в **таблице**.

Анализ аберраций оптической системы глаза продемонстрировал значительную разницу между исследуемыми группами по степени выраженности аберраций высшего порядка.

В 1-й группе наблюдалось значительное повышение аберраций практически всех порядков, в то время как во 2-й группе значимое изменение показателей наблюдалось только для аберраций 4-го и 6-го порядков.

Клиническая интерпретация полученных результатов позволила оценить степень влияния индуцированных изменений оптической системы глаза на остроту зрения **(рис. 7)**.

Снижение НКОЗ в обеих группах носило однонаправленный и соизмеримый характер, в то время как МОЗ снижалась в большей степени в 1-й группе.

Данное явление объясняется значительно большей степенью выраженности аберраций высшего порядка в группе пациентов, которым была проведена классическая НГСЭ.

Таким образом, индуцированные хирургией глаукомы изменения рефракции глаза способствуют значительному снижению остроты зрения в раннем послеоперационном периоде. Данные изменения носят частично обратимый характер. Для ускорения

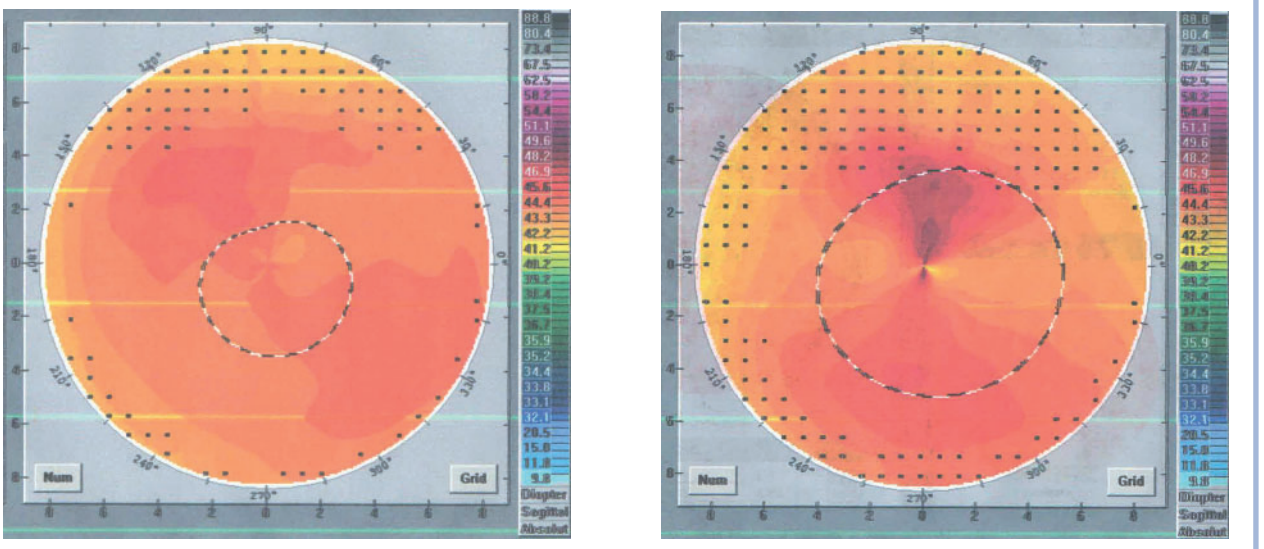

а/a б/b

Рис. 5. **Результаты кератотопографии пациента до (а) и после (б) модифицированной НГСЭ.**

Fig. 5. **Keratotopography of a patient before (a) and after (b) modified NPDS.**

Таблица. **Сравнительная оценка динамики исследуемых параметров (*M±m*)**

Table. **Comparative assessment of changes in the studied parameters over time (*M±m*)**

Исследуемый параметр	До операции	2-й день после операции	1 мес после операции	3 мес после операции
НГСЭ стандартная (1-я группа)				
Роговичный астигматизм, дптр	0,83±0,12	2,86±0,07	1,72±0,17	1,32±0,21
Максимальная острота зрения	0,82±0,08	0,56±0,03	0,71±0,04	0,76±0,04
Суммарная величина аберраций роговицы по Цернике, μm	0,615±0,008	3,563±0,62	1,723±0,21	0,697±0,09
НГСЭ модифицированная (2-я группа)				
Роговичный астигматизм, дптр	0,86±0,20	1,36±0,12	0,92±0,12	0,88±0,04
Максимальная острота зрения	0,85±0,05	0,78±0,05	0,83±0,08	0,85±0,09
Суммарная величина аберраций роговицы по Цернике, μm	0,598±0,09	2,836±0,32	0,752±0,12	0,602±0,08

Примечание. Достоверность различий по сравнению с предоперационным состоянием, $p>0,05$.

процесса реабилитации пациента необходима оптическая коррекция, позволяющая добиться заметного повышения остроты зрения за счет компенсации сферического и цилиндрического компонентов. Иррегулярные изменения оптической системы не могут быть нивелированы при помощи оптических средств коррекции.

Выводы

1. Основной причиной снижения максимальной остроты зрения в послеоперационном периоде при проведении фильтрующих антиглаукомных вмешательств являются аберрации оптической системы глаза, индуцированные хирургическим вмешательством.

2. Отсутствие в настоящее время простых технологических возможностей оптической коррекции иррегулярного астигматизма, индуцированного микрохирургией глаукомы, повышает значимость разработки метода превентивной минимизации индуцированных изменений рефракции (аберраций) глаза.

3. Предлагаемый модифицированный метод непроникающей глубокой склерэктомии позволяет в значительной степени минимизировать индуцированные роговичные аберрации по сравнению с ее стандартным методом.

Участие авторов:
Концепция и дизайн исследования: А-Г.Д.А., М.Н.
Сбор и обработка материала: М.Н.
Статистическая обработка: М.Н.
Написание текста: М.Н.
Редактирование: А-Г.Д.А, А.А-Г.А.

Авторы заявляют об отсутствии конфликта интересов.

The authors declare no conflicts of interest.

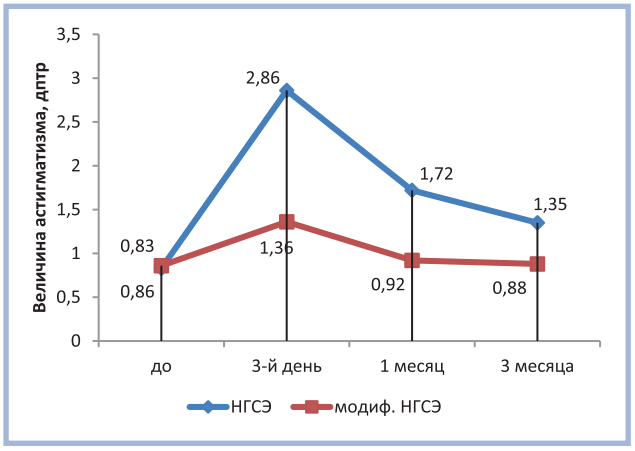

Рис. 6. **Динамика средней величины индуцированного роговичного астигматизма в послеоперационном периоде.**

Fig. 6. **Time course of the average value of induced corneal astigmatism in the postoperative period.**

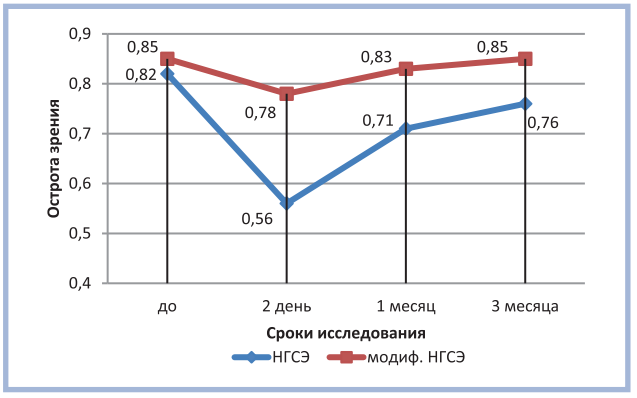

Рис. 7. **Динамика максимальной остроты зрения в исследуемых группах.**

Fig. 7. **Time course of maximum visual acuity in the studied groups.**

ЛИТЕРАТУРА/REFERENCES

1. Cairns JE. Trabeculectomy: preliminary report of a new method. *Am J Ophthalmol.* 1968;66:673-679.
2. Watson PG. Trabeculectomy: a modified ab externo technique. *Ann Ophthalmol.* 1970;2:199-205.
3. Migdal C, Gregory W, Hitchings R. Long term functional outcome after early surgery compared with laser and medicine in open angle glaucoma. *Ophthalmology.* 1994;101:1651-1656. https://doi.org/10.1016/S0161-6420(94)31120-1
4. Hugkulstone C. Changes in keratometry following trabeculectomy. *Br J Ophtalmol.* 1991;75:217-218. https://doi.org/10.1136/bjo.75.4.217
5. Dietze PJ, Oram O, Kohnan T, et al. Visual function following trabeculectomy effect on corneal topography and contrast sensitivity. *J Glaucoma.* 1997;6:99-103. https://doi.org/10.1097/00061198-199704000-00005
6. Van Keer K, Willekens K, Abegão Pinto L, Delbeke H, Vandewalle E, & Stalmans I. Surgically induced corneal astigmatism after fornix-based trabeculectomy. *Acta Ophthalmologica.* 2015;93:21-29. https://doi.org/10.1097/ijg.0000000000000236
7. Egrilmez S, Ates H, Nalcaci S, Andac K, Yagci A. Surgically induced corneal refractive change following glaucoma surgery: nonpenetrating trabecular surgeries versus trabeculectomy. *J Cataract Refract Surg.* 2004;30:1232-1239. https://doi.org/10.1016/j.jcrs.2003.11.055
8. Jonatan H, Christopher T, Galor A, Junk A, Sastry A, Wellik R. Reftractive outcome of combined cataract and glaucoma surgery. *J Glaucoma.* 2015;24(2):161-164. https://doi.org/10.1097/01.ijg.0000435773.20279.56
9. Claridge KG, Galbraith JK, Karmel V, Bates AK. The effect of trabeculectomy on refraction, keratometry, and corneal topography. *Eye.* 1995;9:292-298. https://doi.org/10.1038/eye.1995.57
10. Fukuoka S, Amano S, Honda N, Mimura T, Usui T, Araie M. Effect of trabeculectomy on ocular and corneal higher order aberrations. *Jpn J Ophthalmol.* 2011;55(5):460-466. https://doi.org/10.1007/s10384-011-0063-x
11. Vernon SA, Zambarakji HJ, Potgieter F, et al. Topographic and keratometric astigmatism up to 1 year following small flap trabeculectomy (micro trabeculectomy). *Br J Ophthalmol.* 1999;83:779-782. https://doi.org/10.1136/bjo.83.7.779
12. Алиев А.-Г.Д., Исмаилов М.И., Гительман Г.Н. Исследование аберраций оптической системы глаза при хирургическом лечении глаукомы. *Национальный журнал глаукома.* 2003;3:20-23. Aliev A-GD, Ismailov MI, Gitelman GN Investigation of aberrations of the eye optical system in the surgical treatment of glaucoma. *Nacional'nyj zhurnal glaukoma.* 2003;3:20-23. (In Russ.).
13. Delbeke H, Stalmans I, Vandewalle E, Zeyen T. The Effect of Trabeculectomy on Astigmatism. *Journal of Glaucoma.* 2016;25(4):308-312. https://doi.org/10.1097/ijg.0000000000000236
14. Волков В.В., Горбань А.Н., Джалиашвили О.А. *Клиническая визо- и рефрактометрия.* Л.: Медицина; 1976. Volkov VV, Gorban' AN, Dzhaliashvili OA. *Klinicheskaya vizo- i refraktometriya.* L.: Meditsina; 1976. (In Russ.).
15. Вейнберг В.Б., Никольская Н.А., Таблицы для измерения остроты зрения. В кн.: *Проблемы физиологической оптики.* Т. 8. М.—Л. 1953;325-329. Veinberg VB, Nikol'skaya NA. Tablitsy dlya izmereniya ostroty zreniya. V kn.: *Problemy fiziologicheskoi optiki.* T. 8. M.—L.. 1953;325-329.(In Russ.).
16. Ferree C, Rand G. More nearly absolute method of testing and rating vision. *Arch Ophthalmol.* 1940;24(2):292-315. https://doi.org/10.1001/archopht.1940.00870020084009

Поступила 19.03.19
Received 19.03.19
Принята к печати 26.05.19
Accepted 26.05.19