https://doi.org/10.17116/oftalma20201360216

Изменения нервных волокон роговицы после микроинвазивной факохирургии (предварительное сообщение)

© К.С. АВЕТИСОВ[1], Н.Ю. ЮСЕФ[1], З.В. СУРНИНА[1], С.Э. АВЕТИСОВ[1, 2], М. НДАРИ[2]

[1]ФГБНУ «Научно-исследовательский институт глазных болезней», ул. Россолимо, 11, А, Б, Москва, 119021, Российская Федерация;
[2]Кафедра глазных болезней ФГАОУ ВО «Первый Московский государственный медицинский университет им. И.М. Сеченова» Минздрава России, ул. Трубецкая, 8, стр. 2, Москва, 119991, Российская Федерация

РЕЗЮМЕ

Введение. Вопрос о потенциальных изменениях нервных волокон роговицы (НВР), индуцированных факохирургией, остается малоизученным. Необходимость проведения исследований в данном направлении диктуется рядом обстоятельств: внедрением в клиническую практику конфокальной микроскопии роговицы, необходимостью факохирургии на фоне изменений роговицы различного генеза, возможностью негативного влияния лазерного излучения в процессе гибридной (фемтолазерной) факоэмульсификации (ФЭ).
Цель исследования — оценка изменений НВР после разных методов микроинвазивной факохирургии.
Материал и методы. Исследования проведены в двух группах пациентов в возрасте от 50 до 60 лет, которым были выполнены стандартная ультразвуковая и гибридная ФЭ (по 30 операций, соответственно). Алгоритм оценки состояния НВР включал лазерную конфокальную микроскопию с использованием оригинального программного обеспечения. Для количественной оценки состояния нервов использовали два коэффициента — анизотропии направленности (KΔL) и симметричности направленности (K_{sym}).
Результаты. Независимо от метода операции отмечена тенденция к уменьшению коэффициента анизотропии направленности и увеличению коэффициента симметричности направленности, условно сопоставимая с выявленными ранее возрастными изменениями нервных волокон. После гибридной ФЭ уменьшение коэффициента анизотропии направленности через 2—2,5 мес после вмешательства оказалось статистически менее значимым по сравнению с аналогичным показателем после стандартного ультразвукового метода.
Заключение. Дальнейшие исследования должны быть направлены на анализ отдаленных результатов как микроинвазивных методов факохирургии, так и «классической» экстракапсулярной экстракции катаракты, которая до сих пор остается методом выбора в ряде клинических ситуаций.

***Ключевые слова*:** *нервные волокна роговицы, факохирургия, лазерная конфокальная микроскопия.*

ИНФОРМАЦИЯ ОБ АВТОРАХ:

Аветисов Константин Сергеевич — канд. мед. наук, ст. науч. сотрудник отдела новых методов лечения в офтальмологии; e-mail: avetisov.k.s@gmail.com; https://orcid.org/0000-0001-9195-8908
Юсеф Наим Юсеф — д-р мед. наук, зав. отделом новых методов лечения в офтальмологии; e-mail: 9695949@bk.ru; https://orcid.org/0000-0003-4043-456X
Сурнина Зоя Васильевна — канд. мед. наук,старший научный сотрудник отдела современных методов лечения в офтальмологии; https://orcid.org/0000-0001-5692-1800
Аветисов Сергей Эдуардович — д-р мед. наук, проф., академик РАН, зав. кафедрой глазных болезней, научный руководитель ФГБНУ «НИИ глазных болезней»; https://orcid.org/0000-0001-7115-4275
Ндари М. — аспирант кафедры глазных болезней ФГАОУ ВО «Первый Московский государственный медицинский университет им. И.М. Сеченова»; https://orcid.org/0000-0002-0918-2635
Автор, ответственный за переписку: Сурнина Зоя Васильевна — e-mail: medzoe@yandex.ru

Changes in corneal nerve fibers after microinvasive cataract surgery (a preliminary report)

© K.S. AVETISOV[1], N.Y. YUSEF[1], Z.V. SURNINA[1], S.E. AVETISOV[1, 2], M. NDARY[2]

[1]Research Institute of Eye Disease, 11A Rossolimo St., Moscow, Russian Federation, 119021;
[2]I.M. Sechenov First Moscow State Medical University (Sechenov University), Department of Ophthalmology, 8-2 Trubetskaya St., Moscow, Russian Federation, 119991

ABSTRACT

Introduction. Potential changes in corneal nerve fibers (CNF) induced by cataract phacoemulsification remain insufficiently studied. The need for research in this direction is dictated by a number of circumstances: introduction of corneal confocal microscopy into clinical practice, the need for phaco surgery in the presence of corneal changes of various genesis, the possible negative impact of laser radiation during hybrid (femtosecond laser-assisted) phacoemulsification.
Purpose — to assess the changes in CNF after various methods of microinvasive cataract surgery.
Material and methods. The studies were conducted in patients aged 50 to 60 years who underwent standard ultrasound and hybrid phacoemulsification; the patients were respectively divided into two groups (30 surgeries each). The algorithm for assessing the state of CNF involved laser confocal microscopy using original software. To quantify the state of the nerves, two coefficients were used: CNF orientation anisotropy (KΔL) and CNF orientation symmetry (K_{sym}).
Results. Regardless of the surgery technique, tendencies were noted for the orientation anisotropy coefficient to decrease and the orientation symmetry coefficient to increase, which are conditionally comparable with previously identified age-related changes

in CNF. After hybrid phacoemulsification, a decrease in the orientation anisotropy coefficient 2—2.5 months after the intervention turned out to be statistically less significant compared to the standard ultrasound technique.
Conclusion. Further research should be aimed at analyzing the long-term results of both microinvasive phacosurgery techniques and the «classical» extracapsular cataract extraction, which remains the method of choice in a number of clinical situations.

Keywords: *corneal nerve fibers, cataract phacoemulsification, laser confocal microscopy.*

INFORMATION ABOUT THE AUTHORS:
Avetisov K.S. — https://orcid.org/0000-0001-9195-8908
Yusef N.Y. — https://orcid.org/0000-0003-4043-456X
Surnina Z.V. — https://orcid.org/0000-0001-5692-1800
Avetisov S.E. — https://orcid.org/0000-0001-7115-4275
Ndary M. — https://orcid.org/0000-0002-0918-2635
Corresponding author: Surnina Z.V. — e-mail: medzoe@yandex.ru

Как известно, чувствительная иннервация роговицы осуществляется имеющими радиальное направление длинными цилиарными нервами (глазная ветвь тройничного нерва). Различают «толстые» миелиновые А-волокна (только на периферии роговицы) и безмиелиновые, более тонкие, С-волокна, располагающиеся в центральной зоне. Нервные волокна роговицы (НВР) обеспечивают не только чувствительность, но и трофическую функцию. Топографически выделяют суббазальные НВР, субэпителиальное нервное сплетение и стромальные НВР [1]. Суббазальные НВР располагаются между боуменовой мембраной и базальным эпителием. По данным конфокальной микроскопии, эти НВР по форме напоминают «бисерные» (англ. beaded), четкие, линейные, гомогенно рефлективные структуры. Кроме этого, отмечается дихотомическое деление НВР, а также визуализируются тонкие связывающие нервы волокна (англ. Y-shaped и H-shaped соответственно). Субэпителиальное нервное сплетение локализуется между боуменовой мембраной и передней стромой. НВР-сплетения слабо контрастны, имеют зернистую структуру и окончания иррегулярной формы. Стромальные НВР располагаются в передних и средних слоях стромы роговицы и визуализируются в виде более разветвленных толстых линейных структур различной ориентации.

Современные возможности прижизненного исследования НВР связаны с внедрением в клиническую практику конфокальной микроскопии и объективизацией исследования за счет не только качественной, но и, главным образом, количественной оценки их состояния [1, 2]. В качестве количественных критериев рассматривают различные показатели — диаметр НВР [3, 4], плотность, длину НВР и их ветвей [5], коэффициенты анизометропии и симметричности направленности НВР [6].

Различные по своей направленности оперативные пособия, предполагающие удаление хрусталика и объединяемые термином «факохирургия», занимают первое место в структуре офтальмохирургических вмешательств. «Золотой» стандарт факохирургии включает такие технологические элементы, как микроинвазивность (отсутствие необходимости шовной герметизации разрезов), сохранность капсульного мешка, возможность имплантации через микроразрез и внутрикапсульной фиксации эластичной интраокулярной линзы (ИОЛ). В последние годы в качестве методов выбора микроинвазивной факохирургии рассматривают факоэмульсификацию (ФЭ) — стандартную ультразвуковую и гибридную (фемтолазерную) [7—10].

Вопрос о потенциальных изменениях НВР, индуцированных факохирургией, остается малоизученным. При анализе изменений чувствительности роговицы и плотности суббазального нервного сплетения после ультразвуковой ФЭ с использованием темпорального и верхнего роговичного тоннельного разрезов отмечено снижение чувствительности роговицы в проекции «тоннеля» в первые 3 мес после операции, более выраженное при применении темпорального разреза. Кроме этого, отмечено уменьшение плотности НВР в суббазальном сплетении [11]. В другом исследовании выявлено утолщение НВР после стандартной ультразвуковой ФЭ [12]. Кроме этого, отмечено снижение чувствительности роговицы (функции НВР!) в проекции «катарактального» разреза [13, 14].

Ряд сообщений касаются изменений эпителия роговицы (структуры, анатомически и функционально близкой к НВР) после микроинвазивной факохирургии [15—17]. На основе спектральной оптической когерентной томографии (ОКТ) переднего сегмента глаза выявлено увеличение толщины эпителия роговицы в 1-ю неделю после факохирургии [16]. В другом пилотном исследовании были получены иные результаты: непосредственно после стандартной ультразвуковой ФЭ на фоне увеличения стромальной толщины роговицы (англ. non-epithelial corneal thickness) толщина эпителия в центральной зоне и парацентральных участках горизонтального меридиана, наоборот, достоверно уменьшалась [15]. Аналогичные результаты были получены еще в одном исследовании, в котором для оценки состояния эпителия, помимо ОКТ, использовали конфокальную

лазерную микроскопию: в 1-ю неделю после операции выявлено уменьшение толщины эпителия роговицы [17]. Следует отметить, что исследование толщины эпителия роговицы в указанных выше работах проводили в аспекте возможного влияния изменений этого показателя на остроту зрения.

Цель настоящего исследования — оценка изменений НВР после разных методов микроинвазивной факохирургии.

Материал и методы

Для проведения исследования были сформированы две группы пациентов в возрасте от 50 до 60 лет, которым были выполнены стандартная ультразвуковая и гибридная ФЭ (по 30 операций в 1-й и 2-й группах соответственно). Критерии исключения при формировании групп: наличие сопутствующих глазных заболеваний, офтальмохирургические вмешательства в анамнезе, сахарный диабет 1-го и 2-го типов, другие системные заболевания. Одновременно в сформированных группах были проанализированы морфофункциональные послеоперационные изменения макулярной области сетчатки (результаты представлены в отдельном сообщении) [18].

Стандартную ультразвуковую ФЭ выполняли с использованием установок «Infiniti Vision System» (Alcon, США) и Stellaris (Baush&Lomb, США). Операция включала следующие основные этапы:

— тоннельный, самогерметизирующийся разрез протяженностью 2 мм и шириной 2—2,5 мм в вертикальном меридиане роговицы;

— передний круговой непрерывный капсулорексис диаметром 5—6 мм;

— гидродиссекцию ядра и хрусталиковых масс;

— коаксиальную факофрагментацию и эмульсификацию;

— удаление хрусталиковых масс (бимануальная ирригация-аспирация);

— имплантацию «эластичной» ИОЛ.

В процессе гибридной ФЭ фемтосекундную лазерную установку VICTUS («Technolas Perfect Visison», Германия) применяли только для переднего капсулорексиса и предварительной фрагментации ядра. Инфракрасный фемтосекундный лазер был настроен на частоту обновлений 80 кГц, длину импульса от 230 до 550 фс и длину волны 1023 нм. Суммарно интерфейс «лазер—роговица» состоял из аппланационной линзы, иммерсионного раствора между линзой и роговицей, вакуумного кольца и трубки. Для фемтолазерной капсулотомии лазерную систему центрировали по зрительной оси, уровень энергии находился в пределах 6700 нДж с расстоянием между точками и слоями 5 и 2 мкм соответственно. В процессе фемтолазерной фрагментации ядра паттерн лазерного воздействия включал 8 радиальных разрезов при мощности излучения 6700 нДж. После этого переходили непосредственно к хирургическому этапу гибридной ФЭ, в процессе которого применяли описанные выше приемы стандартного ультразвукового метода (тоннельный разрез, гидродиссекцию, эмульсификацию и аспирацию фрагментов ядра и хрусталиковых масс, имплантацию эластичной ИОЛ с помощью инжектора). Фемтолазерный этап гибридной ФЭ, как правило, не превышал 5—10 мин, а пауза между этапами — 10 мин.

Оценку состояния НВР после стандартной ультразвуковой и гибридной ФЭ проводили до, через 7—10 дней и 2—2,5 мес после вмешательства. В рамках настоящего исследования ограниченные сроки наблюдения были обусловлены основной задачей — выявлением непосредственного влияния фемтолазерного компонента гибридной ФЭ на состояние НВР по сравнению со стандартным ультразвуковым методом.

Разработанный ранее в ФГБНУ «НИИ глазных болезней» алгоритм оценки состояния НВР основан на анализе получаемых с помощью лазерного конфокального микроскопа (прибор HRT III с роговичной насадкой Rostock Cornea, Германия) изображений с использованием оригинального программного обеспечения Liner 1.2S. В качестве критерия потенциальных изменений НВР в данной программе выбрана направленность (ориентация) нервных волокон. На первом этапе исследования для каждой точки конфокального изображения осуществляют индикацию и угол расположения нервного волокна. На втором — с учетом вероятности нахождения волокон суммируются и вычисляются два коэффициента — анизотропии направленности (K△L) и симметричности направленности (K_{sym}) [6].

Статистический анализ и оценка достоверности полученных результатов проведены с помощью программ Microsoft Excel 2010 и Statistica 8.0. Количество исследований в группах было достаточным для применения методов параметрической статистики. При распределении всех исследуемых показателей, близком к нормальному, в качестве характеристик распределения использовали среднее и стандартное отклонение (M±d), а при сравнении параметров — параметрические критерии и тесты (t-test-критерий Стьюдента и парный критерий Стьюдента). Различия (p) считали достоверными при величине указанных критериев менее 0,05.

Результаты и обсуждение

Характер и степень изменений различных морфофункциональных показателей роговицы после факохирургии являются общепринятыми качественными критериями «успешности» проведенного вмешательства. При этом вопрос влияния факохирургии на состояние НВР остается недостаточно изученным. Между тем ряд обстоятельств свидетельствует о не-

Таблица 1. **Средние исходные показатели состояния НВР (*M*±d) по данным лазерной конфокальной биомикроскопии в группах исследования**

Table 1. **Mean baseline values of the state of CNF (*M*±d) in both study groups according to laser confocal biomicroscopy**

Показатель	1-я группа	2-я группа	*p* (t-критерий равенства средних)
KΔL	2,63±0,85	2,9±0,72	0,188
K_{sym}	0,92±0,04	0,92±0,05	0,892

Таблица 2. **Средние показатели состояния НВР (*M*±d) по данным лазерной конфокальной биомикроскопии в 1-й группе**

Table 2. **Mean values of the state of CNF (*M*±d) in the first group according to laser confocal biomicroscopy**

Показатель	Срок обследования			*p* (*t*-критерий для парных выборок) (II—I)	*p* (*t*-критерий для парных выборок) (III—I)	*p* (*t*-критерий для парных выборок) (III—II)
	I	II	III			
KΔL	2,63±0,85	2,39±0,45	2,26±0,51	0,124	0,017*	0,071
K_{sym}	0,92±0,04	0,93±0,06	1,00±0,25	0,335	0,000*	0,186

Примечание. Здесь и в табл. 3, 4: * — различия достоверны.

Таблица 3. **Средние показатели состояния НВР (*M*±d) по данным лазерной конфокальной биомикроскопии во 2-й группе**

Table 3. **Mean values of the state of CNF (*M*±d) in the second group according to laser confocal biomicroscopy**

Показатель	Срок обследования			*p* (*t*-критерий для парных выборок) (II—I)	*p* (*t*-критерий для парных выборок) (III—I)	*p* (*t*-критерий для парных выборок) (III—II)
	I	II	III			
KΔL	2,9±0,72	2,58±0,57	2,69±0,65	0,029*	0,251	0,231
K_{sym}	0,92±0,05	0,94±0,05	0,93±0,05	0,112	0,696	0,235

Таблица 4. **Средние показатели состояния НВР (M±d) в разные сроки обследования после операции**

Table 4. **Mean values of the state of CNF (*M*±d) at various follow-up times after the surgery**

Показатель	Срок обследования	1-я группа	2-я группа	*p* (*t*-критерий равенства средних)
KΔL	II	2,39±0,45	2,58±0,57	0,168
K_{sym}	II	0,93±0,06	0,94±0,05	0,795
KΔL	III	2,26±0,51	2,69±0,65	0,006*
K_{sym}	III	1,00±0,25	0,93±0,05	0,135

обходимости проведения более подробных исследований в данном направлении.

1. Исторически в оценке состояния НВР превалировали функциональные и малоинформативные методы альгезиметрии (т.е. определения чувствительности роговицы). Развитие методов конфокальной микроскопии роговицы позволяет перейти от качественных к более объективным количественным критериям структурного анализа состояния НВР.

2. В клинической практике может возникать необходимость в факохирургии при наличии выраженных в той или иной степени изменений НВР (состояние после кератопластики и эксимерлазерной кераторефракционной хирургии, кератоконус, «синдром сухого глаза»).

3. При гибридной ФЭ нельзя исключить побочного воздействия фемтолазерного излучения на НВР, учитывая коаксиальное направление лазерного воздействия в процессе капсулотомии и фрагментации ядра хрусталика, с одной стороны, и высокую плотность НВР в центральной зоне роговицы, с другой.

При анализе средних величин так называемого эффективного времени ультразвука в процессе ультразвуковой и гибридной ФЭ (1-я и 2-я группы соответственно) выявлена тенденция к уменьшению этого показателя в последнем случае (3,11±0,21 и 2,99±0,32 с соответственно).

Ранее на основе использованного в настоящем исследовании алгоритма количественной оценки состояния НВР было выявлено, что возрастные изменения НВР проявляются в виде усиления извитости волокон — коэффициент анизотропии направленности при этом снижается, а симметричности, наоборот, увеличивается. Выявленная тенденция усиливается при сахарном диабете [19].

Результаты оценки состояния НВР в сформированных группах с помощью указанных коэффициентов представлены в **табл. 1—4**, где обозначения I, II и III соответствуют срокам обследования (до, через 7—10 дней и 2—2,5 мес после операции соответственно), а II—I, III—I и III—II отражают результаты сравнения данных, полученных в эти сроки.

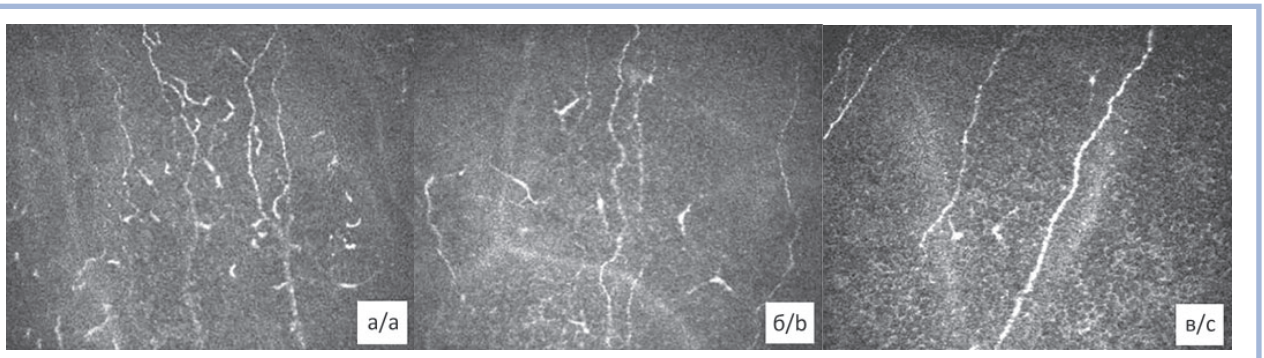

Рис. 1. **Результаты исследования НВР пациентки *А.* до (а), через 7 дней (б) и 2 мес (в) после стандартной ультразвуковой ФЭ.**

а — KΔL=2,63, K_{sym}=0,89; б — KΔL=2,28, K_{sym}=0,95; в — KΔL=2,43, K_{sym}=0,90.

Fig. 1. **Results of CNF examination in a female patient *A.* before (a), as well as 7 days (b) and 2 months (c) after standard ultrasound phacoemulsification.**

a — KΔL=2.63, K_{sym}=0.89; b — KΔL=2.28, K_{sym}=0.95; c — KΔL=2.43, K_{sym}=0.90.

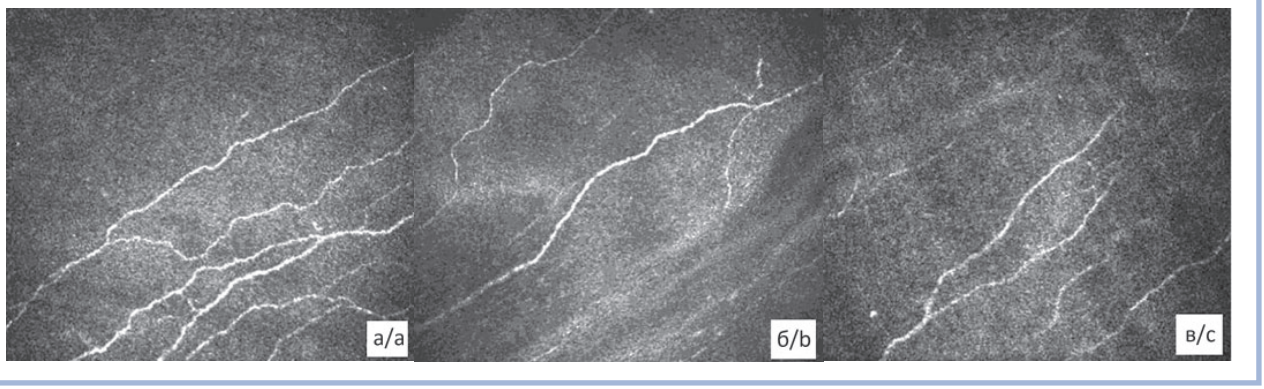

Рис. 2. **Результаты исследования НВР пациента *Х.* до (а), через 7 дней (б) и 2 мес (в) после гибридной ФЭ.**

а — KΔL=2,98, K_{sym}=0,93; б — KΔL=3,08, K_{sym}=0,86; в — KΔL=2,55, K_{sym}=0,90.

Fig. 2. **Results of CNF examination in a male patient *Kh.* before (a), as well as 7 days (b) and 2 months (c) after hybrid (femtosecond laser-assisted) phacoemulsification.**

a — KΔL=2.98, K_{sym}=0.93; b — KΔL=3.08, K_{sym}=0.86; c — KΔL=2.55, K_{sym}=0.90.

При сравнительном анализе средних исходных данных KΔL и K_{sym} в 1-й и 2-й группах статистически значимых различий выявлено не было **(табл. 1)**, что свидетельствует о корректном формировании групп, с одной стороны, и правомерности сравнительной оценки послеоперационных данных, с другой.

При внутригрупповом анализе независимо от метода операции отмечена тенденция к уменьшению коэффициента анизотропии направленности (KΔL) и увеличению коэффициента симметричности направленности (K_{sym}), условно сопоставимая с отмеченными выше возрастными изменениями НВР. При этом статистически достоверными по сравнению с исходными данными оказались изменения KΔL и K_{sym} через 2—2,5 мес после вмешательства в 1-й группе и KΔL — через 7—10 дней во 2-й группе **(табл. 2, 3)**.

Выявленное независимо от метода факохирургии через 7—10 дней после вмешательства снижение коэффициента анизотропии и, соответственно, увеличение коэффициента симметричности может косвенно свидетельствовать об увеличении извитости и разнонаправленности НВР, т.е. нарушении адекватного хода нервов. Через 2—2,5 мес после стандартной ультразвуковой ФЭ (1-я группа) отмечена тенденция к дальнейшему снижению коэффициента анизотропии и соответствующему увеличению коэффициента симметричности, что можно расценивать как нарушение восстановления нормального хода и структуры НВР. Напротив, после гибридной ФЭ (2-я группа) в эти сроки имели место изменения противоположного характера (увеличение коэффициента анизотропии и уменьшение коэффициента симметричности — хотя и не до исходных значений), что может свидетельствовать о наличии тенденции к восстановлению структуры НВР.

При сравнении же результатов исследования НВР, полученных в разных группах, отмечена статистически достоверная разница между показателями KΔL после стандартной ультразвуковой и гибридной ФЭ через 2—2,5 мес **(табл. 4)**. Полученные данные предположительно могут свидетельствовать о меньших изменениях НВР после гибридной ФЭ, возможно, вследствие уменьшения эффективного времени ультразвука в процессе фрагментации и эмульсификации ядра хрусталика.

На **рис. 1 и 2** представлены клинические примеры, иллюстрирующие результаты исследования НВР после разных методов факохирургии.

Заключение

Впервые на основе лазерной конфокальной биомикроскопии и специального программного продукта проанализированы изменения количественных показателей состояния нервных волокон роговицы (коэффициенты анизотропии направленности KΔL и симметричности направленности K_{sym}) после стандартной ультразвуковой и гибридной факоэмульсификации. Независимо от методики операции отмечена тенденция к уменьшению коэффициента анизотропии направленности и увеличению коэффициента симметричности направленности, условно сопоставимая с выявленными ранее возрастными изменениями НВР. После гибридной факоэмульсификации уменьшение коэффициента анизотропии направленности через 2—2,5 мес после вмешательства оказалось статистически менее значимым по сравнению с аналогичным показателем после стандартного ультразвукового метода.

Дальнейшие исследования будут направлены на анализ отдаленных результатов как микроинвазивных методов факохирургии, так и «классической» экстракапсулярной экстракции катаракты, которая до сих пор остается методом выбора в ряде клинических ситуаций.

Участие авторов:

Концепция и дизайн исследования: С.А., Ю.Н., К.А., З.С., М.Н.

Сбор и обработка материала: К.А., С.А., З.С., М.Н.

Написание текста: С.А., З.С., К.А.

Редактирование: С.А., Ю.Н., З.С., К.А.

Авторы заявляют об отсутствии конфликта интересов.

The authors declare no conflicts of interest.

ЛИТЕРАТУРА/REFERENCES

1. Patel DV, McGhee CN. Contemporary in vivo confocal microscopy of the living human cornea using white light and laser scanning techniques: a major review. *Clin Exp Ophthalmol.* 1968;35:71-88. https://doi.org/10.1111/j.1442-9071.2007.01423.x
2. Oliveira-Soto L, Efron N. Morphology of corneal nerves using confocal microscopy. *Cornea.* 2001;20:374-384. https://doi.org/10.1097/00003226-200105000-00008
3. Grupcheva CN, Wong T, Riley AF. et al. Assessing of sub-basal nerve plexus of the living healthy human cornea by in vivo confocal microscopy. *Clin Exp Ophthalmol.* 2002;45:3030-3035. https://doi.org/10.1046/j.1442-9071.2002.00507.x
4. Niederer R, Perumal D, Sherwin T. et al. Age-related differences in the normal human cornea: a laser scanning in vivo confocal microscopy study. *Br J Ophthalmol.* 2007;91:1165-1169. https://doi.org/10.1136/bjo.2006.112656
5. Sivaskandarajah GA, Halpern EM, Lovblom LE. et al. Structure-function relationship between corneal nerves and conventional small-fiber tests in type 1 diabetes. *Diabetes Care.* 2013;36(9):2748-2755. https://doi.org/10.2337/dc12-2075
6. Аветисов С.Э., Сурнина З.В., Новиков И.А., Махотин С.С. Новый принцип морфометрического исследования нервных волокон на основе конфокальной биомикроскопии при сахарном диабете. *Вестник офтальмологии.* 2015;4:5-11.
Avetisov SE, Surnina ZV, Novikov IA, Mahotin SS. The new principle of morphometric research of nerve fibers based on confocal biomicroscopy in diabetes mellitus. *Vestnik oftal'mologii.* 2015;4:5-11. (In Russ.). https://doi.org /10.17116/oftalma201513145-11
7. Малюгин Б.Э. Хирургия катаракты и интраокулярная коррекция на современном этапе развития офтальмохирургии. *Вестник офтальмологии.* 2014;130(6):80-88.
Malyugin BE. Cataract surgery and intraocular correction at the present stage of development of ophthalmic surgery. *Vestnik oftal'mologii.* 2014;130(6):80-88. (In Russ.).
8. Анисимова С.Ю., Анисимов С.И., Новак И.В. и др. Эффективность фемтолазерного сопровождения осложненных катаракт. *Вестник офтальмологии.* 2016;1:57-62.
Anisimova SYu, Anisimov SI, Novak IV i dr. Efficiency of femtolaser tracking of complicated cataracts. *Vestnik oftal'mologii.* 2016;1:57-62. (In Russ.). https://doi.org /10.17116/oftalma2016132157-62
9. Бикбов М.М., Бурханов Ю.К., Усубов Э.Л. Фемтолазер-ассистированная хирургия катаракты. *Медицинский вестник Башкортостана.* 2014;6:116-119.
Bikbov MM, Burkhanov YuK, Usubov EL. Femtolaser-assisted cataract surgery. *Medicinskij vestnik Bashkortostana.* 2014;6:116-119. (In Russ.).
10. Аветисов С.Э., Мамиконян В.Р., Юсеф Ю.Н., Юсеф С.Н., Иванов М.Н., Аветисов К.С. Гибридная факоэмульсификация: новый этап в совершенствовании хирургии катаракты. *Вестник офтальмологии.* 2014;2:4-8.
Avetisov SE, Mamikonyan VR, Yousef YuN, Yousef SN, Ivanov MN, Avetisov KS. Hybrid phacoemulsification: a new stage in improving cataract surgery. *Vestnik oftal'mologii.* 2014;2:4-8. (In Russ.).
11. Kim H, Chung J, Kang S, et al. Change in corneal sensitivity and corneal nerve after cataract surgery. *Cornea.* 2009;28(11):20-25. https://doi.org/ 10.1097/ico.0b013e3181aea0e3
12. Сметанкин И.Г., Агаркова Д.И. Сравнительная оценка некоторых морфологических изменений роговицы после факоэмульсификации катаракты методами конфокальной микроскопии и оптической когерентной томографии. *Вестник офтальмологии.* 2012;6:30-32.
Smetankin IG, Agarkova DI. Comparative evaluation of some morphological changes in the cornea after cataract phacoemulsification by confocal microscopy and optical coherence tomography. *Vestnik oftal'mologii.* 2012;6:30-32. (In Russ.).
13. Oh T, Jung Y, Chang D. et al. Changes in tear film and ocular surface after cataract surgery. *Jpn J Ophthalmol.* 2012;30:424-428. https://doi.org/10.1007/s10384-012-0117-8
14. Sitompiu R, Sancoyo GS, Hutauruc JA, et al. Sensitivity change in cornea and tear layer due to incision difference on cataract surgery with either manual small-incision cataract surgery or phacoemulsification. *Cornea.* 2008;27:13-18. https://doi.org/10.1097/ico.0b013e31817f29d8

15. Calabuig-Goena M, Lopez-Miguel A, Marques-Fernandez V. et al. Earle changes in corneal epithelial thickness after cataract surgery — pilot study. *Current Eye Research. Early Online.* 2015;1-7. https://doi.org/10.3109/02713683.2015.1014565

16. Kanellopoulus A, Asimellis G. Corneal epithelial remodeling following cataract surgery: three-dimensional investigation with anterior-segment optical coherence tomography. *J Cataract Refract Surg.* 2014;40(7):759-763. https://doi.org/10.3928/1081597x-20140416-04

17. Zheng T, Yang J, Hu J, et al. Near-term analysis of corneal epithelial thickness after cataract surgery and its correlation with epithelial cells changes and visual acuity. *J Cataract Refract Surg.* 2016;42(3):420-426. https://doi.org/10.1016/j.jcrs.2015.09.029

18. Аветисов К.С., Юсеф Н.Ю., Смирнова Т.В., Сакалова Е.Д., Аветисов С.Э. Морфофункциональное состояние макулярной зоны сетчатки после различных методов факохирургии. *Вестник офтальмологии*. 2020;136(1):4-00.
Avetisov KS, Yousef NYu, Smirnova TV, Sakalova ED, Avetisov SE. Morphological and functional condition of the macula after different types of phaco cataract surgeries. *Vestnik oftal'mologii*. 2020;136(1):4-00. (In Russ.).

19. Сурнина З.В. Возможности световой и лазерной биомикроскопии нервов роговицы в ранней диагностике диабетической полинейропатии. *Вестник офтальмологии*. 2015;131(1):104-108.
Surnina ZV. The possibilities of light and laser biomicroscopy of corneal nerves in the early diagnosis of diabetic polyneuropathy. *Vestnik oftal'mologii*. 2015;131(1):104-108. (In Russ.).
https://doi.org /10.17116/oftalma20151311104-108

Поступила 09.12.19
Received 09.12.19
Принята к печати 16.01.20
Accepted 16.01.20