https://doi.org/10.17116/oftalma201913503110

Обратный меридиональный циклодиализ *ab interno* с введением в супрацилиарное пространство металлического имплантата при глаукоме различной этиологии

© В. КУМАР[1, 2], М.А. ФРОЛОВ[1], Г.Н. ДУШИНА[1, 2], А.С. ШРАДКА[1], А.И. БЕЗЗАБОТНОВ[2]

[1]ФГАОУ ВО «Российский университет дружбы народов», ул. Миклухо-Маклая, 6, Москва, 117198, Российская Федерация;
[2]Офтальмологическое отделение ГБУЗ МО «Сходненская городская больница», ул. Мичурина, 31, мкр. А, Сходня, городской округ Химки, 141420, Российская Федерация

РЕЗЮМЕ

Цель — оценить безопасность и эффективность обратного меридионального циклодиализа (ОМЦ) *ab interno* с введением в супрацилиарное пространство металлического имплантата в снижении уровня внутриглазного давления (ВГД) у пациентов с глаукомой различной этиологии. **Материал и методы.** ОМЦ *ab interno* проведен у 51 пациента, из них в 30 случаях имплантирован металлический имплантат в циклодиализную щель (основная группа). Результаты оценены спустя 12 мес и сравнены с результатами ОМЦ без имплантата у 21 пациента (контрольная группа). ОМЦ проводили с помощью специального шпателя на 4—5 часах на глубину 5—6 мм, ширина щели 11—12° окружности радужно-роговичного угла. Критериями оценки являлись динамика уровня ВГД, потребность в дополнительной гипотензивной терапии и повторном хирургическом вмешательстве, наличие осложнений. Полученные данные обработаны методом вариационной статистики. **Результаты.** Средние исходные значения ВГД в основной и контрольной группах составляли 28,8±4,7 и 30,2±7,2 мм рт.ст., спустя 12 мес они снизились на 28,7±12,0 и 29,1±17,1% соответственно. Среднее число гипотензивных препаратов в основной и контрольной группах было 2,7±0,8 и 2,6±0,9 и сократилось до 1,1±0,9 и 0,8±0,9 соответственно. В контрольной группе всеобщий успех достигнут в 66,7% (полный успех — 28,6%, признанный — 38,1%) случаев, а в основной группе — в 93,3% (полный успех — 33,3%, признанный — 60,0%) (p=0,03). В отношении снижения уровня ВГД, сокращения гипотензивных препаратов и наличия интра- и послеоперационных осложнений статистически достоверного различия между группами не установлено. Однако повторное оперативное вмешательство требовалось в контрольной группе в 5 раз чаще, чем в основной (33,3 против 6,7%, p=3E-05). **Заключение.** Внедрение металлического имплантата при ОМЦ *ab interno* с целью поддержания циклодиализной щели в открытом состоянии безопасно, эффективно и существенно снижает необходимость повторных хирургических вмешательств.

Ключевые слова: *малоинвазивная хирургия глаукомы, глаукома, супрацилиарный металлический имплантат, обратный циклодиализ, циклодиализ ab interno, увеосклеральный путь оттока внутриглазной жидкости, внутриглазное давление.*

ИНФОРМАЦИЯ ОБ АВТОРАХ:

Кумар В. — д-р мед. наук, проф.; e-mail: kumarvinod1955@gmail.com; https://orcid.org/0000-0002-5489-4607
Фролов М.А. — д-р мед. наук, проф.; https://orcid.org/0000-0002-9833-6236
Шрадка А.С.С. — аспирант; https://orcid.org/0000-0001-5814-9041
Душина Г.Н. — канд. мед. наук; https://orcid.org/0000-0002-6243-1012
Беззаботнов А.И. — врач-офтальмолог; https://orcid.org/0000-0002-5677-3649
Автор, ответственный за переписку: Кумар Винод — д.м.н., проф.; e-mail: kumarvinod1955@gmail.com; https://orcid.org/0000-0002-5489-4607

Reverse meridional cyclodialysis *ab interno* with implantation of a metallic implant in patients with glaucoma of different etiology

© V. KUMAR[1, 2], M.A. FROLOV[1], G.N. DUSHINA[1, 2], A.S. SHRADQA[1], A.I. BEZZABOTNOV[2]

[1]Peoples' Friendship University of Russia, 6 Mikluho-Maklaya St., Moscow, Russian Federation, 117198;
[2]Skhodnya City Hospital, Ophthalmological Department, 31A Michurina St., Khimki, Moscow Region, Russian Federation, 141420

ABSTRACT

Purpose — to evaluate the safety and effectiveness of reverse meridional cyclodialysis (RMC) *ab interno* with implantation of a metallic implant into the supraciliary space for decreasing intraocular pressure in glaucoma patients. **Material and methods.** RMC was performed *ab interno* in 51 patients, among which 30 patients had a metallic implant inserted into the supraciliary space (implant group). Twenty-one patients who underwent RMC *ab interno* without implant comprised the control group. The outcomes were evaluated after 12 months. RMC was performed through a clear corneal incision using a special spatula at 4—5 o'clock reaching 5—6 mm deep, width of the cleft was 11—12° of the iridocorneal angle. The evaluation criteria included adverse events, postoperative IOP changes, need for hypotensive medications and repeat surgery. The results were analyzed using variational statistics. **Results.** Baseline mean IOP was 28.8±4.7 mmHg and 30.2±7.2 mmHg in implant and control groups, respectively, and at 12 months it decreased by 28.7±12.0% and 29.1±17.1%. Baseline mean medication usage was 2.7±0.8 and 2.6±0.9 in respective groups, at 12 months it decreased to 1.1±0.9 and 0.8±0.9. In the implant group, overall success was achieved in 93.3% of cases (complete success — 33.3%, partial success — 60.0%), while in the control group it was 66.7% (complete success — 28.6%, partial success — 38.1%) (p=0.03). In terms of IOP decrease, medication usage and adverse events the difference between the groups was statistically insignificant. Repeat surgery was required 5 times more frequently in the control group (33.3% vs 6.7%, p=3E-05). **Conclusion**. Implantation of a metallic implant into the supraciliary space to keep the cyclodialysis cleft open is safe and effective and substantially decreases the need for repeat surgery.

Keywords: *minimally invasive glaucoma surgery, glaucoma, supraciliary metallic implant, reverse cyclodialysis, cyclodialysis ab interno, uveoscleral outflow of intraocular fluid, intraocular pressure.*

INFORMATION ABOUT THE AUTHORS:

Kumar V. — e-mail: kumarvinod1955@gmail.com; https://orcid.org/0000—0002—5489—4607
Frolov M.A. — https://orcid.org/0000-0002-9833-6236
Shradqa A.S.S. — https://orcid.org/0000-0001-5814-9041
Dushina G.N. — https://orcid.org/0000-0002-6243-1012
Bezzabotnov A.I. — https://orcid.org/0000-0002-5677-3649
Corresponding author: Kumar V. — e-mail: kumarvinod1955@gmail.com; https://orcid.org/0000-0002-5489-4607

Главным направлением в лечении глаукомы на сегодняшний день является снижение уровня внутриглазного давления (ВГД) [1]. Давление цели может быть достигнуто за счет как подавления продукции внутриглазной жидкости (ВГЖ), так и активации ее оттока. Снижение продукции ВГЖ, а также создание искусственных путей оттока приводит дренажную систему глаза в состояние гипоперфузии, что больше стимулирует ее дистрофические изменения. Наиболее перспективным направлением развития хирургии глаукомы представляется активация оттока ВГЖ по естественным путям, к которым относится увеосклеральный путь [2—6]. Последний в норме обеспечивает отток ВГЖ в 20—25% случаев. Однако при облитерации шлеммова канала и дегенеративном процессе в трабекулярном аппарате роль указанного пути существенно возрастает [7, 8]. Предложенный L. Heine в 1905 г. циклодиализ как первоначальная концепция направления жидкости в задний отдел глазного яблока с гипотензивной целью за счет создания прямого сообщения между передней камерой глаза, супрацилиарным и супрахориоидальным пространствами не утратила своей актуальности [9]. Циклодиализ, по данным многих офтальмохирургов, имеет кратковременный гипотензивный эффект из-за облитерации циклодиализной щели [9]. С целью предупреждения блокады, созданной циклодиализной щелью, предложены различные роды дренажей [3, 5, 10, 11]. Такие операции выполняются либо доступом *ab interno*, что удобно сочетать с факоэмульсификацией катаракты (имплантат CyPass Micro-Stent, производство Transcend Medical, США; iStent Supra, производство Glaukos, США), либо традиционным доступом с формированием склерального лоскута (Gold Shunt, производство SOLX, США; STARFlo, iSTAR Medical, Бельгия и Aquashunt, изготовитель OPKO Health Inc., США) [10—13]; в связи с малой доступностью на рынке и часто возникающей обструкцией просвета все они мало применяются в клинической практике. Нами сконструировано приспособление (имплантат) из ванадиевого сплава нержавеющей стали медицинского качества для введения в супрацилиарное пространство.

Цель работы — оценить безопасность и эффективность обратного меридионального циклодиализа (ОМЦ) *ab interno* с введением в супрацилиарное пространство металлического имплантата собственной конструкции в снижении уровня ВГД у пациентов с глаукомой различной этиологии.

Материал и методы

В анализ включен 51 пациент (51 глаз) с глаукомой различной этиологии. Пациенты были разделены на две группы. Основную группу составили 30 пациентов (30 глаз) (16 мужчин и 14 женщин), контрольную — 21 пациент (21 глаз) (10 мужчин и 11 женщин), средний возраст составил 73,8±8,0 (от 62 до 87) года и 75,2±6,9 (от 63 до 87) года соответственно. Пациенты обеих групп были сопоставимы по полу, возрасту и стадии развития глаукомы **(табл. 1)**. В исследование были включены пациенты как с глаукомой, так и с сочетанной патологией (глаукома и катаракта). Ранее проведенные факоэмульсификация катаракты, а также антиглаукомная операция (АГО) не являлись критериями исключения из исследования. Минимальный срок послеоперационного наблюдения составил 1 год.

Полученные данные обработаны методом вариационной статистики с определением среднего значения, 95% доверительного интервала (ДИ) и стандартного отклонения для каждой группы с оценкой критерия достоверности (*p*) по Стьюденту при парных сравнениях. Для статистической обработки данных использовали программу Microsoft Office Excel 2007 и SPSS Statistics 17.0.

Всем пациентам проводили стандартное офтальмологическое обследование: визометрию, тонометрию, биомикроскопию, офтальмоскопию, гониоскопию, ультразвуковую биомикроскопию (УБМ), В-сканирование. Кроме того, выполняли аппланационную тонометрию по Маклакову грузом 10 г. Состояние созданной циклодиализной щели оценивали при помощи однозеркальной гониолинзы и УБМ, которые проводили с использованием прибора «Marvel B-scanwith UBM» (Appasamy medical equipments (P) ltd, Индия) с частотой датчика 50 и 30 МГц, мощностью до 30 Дб.

Для сбора клинического материала получено разрешение Комитета по этике Медицинского инсти-

Таблица 1. **Распределение пациентов по возрасту, полу и стадиям развития глаукомы**

Table 1. **Patient distribution per age, sex and glaucoma stage**

Показатель	Группа		*p*
	контрольная	основная	
Всего, человек	21	30	0,70
В том числе:			
мужчины	10	16	
женщины	11	14	
Возраст, годы	75,2±6,9	73,8±8,0	0,44
Правые глаза, абс. число	11	16	0,95
Левые глаза, абс. число	10	14	
Пациенты с глаукомой без сочетанной патологии	13	15	0,41
Пациенты с сочетанной патологией	8	15	
Пациенты, ранее оперированные по поводу глаукомы	13	23	0,28
Стадия глаукомы			0,49
II	9	8	
III	4	12	
IV	8	12	

тута Российского университета дружбы народов (протокол №16 от 17.11.16).

Всем пациентам проводили ОМЦ *ab interno* по разработанному авторскому методу (заявка на патент РФ №2017118944 от 31.05.17), который заключался в следующем: через роговичный разрез размером 2,4—2,75 мм в переднюю камеру вводили 0,2 мл 0,1% раствора карбахола (медикаментозное сужение зрачка). Далее переднюю камеру заполняли вискоэластиком (1,4% раствор гиалуроновой кислоты). Под контролем хирургической гониолинзы и с помощью специально разработанного шпателя **(рис. 1)** (патент РФ на полезную модель №174382 от 11.10.17) на 4—5 часах проводили меридиональное отслоение цилиарного тела от склеры на глубину 5—6 мм, ширина щели 11—12° окружности радужно-роговичного угла. Далее выполняли аспирацию вискоэластика, восстанавливали переднюю камеру сбалансированным солевым раствором. Для профилактики закрытия щели и гемморагии в переднюю камеру вводили пузырь стерильного воздуха. Операцию заканчивали герметизацией разрезов гидратацией стромы роговицы. В основной группе дополнительно вводили металлический имплантат собственной конструкции в созданную циклодиализную щель.

Имплантат имеет изогнутую U-образную форму, изготовлен из нержавеющей стальной проволоки (AISI 316L) диаметром 0,6 мм, длиной 6,5 мм и состоит из трех частей — двух ножек и изгиба, в которых имеются углубления **(рис. 2)**. Расстояние между ножками 1—1,2 мм. Ось дренажа повторяет физиологические изгибы глазного яблока (патент РФ на полезную модель №175984 от 25.12.17).

Все операции выполнены в период с 11.2015 г. по 03.2017 г. Срок наблюдения составил более одного года. Послеоперационное наблюдение проводили через 1 день, 1 нед, 1, 3, 6 и 12 мес. Гониоскопию и измерение уровня ВГД осуществляли при каждом ви-



а/a б/b

Рис. 1. **Офтальмологический шпатель для циклодиализа.**

а — рабочая часть, вид сверху, размеры указаны на рисунке; б — кончик рабочей части, вид снизу, размеры указаны на рисунке.

Fig. 1. **Ophthalmological spatula for cyclodialysis.**

a — working part, top view, dimensions are shown in the image; b — tip of the working part, bottom view, dimensions are shown in the image.



а/a



б/b

***Рис. 2.* Супрацилиарный металлический имплантат из нержавеющей ванадиевой стальной проволоки.**

а — вид сверху, в области ножек имеются углубления; б — вид снизу, имеется углубление в области изгиба.

***Fig. 2.* Metallic supraciliary implant made of stainless vanadium steel wire.**

a — top view, implant's legs has cavities; b — bottom view, has a deepening in the curve area.

зите пациента. Критериями оценки эффективности и безопасности проведенной операции являлись динамика значений ВГД, частота осложнений, характер циклодиализной щели, необходимость применения дополнительных гипотензивных средств и проведения повторного хирургического вмешательства.

Успешность операции оценивали согласно рекомендациям Всемирной глаукомной ассоциации (World Glaucoma Association) [14]. Критериями оценки успеха являлись значение истинного ВГД (P_0) равное или меньше 21, 18, 15 и 12 мм рт.ст., и снижение уровня ВГД не менее чем на 20, 30, 40 и 40% от исходного в зависимости от стадии развития глаукомы (I, II, III и IV соответственно), а также P_0 больше 6 мм рт.ст.

Успех считали полным, если нужный уровень ВГД удалось достигнуть без гипотензивных средств, признанным — на дополнительной гипотензивной терапии. Неудача — если необходимого уровня ВГД не удалось достигнуть и возникала потребность в повторном хирургическом вмешательстве.

Для анализа тонометрическое ВГД переводили в P_0, используя таблицы Нестерова—Вургафта—Киселева—Таняшиной [15].

Результаты

Средний уровень ВГД до операции в основной и контрольной группах составлял 28,8±4,7 (95% ДИ 26,6—30,3) и 30,2±7,2 (95% ДИ 26,0—33,1) мм рт.ст. (p=0,44), среднее количество гипотензивных препаратов — 2,7±0,8 (95% ДИ 2,3—3,0) и 2,6±0,9 (95% ДИ 2,1—2,9) (p=0,60) соответственно. Через 1 мес после операции значения ВГД в основной группе снизились на 30,6±10,5% от исходных и составили 19,7±2,5 мм рт.ст. (p=4E—12), через 3 мес они снизились на 28,7±12,3% и составили 20,2±2,7 мм рт.ст. (p=4E—10), через 6 мес после операции снизились на 27,6±12,4% и составили 20,3±1,9 мм рт.ст. (p=7E—10), а через 12 мес после операции — на 28,7±12,0% от исходных и составили 19,9±1,3 мм рт.ст. (n=28, p=7E—10). В контрольной группе через 1, 3, 6 и 12 мес после операции уровень ВГД снизился на 30,7±16,3; 26,9±18,8; 25,2±17,2 и 29,1±17,1% от исходного и составил 20,0±2,8 (p=9E—06), 21,1±3,6 (p=8E—05), 21,6±5,0 (p=0,0006) и 19,4±1,5 мм рт.ст. (n=14, p=0,0006) соответственно. При анализе результатов статистически достоверная разница в снижении уровня ВГД в обеих группах не зарегистрирована ни в один из периодов наблюдения **(табл. 2 и рис. 3)**.

Через 12 мес после операции число гипотензивных препаратов снизилось до 1,1±0,9 (95% ДИ 0,8—1,5) (n=28, p=4E—07) в основной группе и 0,8±0,9 (95% ДИ 0,3—1,3) (n=14, p=4E—05) в контрольной группе. До-

***Таблица 2.* Динамика снижения уровня ВГД после ОМЦ (*M±m*)**

***Table 2.* Dynamics of IOP decrease after RMC (*M±m*)**

Срок наблюдения	Группа				p
	контрольная		основная		
	ВГД, мм рт.ст.	снижение ВГД, %	ВГД, мм рт.ст.	снижение ВГД, %	
До операции	30,2±7,2	—	28,8±4,7	—	0,44
1 день	20,0±3,2	30,4±15,0	19,0±1,7	32,5±11,3	0,76
1 нед	19,3±2,9	33,4±15,2	19,4±2,2	31,0±13,2	0,55
1 мес	20,0±2,8	30,7±16,3	19,7±2,5	30,6±10,5	1,0
3 мес	21,1±3,6	26,9±18,8	20,2±2,7	28,7±12,3	0,70
6 мес	21,6±5,0	25,2±17,2	20,3±1,9	27,6±12,4	0,39
12 мес	19,4±1,5	29,1±17,1	19,9±1,3	28,7±12,0	0,93

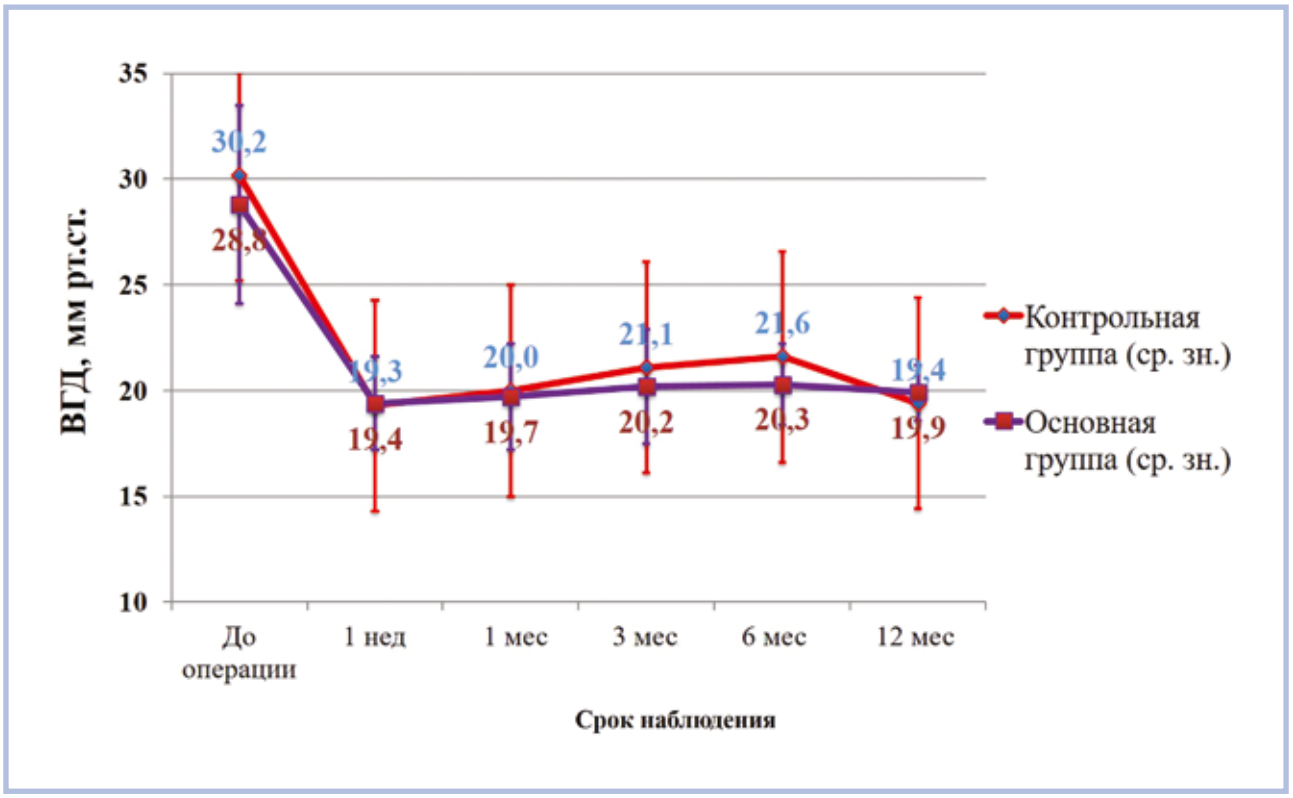

Рис. 3. **Динамика снижения уровня ВГД после операции у пациентов обеих групп.**
Fig. 3. **Dynamics of IOP decrease after the surgery in both groups.**

Таблица 3. **Успех выполненного ОМЦ**
Table 3. **RMC success rates**

Срок наблюдения	Полный успех			Признанный успех			Неудача		
	группа, абс. (%)			группа, абс. (%)			группа, абс. (%)		
	контрольная	основная	*p*	контрольная	основная	*p*	контрольная	основная	*p*
1 день	20 (95,2)	30 (100)	0,73	1 (4,8)	0	0,03	0	0	—
1 нед	17 (81)	28 (93,3)	0,35	4 (19,1)	2 (6,7)	0,01	0	0	—
1 мес	13 (61,9)	20 (66,7)	0,67	7 (33,3)	10 (33,3)	1,0	1 (4,8)	0	0,03
3 мес	13 (61,9)	17 (56,7)	0,63	4 (19,1)	13 (43,3)	0,002	4 (19,1)	1 (3,3)	0,001
6 мес	9 (42,9)	11 (36,7)	0,49	6 (28,6)	17 (56,7)	0,002	7 (33,3)	2 (6,7)	3E—05
12 мес	6 (28,6)	10 (33,3)	0,55	8 (38,1)	18 (60)	0,03	7 (33,3)	2 (6,7)	3E—05

стоверной разницы в уменьшении гипотензивных препаратов между группами не выявлено (p=0,24).

В **табл. 3** приведены данные успеха. Из таблицы следует, что через 1 мес после операции полный успех от нее в основной и контрольной группах достигнут в 66,7 и 61,9% случаев (p=0,67), признанный успех — в 33,3 и 33,3% (p=1,0), неудача — в 0,0 и 4,8% (p=0,03) соответственно. Через 3 мес после операции полный успех достигнут в 56,7 и 61,9% случаев (p=0,63), признанный — в 43,3 и 19,1% (p=0,002), неудача — в 3,3 и 19,1% (p=0,001) в основной и контрольной группах соответственно. Через 6 мес после операции полный успех достигнут в 36,7 и 42,9% наблюдений (p=0,49), признанный — в 56,7 и 28,6% (p=0,002), неудача — в 6,7 и 33,3% (p=3E—05) в основной и контрольной группах соответственно. Через 12 мес после операции полный успех достигнут в 33,3 и 28,6% случаев (p=0,55), признанный — в 60,0 и 38,1% (p=0,03), неудача — в 6,7 и 33,3% (p=3E—05) в обеих группах соответственно.

В течение всего периода наблюдения между группами не отмечено разницы в применении количества гипотензивных препаратов **(табл. 4 и рис. 4)**. Во всех случаях признанного успеха была назначена инстиляционная гипотензивная терапия (0,005% латанопрост, 0,5% тимолол, 2% дорзоламид, 0,15% бримонидин и их комбинация), на фоне которой уровень ВГД снизился до значений, не превышающих норму.

В контрольной группе в 33,3% случаев (в 7 из 21) возникла необходимость повторной АГО для компенсации ВГД. Повторное хирургическое вмешательство потребовалось через 1 мес после операции в од-

Таблица 4. **Среднее число гипотензивных средств**
Table 4. **Mean number of hypotensive medications**

Срок наблюдения	Группа				*p*
	контрольная		основная		
	абс.	*M*±*m*	абс.	*M*±*m*	
До операции	21	2,6±0,9	30	2,7±0,8	0,60
1 день	21	0,1±0,4	30	0	0,33
1 нед	21	0,3±0,7	30	0,1±0,3	0,12
1 мес	21	0,6±0,9	30	0,5±0,8	0,72
3 мес	20	0,7±0,9	30	0,8±0,9	0,79
6 мес	18	0,9±1,1	29	1,0±0,9	0,64
12 мес	14	0,8±0,9	28	1,1±0,9	0,24

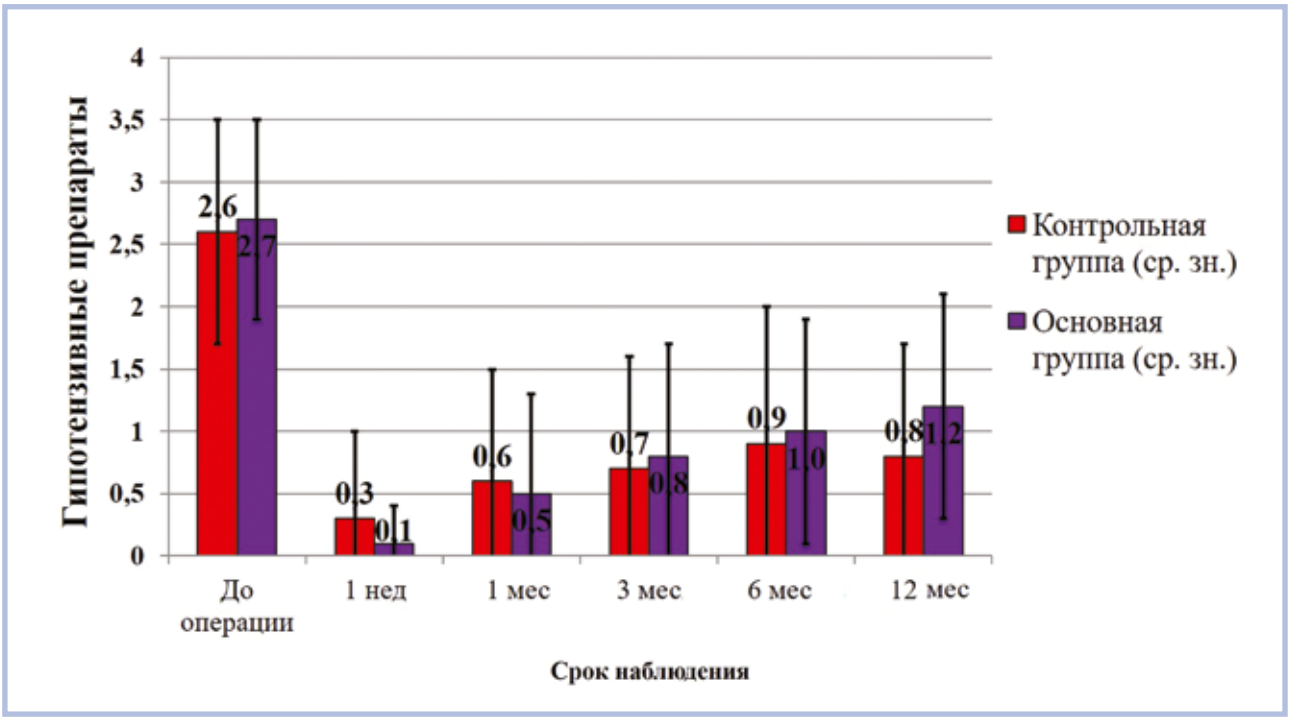

Рис. 4. **Снижение количества гипотензивных препаратов, применяемых пациентами после операции в различные сроки наблюдения.**
Fig. 4. **Decrease in the number of hypotensive medications used after the surgery at different follow-up points.**

ном из 7 случаев, через 3 мес — в 3 из 7 и через 6 мес после операции — в 3 из 7. Причиной неудачи была закупорка созданной циклодиализной щели. Из 7 пациентов 2 был проведен повторный ОМЦ *ab interno* с введением металлического имплантата. В результате у одного пациента уровень ВГД нормализовался (в срок 1,5 года после операции значения ВГД составили 18 мм рт.ст. без применения гипотензивных препаратов). Другому пациенту понадобилось назначение гипотензивной терапии через 3 мес после операции (в срок наблюдения 1,5 года уровень ВГД составил 20 мм рт.ст. на режиме латанопроста 0,005%).

В основной группе за весь период наблюдения повторная АГО для компенсации ВГД потребовалась только в 6,7% случаев (в 2 из 30). По сравнению с показателями контрольной группы разница статистически достоверна (p=3E—05). Успех после оперативного вмешательства в обеих группах иллюстрирован на кривых выживаемости Каплана—Мейера **(рис. 5)**.

Наиболее часто в раннем послеоперационном периоде наблюдали гифему, связанную с проведением циклодиализа. Данное осложнение наблюдалось при далекозашедшей или развитой глаукоме и у пациентов с неоваскуляризацией угла передней камеры. В основной группе гифема встречалась в 28% наблюдений (в 9 из 30), в контрольной — в 38% (в 8 из 21). Разница между показателями групп статистически недостоверна (p=0,22). Во всех случаях гифема резорбировалась самостоятельно через 3—7 дней.

В основной группе осложнений в позднем послеоперационном периоде не отмечено. По данным УБМ имплантат находился в созданной циклодиа-

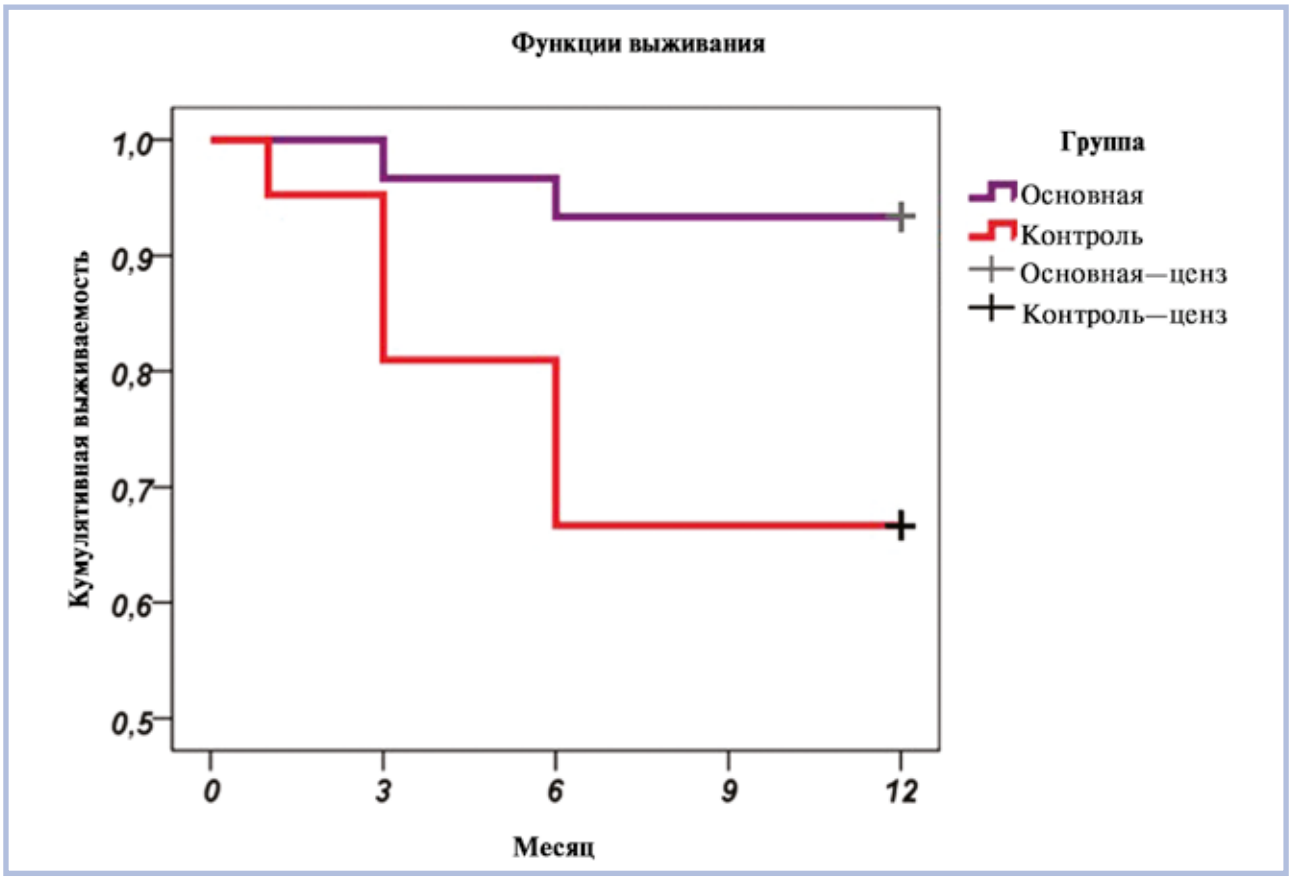

Рис. 5. **Кривые выживаемости Каплана—Мейера для оценки вероятности успеха гипотензивной операции у пациентов основной (фиолетовый цвет) и контрольной (красный цвет) групп.**

Fig. 5. **Kaplan—Meier survival curves for estimation of success chance of the hypotensive surgery in patients of the main (in purple) and control (in red) groups.**

лизной щели, смещения или полной дислокации не наблюдалось ни в одном случае **(рис. 6)**.

В обеих группах в позднем послеоперационном периоде закрытие циклодиализной щели через 1 мес отмечали в 0 и 10% случаев (p=0,002), через 3 мес — в 7 и 33% (p=0,00004), через 6 мес — в 13 и 48% (p=0,00001), а через 12 мес — в 13 и 52% наблюдений (p=1E—06) соответственно, разница статистически достоверна. Признаков воспалительной реакции не было отмечено ни в одном случае как в основной, так и контрольной группе.

Для наглядности приводим клинический случай из практики.

Пациент *А.*, мужчина 75 лет, поступил в глазное отделение с диагнозом «рефрактерная оперированная открытоугольная глаукома IIIб, артифакия, псевдоэксфолиативный синдром (ПЭС) правого глаза». Левый глаз — оперированная открытоугольная глаукома IIIа, артифакия, ПЭС. Пациент находился на гипотензивном режиме: латанопрост 0,005% 1 раз на ночь, бримонидин 2% и тимолол 0,5% 2 раза в день в правый глаз, в левый глаз ничего не капал. Правый

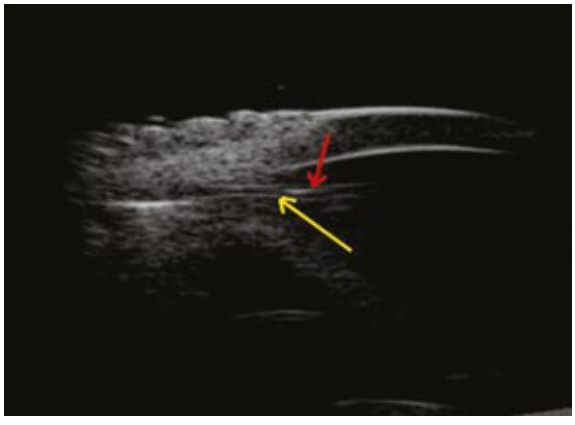

Рис. 6. **Результат ультразвуковой биомикроскопии.**

Имплантат (указан красной стрелкой) находится в циклодиализной щели. Сохранная циклодиализная щель (указана желтой стрелкой) между ножками имплантата. Срок наблюдения 1 год после операции.

Fig. 6. **Result of ultrasound biomicroscopy.**

The implant (marked with red arrow) located in the cyclodialysis cleft. Unclosed cyclodialysis cleft (marked with yellow arrow) is between the implant's legs. One-year follow-up.

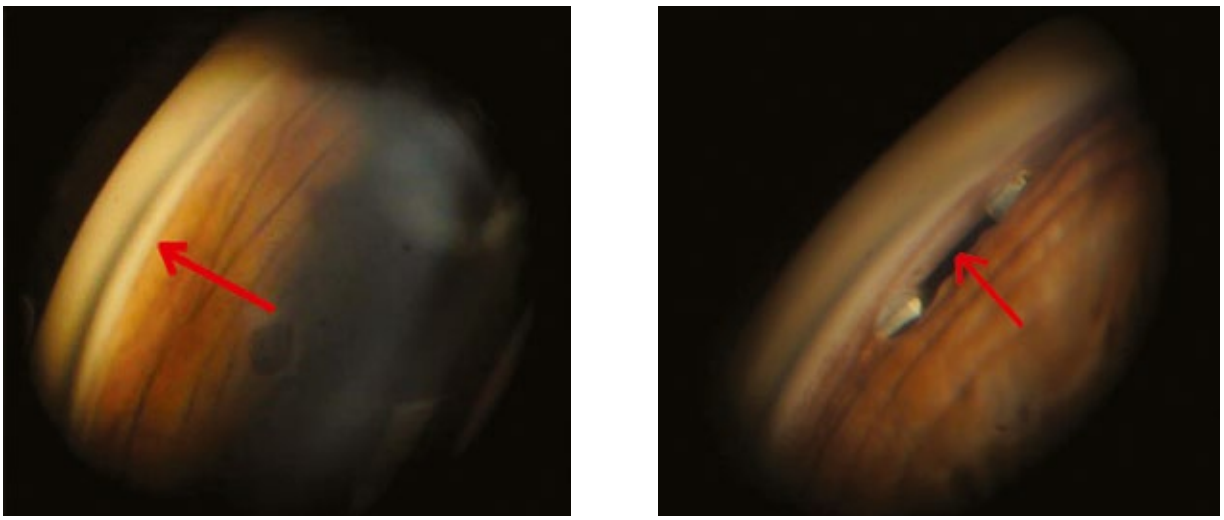

а/a б/b

Рис. 7. **Гониоскопическое изображение угла передней камеры.**

а — после ОМЦ без введения имплантата. Циклодиализная щель закрылась в результате фиброза (указано стрелкой). Срок наблюдения 6 мес; б — после ОМЦ с введением в циклодиализную щель металлического имплантата. Хорошо определяется сохранная циклодиализная щель между двумя ножками имплантата (показано стрелкой). Срок наблюдения 1 год после введения имплантата.

Fig. 7. **Gonioscopic image of the anterior chamber angle.**

a — after RMC without implant. Cyclodialysis cleft has closed due to fibrosis. 6 months follow-up; b — after RMC with a metallic implant inserted into the cleft. Unclosed cyclodialysis cleft can be seen clearly between two legs of the implant. One-year follow-up after implant insertion.

глаз — уровень ВГД на гипотензивном режиме составлял 28 мм рт.ст. (по Маклакову), левый — 20 мм рт.ст. Объективные данные: оба глаза — угол передней камеры открыт, среднеширокий, пигментация умеренная. Диск зрительного нерва бледно-серый, экскавация 0,8 ДД. 16.12.15 была проведена операция ОМЦ *ab interno* по вышеописанному методу. Пациента в послеоперационном периоде наблюдали ежедневно в стационаре, через 1 нед, далее — ежемесячно. Измеряли уровень ВГД, проводили гониоскопию. До 6 мес после операции значения ВГД варьировали от 20 мм рт.ст. при выписке — до 25 мм рт.ст. К 6 мес наблюдали декомпенсацию ВГД. При гониоскопии выявили фиброз циклодиализной щели **(рис. 7, а)**. Назначили гипотензивную терапию — латанопрост 0,005% 1 раз на ночь и тимолол 0,5% 2 раза в день. ВГД на режиме — 26 мм рт.ст. Было принято решение о проведении повторного ОМЦ *ab interno* с введением металлического имплантата, которое выполнено 10.06.16. После операции ВГД нормализовалось. Пациента наблюдали в течение 1 года, показатели ВГД были в пределах нормы (18 мм рт.ст.) без гипотензивного режима. При гониоскопии определялась сохранная циклодиализная щель, в которой находился имплантат **(рис. 7, б)**.

Обсуждение

Циклодиализ в качестве гипотензивной операции при глаукоме применялся на протяжении нескольких десятков лет. Однако существенным недостатком данного вмешательства являлась нестойкость эффекта в связи с закрытием циклодиализной щели, поэтому дальнейшее развитие метода шло по пути разработки способов поддержания циклодиализной щели [2, 3, 5, 10, 11]. С этой целью были предложены различные модели дренажей, такие как CyPass Micro-Stent («Transcend Medical», США), iStent Supra («Glaukos», США), Gold Shunt (SOLX, США), STARFlo («iSTAR Medical», Бельгия) и Aquashunt («OPKO Health Inc.», США).

M. Fiqus провел имплантацию Gold Shunt 55 пациентам с рефрактерной глаукомой, за которыми наблюдал в течение 2 лет после операции [16]. По данным автора, стабилизация уровня ВГД с использованием гипотензивных препаратов отмечена в 67,3% случаев, только у 3 (5,5%) пациентов удалось компенсировать ВГД без дополнительных инстилляций. В послеоперационном периоде имели место такие осложнения, как цилиохориоидальная отслойка, отек роговицы и чрезмерная фильтрация. Главным фактором, определившим недостаточную эффективность имплантации шунта, автор называет формирование тонкой фиброзной мембраны, обтурирующей передний конец дренажного устройства.

A. Hueber, проанализировав результаты имплантации Gold Shunt+ в супрацилиарное пространство у 31 пациента с некомпенсированным ВГД на фоне далекозашедшей глаукомы, пришел к выводу о неэффективности данного метода дренирования, по-

скольку 24 (77%) пациентам потребовалось повторное гипотензивное вмешательство в результате повторного повышения уровня ВГД [17].

H. Hoeh сообщил о высокой безопасности и достаточной гипотензивной эффективности комбинированной операции факоэмульсификации катаракты и имплантации CyPass Micro-Stent, при которой средний уровень ВГД снизился всего лишь на 14% от исходного через 12 мес после операции [18]. Автор сообщает о таких осложнениях, как временная гипотония, транзиторное повышение значений ВГД и обструкция просвета.

Результаты клинических исследований Aquashunt и iStent Supra, представленные в единичных докладах, до настоящего времени широко не опубликованы.

В 2014 г. впервые был имплантирован силиконовый дренаж с микропорами StarFlo, однако результаты вмешательства в отдаленные сроки прослежены у небольшого количества пациентов, как правило, не сравнивались с результатами других типов хирургии и были отражены только в единичных публикациях [5, 13].

Представленный нами металлический имплантат изготовлен из нержавеющей стальной проволоки медицинского качества и по биологической инертности никак не уступает золотому дренажу. Безопасность и биологическая инертность медицинских изделий, изготовленных из нержавеющей стали для применения в офтальмологии доказаны экспериментально [19] и на большом клиническом материале [20], что послужило толчком к разработке и применению данного имплантата.

Через 12 мес после ОМЦ с введением металлического имплантата полный успех достигнут в 33,3% случаев, признанный — в 60,0%, неудача — в 6,7% наблюдений, что доказывает высокую эффективность применения данного имплантата в снижении значений ВГД. Средний уровень ВГД снизился на 28,7±12% от исходного и составил 19,9±1,3 мм рт.ст. (p=7E—10).

Немаловажными достоинствами металлического имплантата из медицинской нержавеющей стали являются простота его конструкции, легкость имплантации, а также невысокая стоимость.

Закрытие циклодиализной щели в нашем исследовании отмечено только в 13% случаев, что указывает на высокую эффективность данного имплантата в поддержании циклодиализной щели в открытом состоянии.

За весь период послеоперационного наблюдения эксплантация данного устройства вследствие воспалительной реакции или по другим причинам не потребовалась ни в одном случае. Мы также не наблюдали дислокации этого приспособления. Все это указывает на безопасность применения данного имплантата в хирургии глаукомы.

Таким образом, можно достоверно говорить о целесообразности использования представленного имплантата в хирургическом лечении глаукомы различной этиологии, а также, базируясь на полученных результатах, можно рекомендовать данный имплантат для внедрения в широкую клиническую практику.

Заключение

Применение металлического имплантата достоверно и эффективно снижает уровень ВГД относительно исходного. Данное устройство поддерживает циклодиализную щель в открытом состоянии, что существенно снижает необходимость повторных хирургических вмешательств.

Участие авторов:
Концепция и дизайн исследования: В.К., А.Ш., Г.Д., А.Б.
Сбор и обработка материала: А.Ш.
Статистическая обработка: А.Ш.
Написание текста: А.Ш., В.К., Г.Д.
Редактирование: М.Ф., В.К.
Авторы заявляют об отсутствии конфликта интересов.
The authors declare no conflicts of interest.

ЛИТЕРАТУРА/REFERENCES

1. Национальное руководство по глаукоме: для практикующих врачей. 3-е изд., испр. и доп. Под ред. Егорова Е.А., Астахова Ю.С., Еричева В.П. М.: Издательство ГЭОТАР-Медиа; 2015.
Natsional'noe rukovodstvo po glaukome: dlya praktikuyushchikh vrachei. 3-e izd, ispr. i dop. Pod red. Egorova E.A., Astakhova Yu.S., Ericheva V.P. M.: Izdatel'stvo GEOTAR-Media; 2015. (In Russ.).
2. Фролов М.А., Фролов А.М., Казакова К.А. Комбинированные методы лечения при сочетании катаракты и глаукомы. *Вестник офтальмологии*. 2017;133(4):42-46.
Frolov MA, Frolov AM, Kazakova KA. Combination treatment for cataract and glaucoma. *Vestnik oftal'mologii*. 2017;133(4):42-46. (In Russ.).
https://doi.org/10.17116/oftalma2017133442-46
3. Петров С.Ю., Вострухин С.В., Асламазова А.Э., Шерстнева Л.В. Современная микроинвазивная хирургия глауком. *Вестник офтальмологии*. 2016;132(3):96-102.
Petrov SYu, Vostrukhini SV, Aslamazova AE, Sherstneva LV. Modern methods of minimally invasive glaucoma surgery. *Vestnik oftal'mologii*. 2016;132(3):96-102. (In Russ.).
https://doi.org/10.17116/oftalma2016132396-102
4. Калижникова Е.А., Лебедев О.И., Козаченко Г.М., Булгакова В.А., Атаманенко А.А. Активация увеосклерального оттока при факоэмульсификации катаракты у пациентов с первичной глаукомой. *Новости глаукомы*. 2016;1:104-107.
Kalizhnikova EA, Lebedev OI, Kozachenko GM, Bulgakova VA, Atamanenko AA. Activation uveoscleral outflow during phacoemulsification cataract patients with primary glaucoma. *Novosti glaukomy*. 2016;1:104-107. (In Russ.).
5. Kammer JA, Mundy KM. Suprachoroidal Devices in Glaucoma Surgery. *Middle East Afr J Ophthalmol*. 2015;22(1):45-52.
https://doi.org/10.4103/0974-9233.148348

6. Карлова Е.В. Хирургическая активация увеосклерального оттока при глаукоме. *Национальный журнал глаукомы*. 2014;3:77-87.
Karlova EV. Surgical activation of uveoscleral outflow in glaucoma patients. *Natsional'nyi zhurnal glaukomy*. 2014;3:77-87. (In Russ.).

7. Ставицкая Т.В. Увеосклеральный отток и его роль в регуляции офтальмотонуса. *Клиническая офтальмология*. 2000;1:19-21.
Stavitskaya T.V. Uveoscleral outflow and it's role in ophthalmotonus regulation. *Klinicheskaya oftal'mologiya*. 2000;1:19-21. (In Russ.).

8. Столяров Г.М., Тихомирова Н.В., Тихомиров И.В. Метод количественной оценки увеосклерального оттока для оптимизации лечения глаукомы. *Вестник офтальмологии*. 2016;132(3):10-14.
Stolyarov GM, Tikhomirova NV, Tikhomirov IV. Quantitative evaluation of uveoscleral outflow for optimization of glaucoma treatment. *Vestnik oftal'mologii*. 2016;132(3):10-14. (In Russ.).
https://doi.org/10.17116/oftalma2016132310-14

9. Мамиконян В.Р., Петров С.Ю., Карлова Е.В., Сафонова Д.М., Циклодиализ в лечении глаукомы. История и современность. *Национальный журнал глаукомы*. 2015;14(1):76-83.
Mamikonyan VR, Petrov SYu, Karlova EV, Safonova DM. Cyclodialysis in the treatment of glaucoma. Past and present. *Natsional'nyi zhurnal glaukomy*. 2015;14(1):76-83. (In Russ.).

10. Gigon A, Shaarawy T. The Suprachoroidal Route in Glaucoma Surgery. *J Curr Glaucoma Pract*. 2016;10(1):13-20.
https://doi.org/10.5005/jp-journals-10008-1197

11. Hoeh H, Ahmed II, Grisanti S, Grisanti S, Grabner G, Nquyen QH, Rau M, Yoo S, Ianchulev N. Early postoperative safety and surgical outcomes after implantation of a suprachoroidal micro-stent for the treatment of open-angle glaucoma concomitant with cataract surgery. *J Cataract Refract Surg*. 2013;39(3):431-437.
https://doi.org/10.1016/j.jcrs.2012.10.040

12. Hueber A, Roters S, Jordan JF, Konen W. Retrospective analysis of the success and safety of Gold Micro Shunt Implantation in glaucoma. *BMC Ophthalmology*. 2013;13:35.
https://doi.org/10.1186/1471-2415-13-35

13. Pourjavan S, Collignon N, De Groot V. STARFlo Glaucoma Implant: 12 month clinical results. *Acta Ophthalmologica*. 2013;91:252.
https://doi.org/10.1111/j.1755-3768.2013.3723.x

14. Shaarawy TM, Sherwood MB, Grehn F, eds. Guidelines on design and reporting of glaucoma surgical trials. World Glaucoma Association. Amsterdam: Kugler publications; 2008, 2009.

15. Краснов М.М. *Микрохирургия глауком*. 2-е изд. М.: Медицина; 1980.
Krasnov MM. *Mikrokhirurgiya glaukom*. 2-e izd. M.: Meditsina; 1980. (In Russ.).

16. Figus M, Lazzeri S, Fogagnolo P, Laster M, Martinelli P, Nardi M. Supraciliary shunt in refractory glaucoma. *Br J Ophthalmol*. 2011;95(11):1537-1541.
https://doi.org/10.1136/bjophthalmol-2011-300308

17. Hueber A, Roters S, Jordan JF, Konen W. Retrospective analysis of the success and safety of Gold Micro Shunt Implantation in glaucoma. *BMC Ophthalmol*. 2013;13:35.
https://doi.org/10.1186/1471-2415-13-35

18. Hoeh H, Vold SD, Ahmed IK, Anton A, Rau M, Singh K, Chang DF, Shingleton BJ, Ianchulev T. Initial Clinical Experience With the CyPass Micro-Stent: Safety and Surgical Outcomes of a Novel Supraciliary Microstent. *J Glaucoma*. 2016;25(1):106-112.
https://doi.org/10.1097/ijg.0000000000000134

19. Rijneveld WJ, Jongebloed WL, Worst JG, Houtman WA. Comparison of the reaction of the cornea to nylon and stainless steel sutures: an animal study. *Doc Ophthalmol*. 1989;72(3):297-307.
https://doi.org/10.1007/bf00153497

20. Кумар В., Душин Н.В. Клинический опыт применения металлического шва в микрохирургии глаза. *Вестник офтальмологии*. 2003;5:16-20.
Kumar V, Dushin NV. Clinical experience with metal seam in microsurgery of the eye. *Vestnik oftal'mologii*. 2003;5:16-20. (In Russ.).

Поступила 02.04.18
Received 02.04.18