https://doi.org/10.17116/oftalma2017133616-22

Клинико-функциональные результаты хирургического лечения катаракты и первичной эндотелиальной дистрофии роговицы Фукса методом одномоментной факоэмульсификации и центрального десцеметорексиса

Б.Э. МАЛЮГИН, С.Б. ИЗМАЙЛОВА, Е.А. МАЛЮТИНА, О.П. АНТОНОВА, А.М. ГЕЛЯСТАНОВ

ФГАУ «МНТК "Микрохирургия глаза" им. акад. С.Н. Федорова» Минздрава России, Бескудниковский б-р, 59, А, Москва, 127486, Российская Федерация

Снижение зрительных функций вследствие первичной эндотелиальной дистрофии роговицы Фукса (ЭДРФ) — одно из наиболее широко распространенных показаний к кератопластике. Публикации об успешной зрительной реабилитации пациентов при спонтанном или запланированном удалении десцеметовой мембраны (ДМ) с эндотелием, а также при отсутствии адаптации донорского трансплантата свидетельствуют о перспективах изучения данной проблемы при реабилитации пациентов без трансплантации роговицы. **Цель** — оценить возможности использования и клинико-функциональные результаты ультразвуковой факоэмульсификации (ФЭ) в сочетании с локальным центральным десцеметорексисом у пациентов с ЭДРФ и осложненной катарактой. **Материал и методы.** В исследование включены 19 пациентов от 51 года до 84 лет. Перед операцией средняя корригированная острота зрения (КОЗ) составила 0,32±0,19, плотность эндотелиальных клеток (ПЭК) — 629,6±336,9 кл/мм^2, значения пахиметрии в центральной зоне — 587,8±44,8 мкм. После этапа ФЭ с имплантацией интраокулярной линзы метчиком на внешней стороне роговицы делали отметку диаметром 4 мм. Центральный десцеметорексис выполняли микрокрючком. Мембрану удаляли из передней камеры микропинцетом. **Результаты.** Отек центральной зоны роговицы на 1-е сутки совпадал с круговым дефектом ДМ. У 26,3% пациентов отмечался «быстрый ответ» — восстановление прозрачности роговицы и повышение зрительных функций были достигнуты к 1-му месяцу послеоперационного периода. В 26,3% наблюдений полной резорбции отека роговицы не наступило, в отдаленные сроки была проведена трансплантация эндотелия с ДМ. Основную группу составили 12 человек. КОЗ к 12-му месяцу наблюдения составила 0,66±0,29, значения центральной пахиметрии — 569,27±63,74, ПЭК — 634,00±170,41. **Заключение.** Зрительная реабилитация 63,8% пациентов данной категории без использования трансплантации эндотелия открывает новые возможности тканесберегающих технологий при лечении эндотелиальной дистрофии роговицы.

Ключевые слова: *дистрофия роговицы, эндотелиальная дистрофия роговицы, кератопластика, десцеметорексис, факоэмульсификация, миграция, катаракта.*

Clinical and functional results of one-step phaco surgery and central descemetorhexis for cataract and Fuchs primary endothelial corneal dystrophy

B.E. MALYUGIN, S.B. IZMAYLOVA, E.A. MALYUTINA, O.P. ANTONOVA, A.M. GELYASTANOV

S. Fyodorov Eye Microsurgery Federal State Institution, 59a Beskudnikovskiy blvd, Moscow, Russian Federation, 127486

Poor visual function associated with Fuchs endothelial corneal dystrophy (FECD) is one of the main indications for keratoplasty. Reports of successful visual rehabilitation of patients with spontaneous or scheduled removal of the Descemet's membrane and the endothelium or donor material adhesion failure, suggest this research direction perspective. **Aim** - to evaluate the potential as well as clinical and functional outcomes of phacoemulsification with central circular descemetorhexis in patients with Fuchs endothelial corneal dystrophy. **Material and methods.** A total of 19 patients aged 51-84 years were included. The preoperative best corrected visual acuity averaged 0.32±0.19, endothelial cells density — 629.6±336.9 cells/mm^2, and central corneal pachymetry — 587.8±44.8 μm. After phacoemulsification with IOL implantation, a 4 mm tap was created from the epithelial side of the cornea. Central circular descemetorhexis was done using a microhook. The membrane was removed with microforceps. **Results.** On day 1, there was central corneal edema matching the circular defect in the Descemet's membrane. As many as 26.3% of patients demonstrated rapid responses to the treatment, which implies that corneal transparency and visual improvement were achieved by the end of the first month after surgery. In other 26.3% of patients, full corneal transparency was not achieved and, therefore, endothelium transplantation had to be performed. The main group included 12 patients. At 12 months, the best corrected visual acuity was 0.66±0.29, central pachymetry — 569.27±63.74 μm, endothelial cells density – 634.00±170.41 cells/mm^2. **Conclusion.** In 63.8% of patients, visual rehabilitation was achieved without endothelial transplantation, which provides new prospects for tissue-saving technologies in patients with endothelial corneal dystrophy.

Keywords*: corneal dystrophy, endothelial corneal dystrophy, keratoplasty, descemetorrhexis, phacoemulsification, migration, cataract.*

Для корреспонденции:

Малютина Екатерина Алексеевна — аспирант отд. трансплантационной и оптико-реконструктивной хирургии переднего отрезка глазного яблока
e-mail: malyutinaekaterinamd@gmail.com
ORCID: http://orcid.org/0000-0003-0270-0847

© Коллектив авторов, 2017

Снижение зрительных функций, связанное с дисфункцией эндотелия, приводящей к гипергидратации роговичной стромы вследствие первичной эндотелиальной дистрофии роговицы Фукса (ЭДРФ), — одно из наиболее широко распространенных показаний к кератопластике [1, 2]. В последнее десятилетие офтальмохирурги отдают предпочтение технологии эндотелиальной кератопластики (ЭК) в двух разновидностях — задней автоматизированной послойной кератопластике (ЗАПК, DSAEK — англ.) и трансплантации эндотелия с десцеметовой мембраной (ДМ) (ТЭДМ, DMEK — англ.). Это связано с патогенетически ориентированным механизмом действия ЭК, направленным на восполнение дефицита эндотелиоцитов и сопровождающимся полноценной реабилитацией пациентов с получением высоких функциональных результатов и умеренной частоты осложнений [3, 4].

Хорошо известен факт, что эндотелиальные клетки роговицы человека не способны к делению и замещение их дефектов идет путем миграции и увеличения площади клеток, что сопровождается уменьшением их плотности на единицу площади [5]. С учетом этого особый интерес представляют публикации, в которых сообщается о восстановлении прозрачности роговицы и повышении зрительных функций у пациентов при спонтанном или даже запланированном удалении ДМ с эндотелием, а также при отсутствии адаптации донорского трансплантата после ТЭДМ по поводу ЭДРФ [6—10]. Это свидетельствует о перспективах изучения данной проблемы в аспекте реабилитации пациентов с патологией эндотелия без применения технологий трансплантации роговицы.

Цель работы — оценить возможности использования и клинико-функциональные результаты ультразвуковой факоэмульсификации (УФЭ) в сочетании с локальным центральным десцеметорексисом (ЦДР) у пациентов с ЭДРФ и осложненной катарактой.

Материал и методы

В исследование включены 19 пациентов (20 глаз), из которых 15 женщин и 4 мужчины в возрасте от 51 года до 84 лет (в среднем 64,9±9,6 года).

Все пациенты обратились в клинику по поводу снижения зрения, связанного с катарактой (первичный диагноз). ЭДРФ была установлена по результатам осмотра и дополнительного обследования. Диагноз выставляли на основании характерных жалоб (флюктуация остроты зрения с затуманиванием, наиболее выраженным в утренние часы), данных биомикроскопии роговицы (отек стромы и эпителия, наличие гутт на задней поверхности), а также по результатам инструментальных методов. При этом, помимо стандартных (визометрия, тонометрия, периметрия, биометрия), использовали специализированные методы: подсчет плотности эндотелиальных клеток (ПЭК) с помощью эндотелиального микроскопа Tomey EM-3000 и оптическую пахиметрию центральной зоны роговицы (OCT Visante, «Carl Zeiss»).

У всех обследованных пациентов отмечали начальные стадии ЭДРФ и незрелую катаракту с показателями плотности ядра в пределах II—III степени (по Emery & Little, 1979,). Перед операцией средняя корригированная острота зрения (КОЗ) составила 0,32±0,19. Подсчет эндотелиальных клеток был возможен только у 8 пациентов, показатель ПЭК у них составил 629,6±336,9 кл/мм^2, толщина роговицы в центральной ее зоне — 587,8±44,8 мкм. Из сопутствующей патологии глазного яблока диагностированы осевая миопия (переднезадняя ось глаза от 24,7 до 27,6 мм) — у 4 пациентов, первичная открытоугольная глаукома, компенсированная на гипотензивном режиме, — у 2 пациентов, возрастная макулярная дегенерация (ВМД) — у 2, гиперметропия высокой степени — в 1 случае.

На проведение исследования было получено одобрение локального этического комитета. Всем пациентам были разъяснены суть оперативного вмешательства и его прогноз, от них было получено письменное информированное согласие на лечение.

Техника оперативных вмешательств. В качестве хирургического лечения использовали УФЭ и центральный круговой десцеметорексис (ДР). Все пациенты были прооперированы одним опытным хирургом в период между мартом 2015 и апрелем 2017 г. После обработки операционного поля и наложения векорасширителя металлическим микрокератомом выполняли лимбальный туннельный разрез шириной 2 мм. Переднюю камеру заполняли комбинированным дисперсивным вискоэластиком (вискоат). После вскрытия передней капсулы методом непрерывного кругового капсулорексиса и гидродиссекции хрусталика ядро удаляли по методике «факочоп» с использованием системы Стелларис («Bausch&Lomb»). После эвакуации содержимого капсульной сумки хрусталика и заполнения ее когезивным вискоэластиком (провиск) имплантировали интраокулярную линзу (ИОЛ) из гидрофобного акрила. Затем метчиком на внешней стороне роговицы делали отметку кольцевой зоны диаметром 4 мм. ЦДР выполняли микрокрючком в границах отмеченной зоны. Мембрану тупым путем отслаивали, стараясь не повредить задние слои стромы роговицы, и удаляли из передней камеры микропинцетом. Вискоэластик аспирировали из передней камеры глаза и операционную рану герметизировали методом гидратации. Под конъюнктиву вводили растворы антибиотика (гентамицин) и кортикостероида (дексазон).

Осмотры пациентов проводили на 1-е сутки, через 1 нед, 1, 3 , 6, 9, 12 и 18 мес.

Результаты и обсуждение

Этап ФЭ протекал без особенностей, осложнений не наблюдали. В 7 (36,8%) случаях в зоне основного операционного разреза выявляли локальную (до 1 мм) отслойку ДМ, что связано с ее утолщением и более слабой адгезией к строме, характерной для ЭДРФ. В двух из вышеуказанных случаев для адаптации лоскута ДМ к строме роговицы вводили пузырек стерильного воздуха в переднюю камеру.

В послеоперационном периоде пациентам рекомендовали инстилляции антибиотика (по 1 капле 4 раза в день — 2 нед), глюкокортикостероида (по 1 капле 4 раза в день — 2 нед), нестероидного противовоспалительного препарата (по 1 капле 3 раза в день — 1 мес), а также слезозаместительную терапию (по необходимости).

Клиническая картина на 1-е сутки после вмешательства была характерной: на фоне умеренной светобоязни и слезотечения отмечали незначительную смешанную инъекцию глазного яблока и выраженный отек центральной зоны роговицы. Последний четко совпадал по локализации с расположением кругового дефекта ДМ **(рис. 1)**. Влага передней камеры была прозрачной либо содержала единичные клеточные элементы, радужка структурна, зрачок на свет реагировал, ИОЛ в правильном положении, глубжележащие среды без особенностей. В последующий

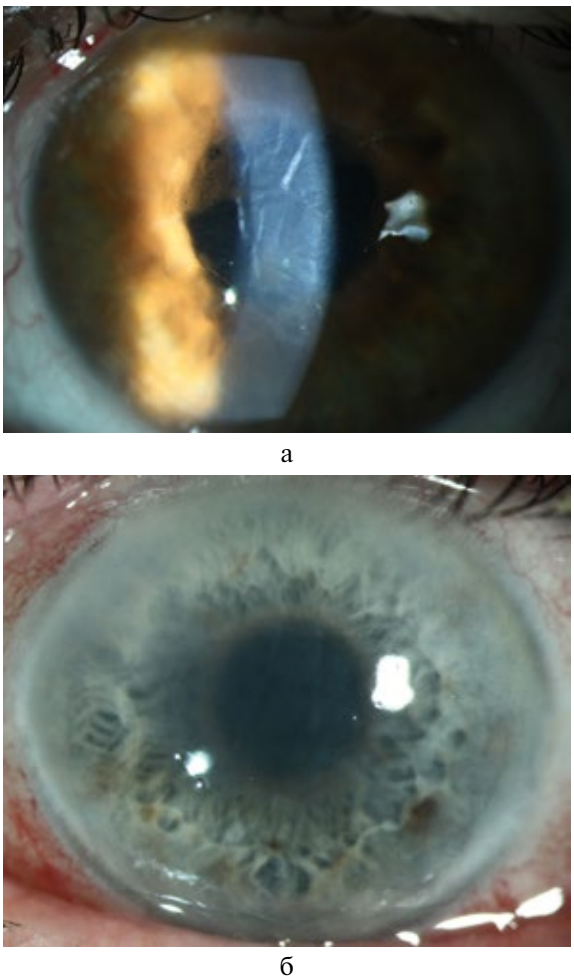

а

б

Рис. 1. **Общий вид при офтальмоскопии на 1-е сутки после операции.**

а — зона десцеметорексиса; б — отек центральной зоны роговицы коррелирует с диаметром выполненного десцеметорексиса.

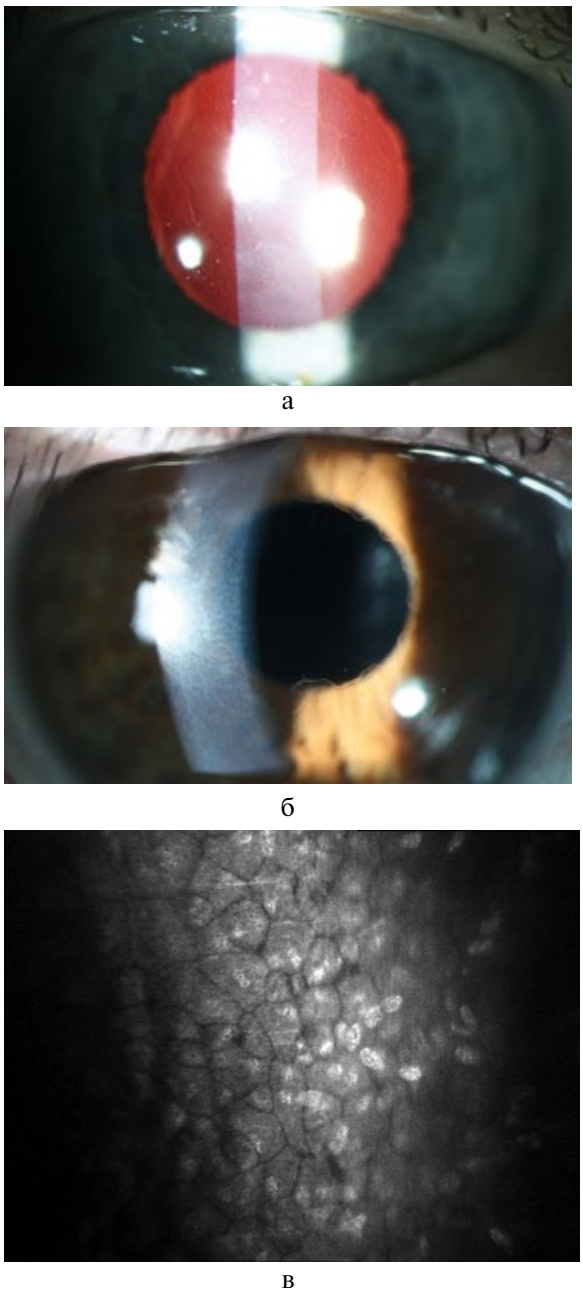

а

б

в

Рис. 2. **Общий вид при офтальмоскопии на 1-й месяц после операции.**

а — зона десцеметорексиса на фоне розового рефлекса; б — центральная зона роговицы; в — результат конфокальной биомикроскопии центральной зоны роговицы. Зарегистрировано заполнение зоны десцеметорексиса эндотелиоцитами.

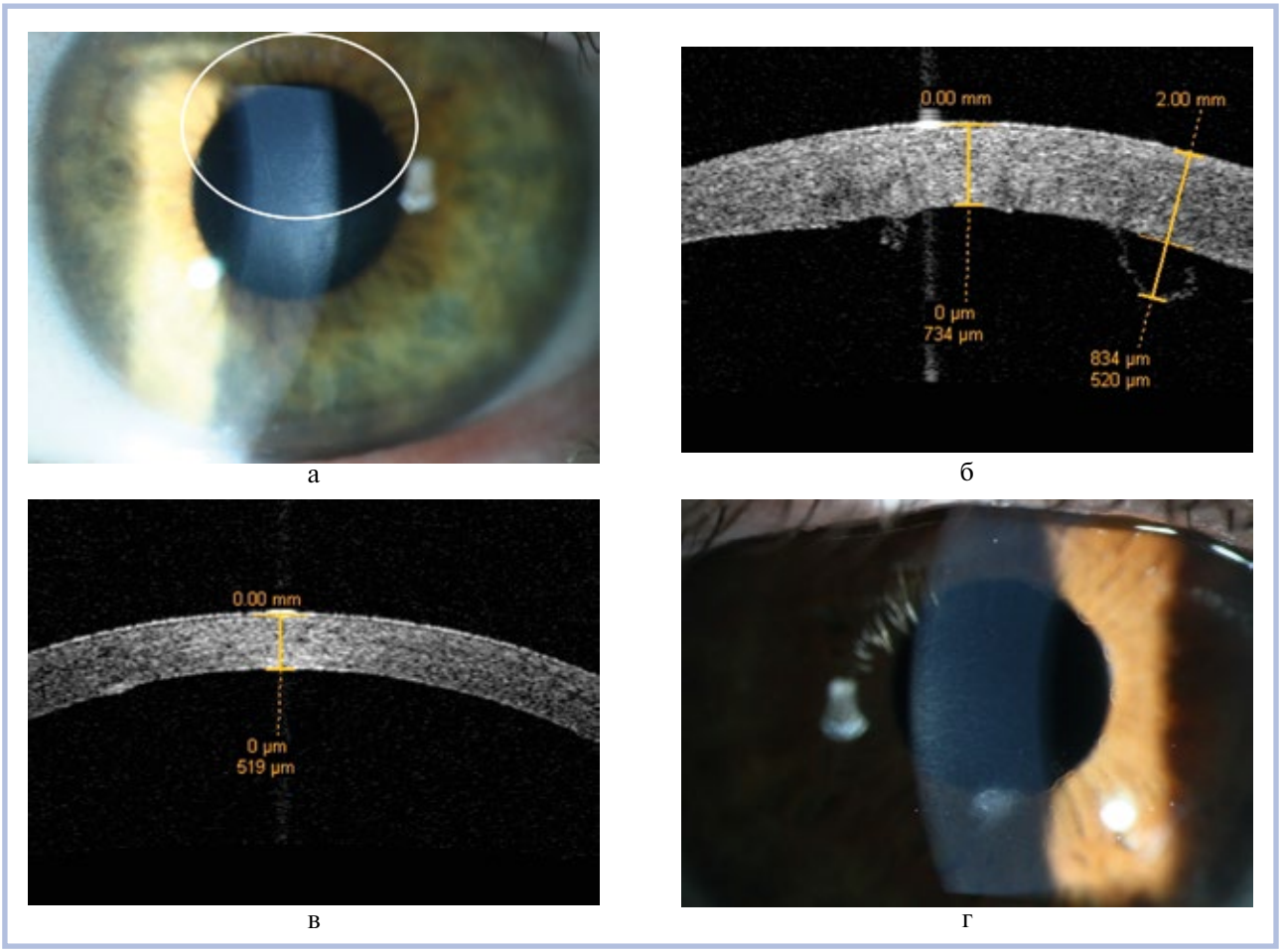

а б в г

***Рис. 3.* Особенности послеоперационного периода.**

а — смещение зоны десцеметорексиса относительно проекции зрачка; б — оптическая когерентная томограмма роговицы: разволокнение стромы по краю выполненного десцеметорексиса на 1-е сутки после операции; в — локальный фиброз по краю выполненного десцеметорексиса; г —визуализация зоны локального фиброза при офтальмоскопии.

период наблюдали отек персистирующего характера на протяжении не менее 1 мес после операции.

Среди исследуемых пациентов обратили на себя внимание 5 (26,3%) человек с так называемым «быстрым ответом» на проведенное хирургическое лечение. У них полная резорбция центрального отека и значимое повышение зрительных функций были достигнуты к 1-му месяцу послеоперационного периода **(рис. 2)**, в то время как у остальных — в различные сроки последующего наблюдения. Стоит отметить, что процесс восстановления прозрачности центральной зоны роговицы протекал закономерно: первоначально резорбция отека отмечалась в верхнем сегменте зоны ДР, постепенно переходя к центральной зоне, а затем к нижнему сегменту.

Из особенностей послеоперационного состояния роговицы следует отметить смещение (у 1 пациента) зоны ЦДР кверху примерно на 1 мм. **(рис. 3, а)**, разволокнение в ходе операции (у 1 пациента) задней поверхности стромы роговицы в момент выполнения ЦДР (микроволокна стромы визуализировались в раннем послеоперационном периоде **(см. рис. 3, б)**, однако претерпели самопроизвольную резорбцию уже к 1 мес наблюдения), точечные очаги локального фиброза задних слоев стромы (у 3 пациентов при биомикроскопии роговицы), что было, по-видимому, следствием воздействия инструмента, используемого для скарификации ДМ в момент ее удаления **(см. рис. 3, в, г)**. На 5 (26,3%) глазах, несмотря на положительную динамику, полной резорбции отека роговицы не наступило, что сопровождалось невысокими зрительными функциями (не более 0,05—0,1). Этим больным в отдаленные сроки послеоперационного периода (от 8 до 12 мес) провели трансплантацию эндотелия с ДМ **(рис. 4)**.

К особенностям техники операции у таких пациентов следует отнести расширение зоны центрального ДР до диаметра 8,5 мм, после чего предварительно выкроенный донорский трансплантат ДМ диаметром 8 мм вводили в переднюю камеру, расправляли и фиксировали к задним слоям роговицы пузырьком воздуха.

Пациенты, которым в отдаленные сроки была проведена трансплантация ДМ, достигли длитель-

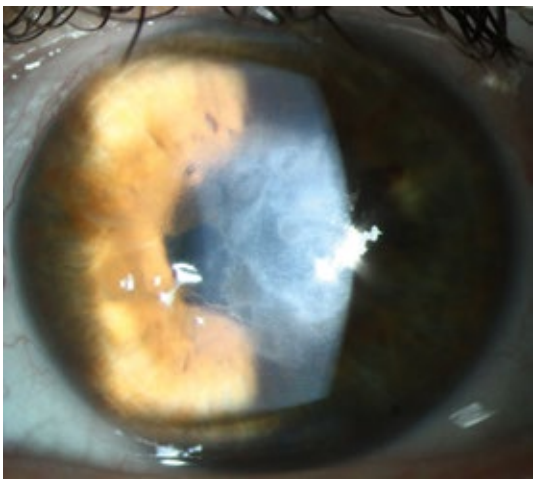

Рис. 4. **Общий вид роговицы пациента с отсутствием положительной динамики разрешения отека оптической зоны.**

Таблица 1. **КОЗ в динамике послеоперационного периода**

Срок наблюдения (число пациентов)	КОЗ
До операции (19)	0,32±0,19
1 мес (12)	0,45±0,25
3 мес (11)	0,48±0,29
6 мес (11)	0,58±0,29*
9 мес (11)	0,65±0,27*
12 мес (11)	0,66±0,29*
18 мес (5)	0,62±0,29

Примечание. Здесь и в табл. 2, 3: * — $p<0,05$.

Таблица 2. **Толщина роговицы в центральной зоне (ТРЦ) по данным оптической когерентной томографии в динамике послеоперационного периода**

Срок наблюдения (число пациентов)	ТРЦ, мкм
До операции (19)	588,7±48,8
1 мес (12)	650,77±104,2
3 мес (11)	583,55±55,79*
6 мес (11)	578,83±73,94
9 мес (11)	562,75 ±39,49*
12 мес (11)	569,27±63,74*
18 мес (5)	560,40±43,67

Таблица 3. **ПЭК в центре роговицы в динамике послеоперационного периода**

Срок наблюдения (число пациентов)	ПЭК, кл/мм^2
До операции (8)	517,00±97,75
1 мес (6)	487,67±114,85
3 мес (9)	535,88±123,49*
6 мес (12)	610,58±171,32*
9 мес (12)	619,42±160,87*
12 мес (11)	634,00±170,41*
18 мес (5)	683,00±198,63

ности наблюдения 6 мес. На данный момент КОЗ у них составляет 0,67±0,29 (от 0,25 до 1,0), значения кератопахиметрии — 477,60±27,30 (от 450 до 517) мкм, ПЭК — 1139,60±613,43 (от 442 до 2133) кл/мм^2.

Таким образом, основную группу наблюдения составили 12 (63,2%) человек, у которых произошли полная самопроизвольная резорбция и восстановление прозрачности роговицы. В соответствии с восстановлением структурно-функциональных характеристик роговицы отмечали равномерное повышение зрительных функций и их стабилизацию в отдаленные сроки наблюдения. Значения остроты зрения в данной группе представлены в **табл. 1**. Следует, однако, отметить относительно невысокий средний показатель КОЗ в отдаленном периоде, что, с нашей точки зрения, обусловлено рядом сопутствующих патологических изменений (помутнение задней капсулы хрусталика, ВМД и пр.).

Динамика показателей центральной пахиметрии и ПЭК у пациентов в послеоперационном периоде представлена в **табл. 2, 3**.

ЭДРФ — заболевание с аутосомно-доминантным типом наследования, характеризующееся патогномоничными признаками в виде утолщения, появления дополнительных слоев ДМ и ее выпячиваний в переднюю камеру (гутты). По мере прогрессирования болезни происходит распространение гутт, снижение ПЭК, угнетение их насосной и барьерной функции, что в свою очередь приводит к отеку и последующему помутнению роговицы. Пересадка эндотелия роговицы на ДМ с подлежащим фрагментом стромы или без него — предпочтительный способ лечения при данной патологии.

При этом в ходе наблюдения пациентов после ТЭДМ при дезадаптации и полной дислокации трансплантата отмечены случаи спонтанного и полного восстановления прозрачности роговицы [7]. Помимо этого, в литературе встречаются публикации на тему восстановления прозрачности роговицы после нанесения ятрогенных дефектов ДМ в момент выполнения ФЭ [11—14]. Самопроизвольное восстановление роговицы также отмечено в ряде случаев незавершенной ЭК, когда после удаления ДМ на глазу пациента по техническим причинам трансплантат не был введен [14, 16—20].

Данные случаи относятся не только к пациентам с ЭДРФ. В частности R. Shah и соавт. (2012) сообщают о молодой пациентке с диагнозом задней полиморфной дистрофии, у которой полностью восстановилась прозрачность роговицы, несмотря на отторжение трансплантата после ЗАПК и последующую его отслойку при повторной операции. На парном глазу был выполнен изолированный ДР без

трансплантации ДМ. К 6-му месяцу послеоперационного периода роговица восстановила прозрачность, за исключением небольшого участка помутнения в глубоких слоях стромы. Некорригированная острота зрения составила 0,8 (20/25) на обоих глазах. По данным конфокальной микроскопии зарегистрировано заполнение эндотелиальными клетками центральной зоны роговицы обоих глаз [20].

P. Zafirakis и соавт. (2010) описали случай восстановления прозрачности роговицы у 60-летнего пациента с буллезной кератопатией, несмотря на отслойку донорского трансплантата после ЗАПК [15].

C. Balachandran и соавт. (2009) сообщают о двух пациентах с ЭДРФ, у которых прозрачность роговицы была достигнута через 3 мес после эндотелиопластики, несмотря на полную отслойку ДМ [21]. Авторы полагают, что в основе восстановления прозрачности роговицы лежат процессы регенерации и эндотелиального трансфера.

M. Dirisamer и соавт. (2012) описывают случай самопроизвольного восстановления прозрачности роговицы у 80-летней пациентки, у которой отслойка ДМ произошла в первые часы после операции. Несмотря на выраженный отек роговицы в раннем послеоперационном периоде, в течение 4 мес отмечено постепенное улучшение ее состояния с достижением достаточно хороших зрительных результатов — 0,5 (20/40), стабильных весь период наблюдения, равный 16 годам [17].

Таким образом, в имеющейся литературе накоплен достаточный объем материала, позволяющий говорить о том, что, несмотря на известный факт отсутствия митозов и деления клеток эндотелия роговицы взрослого человека и значительную по степени выраженности травму данного слоя роговицы, в ряде случаев существует определенный потенциал, обеспечивающий восстановление ее прозрачности. Известен факт ограниченной доступности донорского материала роговицы, что обусловливает длительные сроки ожидания операции и не позволяет реабилитировать всех нуждающихся в кератопластике. В связи с этим понятен интерес ученых к разработке и внедрению новых методов оперативных вмешательств у пациентов с патологией роговицы без использования донорских тканей.

Общеизвестно, что эндотелиальные клетки роговицы человека теряют способность к пролиферации *in vivo*. При нормальных условиях процесс блокируется на фазе G1 митоза клетки. При этом можно считать доказанным факт обнаружения маркеров стволовых клеток в лимбальной зоне эндотелия роговицы, прилегающей к трабекулярной сети [5]. Учитывая это, механизм восстановления прозрачности роговицы, вероятнее всего, связан с заполнением центрального дефекта посредством миграции эндотелиоцитов от периферической зоны роговицы к центру.

Среди имеющихся публикаций наше внимание привлекло сообщение I. Bleyen и соавт. (2012) о лечении 8 пациентов с ЭДРФ и катарактой, которым одномоментно проведены ФЭ и круговой ЦДР; 3 из 8 человек продемонстрировали полное восстановление прозрачности роговицы и повышение зрительных функций; у одного пациента к 18-му месяцу наблюдения острота зрения достигла 1,0 (20/20) [22].

Наиболее обширный к настоящему моменту опыт подобных операций опубликован группой ученых под руководством K. Colby. Данной группой представлены результаты запланированного ДР одномоментно с ФЭ у 13 пациентов [6]. В итоге у 4 больных резорбция отека отмечена к 1-му месяцу после операции, еще у 4 — к 3-му месяцу и у 2 — к 6-му. Лишь 3 (23%) из 13 пациентов потребовалась трансплантация ДМ.

В нашем исследовании 5 из 19 пациентов (6 глаз) характеризовались «быстрым» позитивным ответом на проведенное хирургическое вмешательство. К сроку 6 мес послеоперационного наблюдения резорбцию отека и повышение зрительных функций отмечали у 12 (63,2%) пациентов. Выявленная тенденция к резорбции отека роговицы в первую очередь с крайней верхней периферии, вероятно, объясняется действием гравитационных сил.

Следует отметить, что нами не выявлено таких осложнений (описанных K. Colby и соавт.), как задние синехии (как последствие воспаления радужки в ответ на неоднократное введение воздуха в переднюю камеру) — 2 случая и кистозный макулярный отек — 1 случай. При этом нами обнаружены такие особенности, как локальные помутнения в глубоких слоях стромы, которые ранее описаны не были. Следует также отметить, что диаметр производимого нами ДР исходно меньше (4 мм), чем в работах R. Shah [9] (8 мм) и R. Maloney (5 мм). Однако при этом динамика отека и результативность операции сравнима, в связи с чем дальнейший поиск в направлении оптимизации геометрических параметров ЦДР представляется целесообразным.

Накопленный опыт дал основание считать, что критическим в послеоперационном периоде является срок 8 мес. Именно на данном этапе, при отсутствии положительной динамики разрешения отека роговицы и повышения зрительных функций, следует принимать решение в пользу трансплантации эндотелия роговицы. Последняя в нашем случае обеспечила полную реабилитацию данной категории пациентов.

По нашему мнению, дальнейшие исследования необходимо направить на оптимизацию этой технологии с позиции уточнения критериев отбора пациентов, которым будет показано проведение данной операции, а также разработки способов стимуляции процессов миграции и пролиферации эндотелиоцитов для ускоренной репопуляции зоны дефекта.

Заключение

На основании результатов проведенной работы можно сделать заключение, что факоэмульсификация с имплантацией ИОЛ и центральным круговым десцеметорексисом (диаметром 4 мм) представляется перспективной технологией, обеспечивающей восстановление зрительных функций путем репопуляции зоны эндотелиального дефекта у пациентов с первичной эндотелиальной дистрофией роговицы Фукса, сочетанной с катарактой. Реабилитация 63,8% пациентов данной категории без использования трансплантации эндотелия открывает новые возможности тканесберегающих технологий при лечении эндотелиальной дистрофии роговицы.

Участие авторов:

Концепция и дизайн исследования: Б.М., Е.М., О.А., А.Г.

Сбор и обработка материала: Е.М., О.А.

Статистическая обработка: Е.М.

Написание текста: Е.М., Б.М.

Редактирование: Б.М., С.И.

Авторы заявляют об отсутствии конфликта интересов.

ЛИТЕРАТУРА/REFERENCES

1. Tong CM, Melles GR. Where is endothelial keratoplasty going: from Descemet stripping (automated) endothelial keratoplasty to Descemet membrane endothelial keratoplasty to Descemet membrane endothelial transfer? *Can J Ophthalmol.* 2012;47:197-200. https://doi.org/ 10.1016/j.jcjo.2012.04.009
2. Eye Bank Association of America. Surgical Use and Indications for Corneal Transplant Statistical Report Analysis. Washington, DC: Eye Bank Association of America; 2014.
3. Heinzelmann S, Böhringer D, Eberwein P, et al. Outcomes of Descemet membrane endothelial keratoplasty, Descemet stripping automated endothelial keratoplasty and penetrating keratoplasty from a single centre study. *Graefes Arch Clin Exp Ophthalmol.* 2016;254:515-522. https://doi.org/
4. Park CY, Lee JK, Gore PK, et al. Keratoplasty in the United States: a 10-year review from 2005 through 2014. *Ophthalmology*. 2015;122:2432-2442. https://doi.org/10.1016/j.ophtha.2015.08.017
5. Treffers WF. Human corneal endothelial wound repair; in vitro and in vivo. *Ophthalmology*. 1982;89:605-613.
6. Borkar DS, Veldman P, Colby KA. Treatment of Fuchs endothelial dystrophy by descemet stripping without endothelial keratoplasty. *Cornea*. 2016;35:1267-1273. https://doi.org/10.1097/ICO.0000000000000915
7. Koenig SB. Long-term corneal clarity after spontaneous repair of an iatrogenic descemetorhexis in a patient with Fuchs dystrophy. *Cornea*. 2013;32:886-888. https://doi.org/10.1097/ICO.0b013e3182886aaa
8. Koenig SB. Planned descemetorhexis without endothelial keratoplasty in eyes with Fuchs corneal endothelial dystrophy. *Cornea*. 2015;34:1149-1151. https://doi.org/10.1097/ICO.0000000000000531
9. Shah RD, Randleman JB, Grossniklaus HE. Spontaneous corneal clearing after Descemet's stripping without endothelial replacement. *Ophthalmology*. 2012;119:256-260. https://doi.org/10.1016/j.ophtha.2011.07.032
10. Arbelaez JG, Price MO, Price FW Jr. Long-term follow-up and complications of stripping descemet membrane without placement of graft in eyes with Fuchs endothelial dystrophy. *Cornea*. 2014;33:1295-1299. https://doi.org/10.1097/ICO.0000000000000270
11. Braunstein RE, Airiani S, Chang MA, et al. Corneal edema resolution after «descemetorhexis». *J Cataract Refract Surg.* 2003;29:1436-1439. https://doi.org/10.1097/ICO.0b013e3182886aaa
12. Patel DV, Phang KL, Grupcheva CN, et al. Surgical detachment of Descemet's membrane and endothelium imaged over time by in vivo confocal microscopy. *Clin Experiment Ophthalmol.* 2004;32:539-542. https://doi.org/10.1111/j.1442-9071.2004.00875.x
13. Choo SY, Zahidin AZ, Then KY. Re: Spontaneous corneal clearance despite graft detachment in Descemet endothelial keratoplasty. *Am J Ophthamol.* 2010;149:531. https://doi.org10.1016/j.ajo.2009.11.010
14. Pan JC, Au Eong KG. Spontaneous resolution of corneal oedema after inadvertent «descemetorhexis» during cataract surgery. *Clin Experiment Ophthalmol.* 2006;34:896-897. https://doi.org/10.1111/j.1442-9071.2006.01360.x
15. Zafirakis P, Kymionis GD, Grentzelos MA, et al. Corneal graft detachment without corneal edema after Descemet stripping automated endothelial keratoplasty. *Cornea*. 2010;29:456-458. https://doi.org/10.1097/ICO.0b013e3181b46bc2
16. Balachandran C, Ham L, Verschoor CA, et al. Spontaneous corneal clearance despite graft detachment in Descemet membrane endothelial keratoplasty. *Am J Ophthalmol.* 2009;148:227-234. https://doi.org/10.1016/j.ajo.2009.02.033
17. Dirisamer M, Ham L, Dapena I, et al. Descemet membrane endothelial transfer: «free-floating» donor Descemet implantation as a potential alternative to «keratoplasty». *Cornea*. 2012;31:194-197. https://doi.org/10.1097/ICO.0b013e31821c9afc
18. Joyce NC. Proliferative capacity of the corneal endothelium. *Prog Retin Eye Res.* 2003;22:359-389. https://doi.org/10.1016/j.exer.2011.08.014
19. McGowan SL, Edelhauser HF, Pfister RR, et al. Stem cell markers in the human posterior limbus and corneal endothelium of unwounded and wounded corneas. *Mol Vis.* 2007;13:1984-2000.
20. Shah RD, Randleman JB, Grossniklaus HE. Spontaneous corneal clearing after Descemet's stripping without endothelial replacement. *Ophthalmology*. 2012;119:256-260.
21. Balachandran C, Ham L, Verschoor CA, et al. Spontaneous corneal clearance despite graft detachment in Descemet membrane endothelial keratoplasty. *Am J Ophthalmol.* 2009;148:227-234. https://doi.org/10.1016/j.ajo.2009.02.033
22. Bleyen I, Saelens IE, van Dooren BT, van Rij G. Spontaneous corneal clearing after Descemet's stripping. *Ophthalmology*. 2013;120(1):215. https://doi.org/10.1016/j.ophtha.2012.08.037

Поступила 18.09.2017