https://doi.org/10.17116/oftalma2017133556-62

Макулопатия «torpedo» (клинический случай)

А.С. СТОЮХИНА, Н.В. ЖОРЖОЛАДЗЕ, С.С. ДАНИЛОВ

ФГБНУ «НИИ глазных болезней», ул. Россолимо, 11, А, Б, Москва, 119021, Российская Федерация

В статье описан клинический случай макулопатии «torpedo». Данное состояние является врожденной патологией, связанной, скорее всего, с поражением ретинального пигментного эпителия (РПЭ), развивающимся во время закрытия швов сетчатки. Как правило, макулопатия «torpedo» не приводит к изменению зрительных функций и выявляется случайно при осмотре глазного дна у детей и подростков. По данным оптической когерентной томографии в зоне поражения выявлено отсутствие слоя РПЭ с повреждением слоя фоторецепторов и резким истончением наружного ядерного слоя без существенного изменения толщины сетчатки в данной зоне. Результаты исследования аутофлюоресценции также подтвердили повреждение слоя РПЭ.

Ключевые слова: *макулопатия «torpedo», оптическая когерентная томография, коротковолновая аутофлюоресценция глазного дна, аутофлюоресценция глазного дна в ближнем инфракрасном диапазоне.*

Torpedo maculopathy (clinical case)

A.S. STOYUKHINA, N.V. ZHORZHOLADZE, S.S. DANILOV

Research Institute of Eye Diseases, 11A, B, Rossolimo St., Moscow, Russian Federation, 119021

The article presents a clinical case of torpedo maculopathy. This congenital disorder is most likely to be caused by changes in the retinal pigment epithelium (RPE) during retinal fissure closure. Visual function is usually unaffected and the condition is revealed at routine ophthalmic examination in children and teens. Optical coherence tomography showed the absence of RPE, photoreceptor damage, and massive thinning of the outer nuclear layer at the diseased site without a significant change in the total retinal thickness. RPE involvement was also evidenced by changes in fundus autofluorescence.

Keywords: *torpedo maculopathy, optical coherence tomography, short-wave fundus autofluorescence, near-infrared fundus autofluorescence.*

Термин макулопатия «torpedo» (в англоязычной литературе «torpedo maculopathy») был предложен M. Daily в 1993 г. Впервые данное состояние было описано R. Roseman и J. Gass (1992) как гипопигментированный невус макулярной области [1], в дальнейшем предлагались различные термины: солитарный гипопигментированный невус, солитарный амеланотический невус, парамакулярная колобома и солитарный гипопигментированный меланоз [2].

Существуют разные теории этиологии данного заболевания. Первоначально B. Teitelbaum выдвинул предположение об изменениях в хориоидее макулярной области в процессе эмбриогенеза [3]. Позднее появились теории о том, что данное состояние является врожденным поражением ретинального пигментного эпителия (РПЭ), развивающимся во время закрытия швов сетчатки [4, 5] или может быть связано с временной деформацией макулярной зоны («выпуклость»), которая имеет место на 4—6-м месяце гестации [6].

Макулопатия «torpedo» является случайной находкой и может встречаться в разных возрастных группах [7], однако чаще данное состояние выявляют у детей 7—12 лет [1, 6, 8—11]. Острота зрения, как правило, не изменена, но в ряде случаев может быть выявлена амблиопия с максимально коррегированной остротой зрения 0,4—0,8 [8, 11, 12].

Периметрия может быть в пределах нормы [1], однако при проведении микропериметрии возможно выявление относительной скотомы с назальной стороны, соответствующей локализации очага поражения. Общая светочувствительность сетчатки в этих случаях сохранена [7, 12—14]. Описаны единичные наблюдения с нормальной светочувствительностью над самим очагом с ее снижением по пигментированным краям [10].

Офтальмоскопически выявляют беспигментный очаг овальной формы с четкими границами, расположенный в темпоральной части макулярной зоны (в редких случаях медиальный край может располагаться субфовеолярно), край очага, обращенный к фовеа, может быть заостренным и гиперпигментированным [6—9, 13].

По данным оптической когерентной томографии (ОКТ) сетчатки выявляют потерю или разруше-

© Коллектив авторов, 2017

Для корреспонденции:

Стоюхина Алевтина Сергеевна — канд. мед. наук, ст. науч. сотр. отд. клинических исследований в офтальмологии
e-mail: Alevtinast@gmail.com

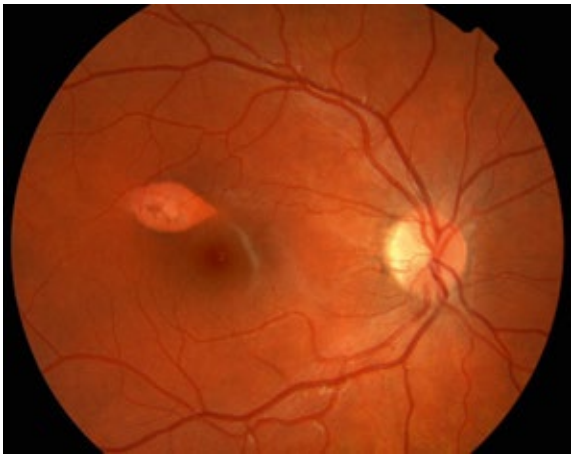

Рис. 1. **Фотография глазного дна пациентки *Р.* на момент выявления очага.**

ние РПЭ и надлежащих наружных слоев нейросенсорной сетчатки, в ряде случаев с ее истончением [4, 7, 13, 15], также выявляют усиление сигнала от хориоидеи [9, 10].

Описано два томографических типа данного заболевания: с незначительным разрушением наружных слоев сетчатки (тип 1) и с кавитацией наружных слоев сетчатки (тип 2) [14].

При исследовании стандартной коротковолновой аутофлюоресценции (КАФ) в очаге поражения выявляют зону гипоаутофлюоресценции, окруженную ободком гипераутофлюоресценции [7, 15]. В то же время имеются сведения о том, что КАФ может иметь гетерогенную картину и варьировать от изоаутофлюоресценции с точечными участками гипераутофлюоресценции в заостренном крае очага, обращенном к макуле, до гипоаутофлюоресценции [4, 10]. При исследовании аутофлюоресценции в ближнем инфракрасном диапазоне (ИКАФ) данная патология представ-

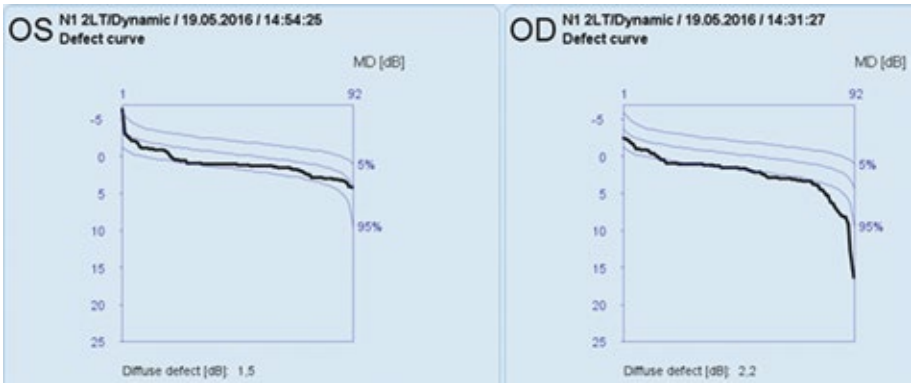

Рис. 2. **Результаты периметрии Octopus — кривая дефекта световой чувствительности.**

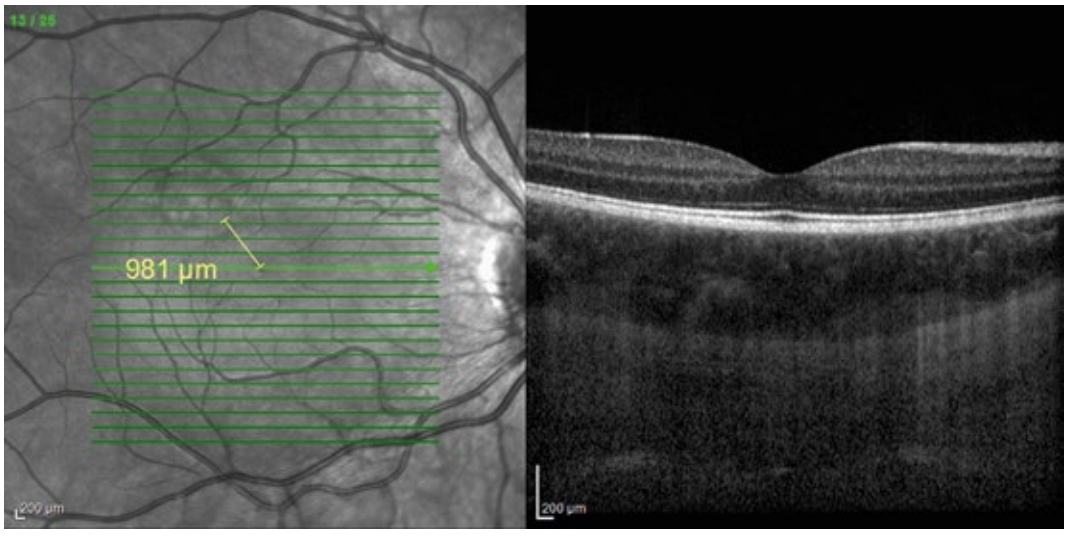

Рис. 3. **ОКТ-горизонтальный срез через фовеа.**

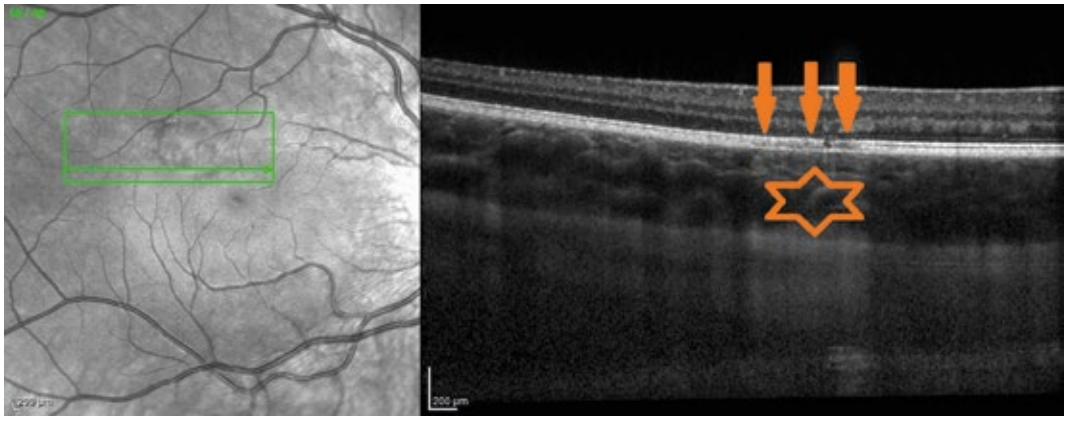

Рис. 4. **ОКТ-горизонтальный срез через нижний край очага.**
Стрелками указан участок разряжения сигнала в эллипсоидной зоне; * — усиление сигнала от хориоидеи.

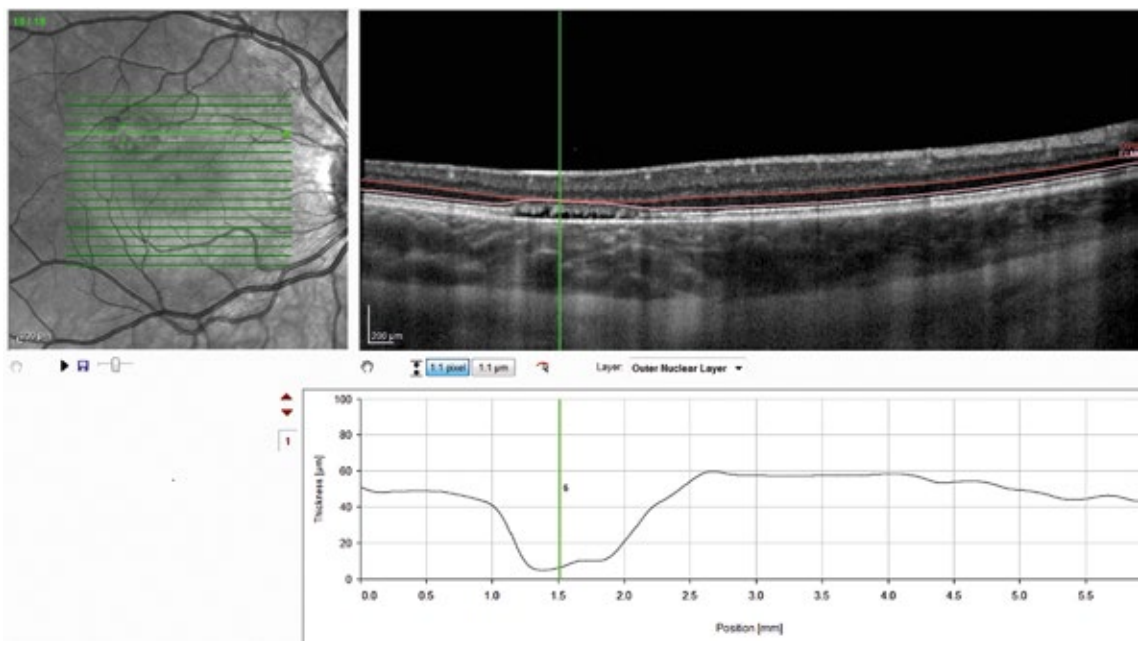

Рис. 5. **ОКТ-горизонтальный срез через центральную часть очага с картированием толщины наружного ядерного слоя.**

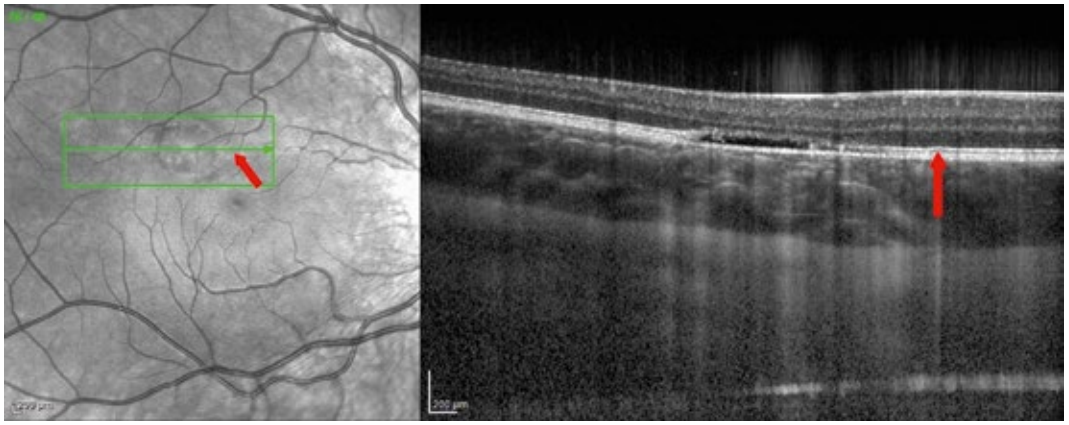

Рис. 6. **ОКТ-горизонтальный срез (в режиме детального сканирования) через центральную часть очага.**
Стрелкой отмечена зона элевации слоя фоторецепторов в области заостренного края.

ляет собой зону гипоаутофлюоресценции, что, по-видимому, связано с дефицитом отложения меланина в пораженном РПЭ [4, 10].

При наблюдении в динамике прогрессирования изменений не происходит [10, 11].

В связи с тем что в отечественной литературе имеется одна публикация по данной патологии, принадлежащая представителю американской школы офтальмологов [2], считаем полезным поделиться собственным наблюдением.

Пациентка *Р.* 12 лет была направлена на консультацию по поводу «патологического очага» на глазном дне справа. Жалобы отсутствовали. Острота зрения обоих глаз с миопической коррекцией со-

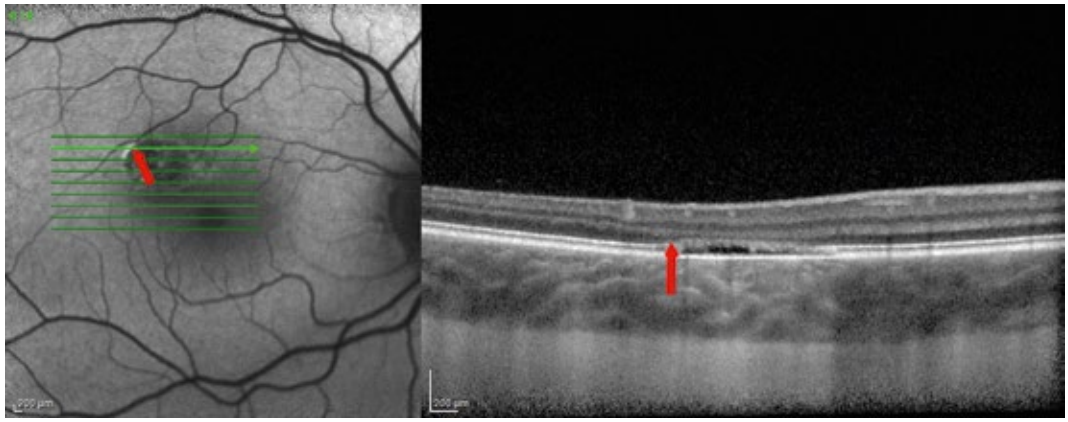

а

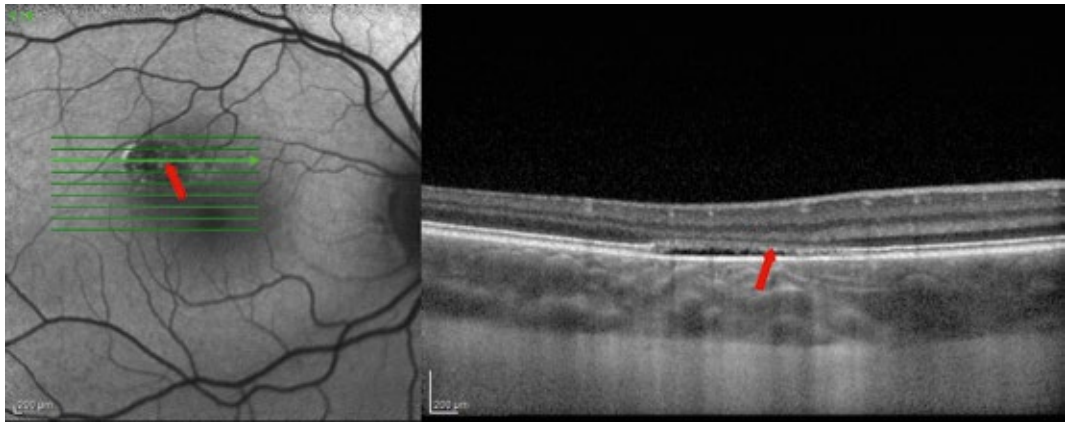

б

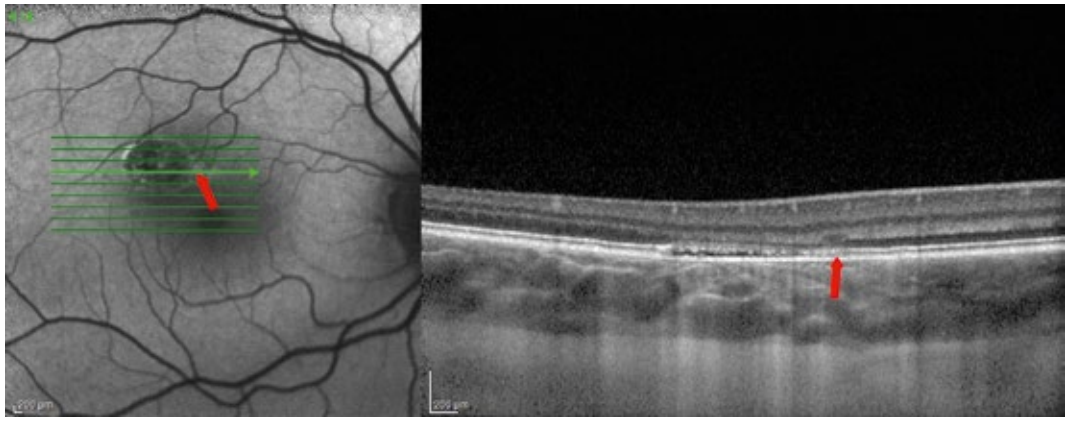

в

***Рис. 7*. КАФ и ОКТ-горизонтальный срез.**

а — стрелками указана зона гипераутофлюоресценции по наружной границе очага с соответствующими изменениями на ОКТ; б — стрелками указана зона гипераутофлюоресценции внутри очага с соответствующими изменениями на ОКТ; в — стрелками указана зона гипераутофлюоресценции по внутренней границе очага с соответствующими изменениями на ОКТ.

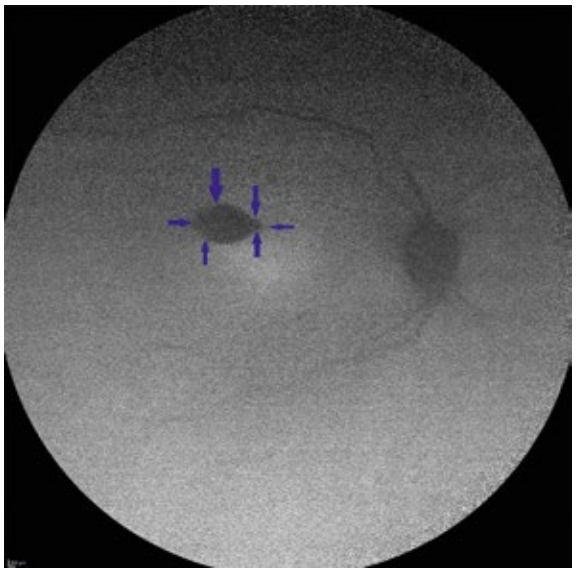

Рис. 8. **Аутофлюоресценция глазного дна в ближнем инфракрасном диапазоне.**
Границы очага указаны стрелками. Объяснение в тексте.

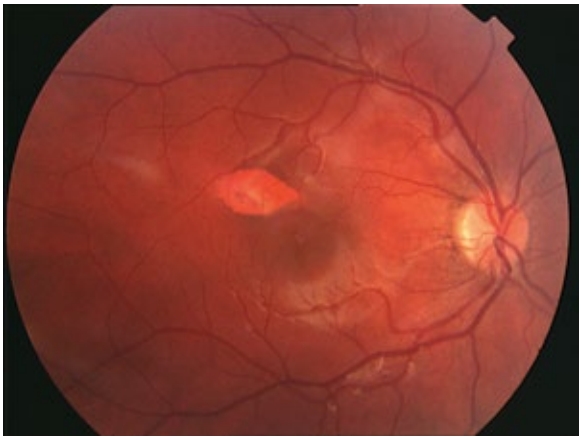

Рис. 9. **Фотография глазного дна пациентки *Р.* через 15 мес после выявления очага.**

ставляла 1,0. Уровень внутриглазного давления в норме. При офтальмоскопии парамакулярно сверху-снаружи в 0,5 диаметра диска (ДД) зрительного нерва от фовеа был выявлен беспигментный очаг овальной формы с заостренным медиальным краем, с четкими границами, вытянутый по горизонтали. В центре очага — пигментированные участки **(рис. 1)**. Глазное дно левого глаза — без патологии.

Компьютерную периметрию проводили с помощью периметра (Octopus 900, «Interzeag AG», Швейцария). Пациентку обследовали с использованием статической программы N1 2LT/Dynamic и полуавтоматической кинетической программы с объектом III/4e. При исследовании поля зрения выявлено незначительное диффузное снижение световой чувствительности и незначительное снижение среднего дефекта световой чувствительности (MD-mean defect) правого глаза (по сравнению с аналогичным показателем левого глаза) **(рис. 2)**. Периферические границы в норме.

При проведении ОКТ (OCT Spectralis, «Heydelberg Engineering», Германия) структурных изменений в макуляроной зоне выявлено не было **(рис. 3)**.

Очаг расположен в 981 мкм от фовеа, и на всех срезах под очагом отмечено усиление сигнала от хориоидеи (эффект дистального усиления за счет истончения надлежащей сетчатки, в том числе РПЭ) без изменения ее структуры и толщины **(рис. 4)**. В нижней части очага выявлено разряжение сигнала в элипсоидной зоне IS/OS (зона сочленения внутренних/наружных сегментов фоторецепторов) **(см. рис. 4)**.

По мере удаления от макулы имеется постепенное истончение слоя РПЭ (до 9 мкм) до полного его отсутствия в зоне отслойки нейроэпителия. В надлежащем наружном ядерном слое — зона его истончения **(рис. 5)**.

В области заостренного края, обращенного к фовеа, выявлена элевация слоя фоторецепторов **(рис. 6)**.

При исследовании КАФ (режим BluePeak; OCT Spectralis, «Heydelberg Engineering», Германия) очаг представлен участком гипоаутофлюоресценции с гипераутофлюоресцирующей наружной границей, соответствующей по ОКТ участку «разряженности» слоя РПЭ и фоторецепторов по латеральному краю очага **(рис. 7, а)**.

В зоне гипоаутофлюоресценции присутствовали гипераутофлюоресцирующие точки, соответствующие зонам контакта поврежденных фоторецепторов с базальной мембраной **(см. рис. 7, б)**.

В области умеренно гипераутофлюоресцирующей заостренной части очага выявлен участок разряженности РПЭ и слоя фоторецепторов с приподнятостью слоя фоторецепторов по краю **(см. рис. 7, в)**.

При исследовании в режиме ИКАФ (режим ангиографии с индоцианином зеленым без введения контраста; HRA2, «Heydelberg Engineering», Германия) зоне поражения соответствовал участок равномерной гипоаутофлюоресценции с четкими границами, что, скорее всего, свидетельствует о дефиците меланина в данной зоне **(рис. 8)**.

При обследовании в динамике через 15 мес данные офтальмоскопии **(рис. 9)**, ОКТ и аутофлюоресценции остались без изменений.

Обсуждение

Представлено собственное наблюдение макулопатии «torpedo» с кавитацией наружных слоев сетчатки. По данным ОКТ в зоне поражения выявлено отсутствие слоя РПЭ с измененным слоем фоторе-

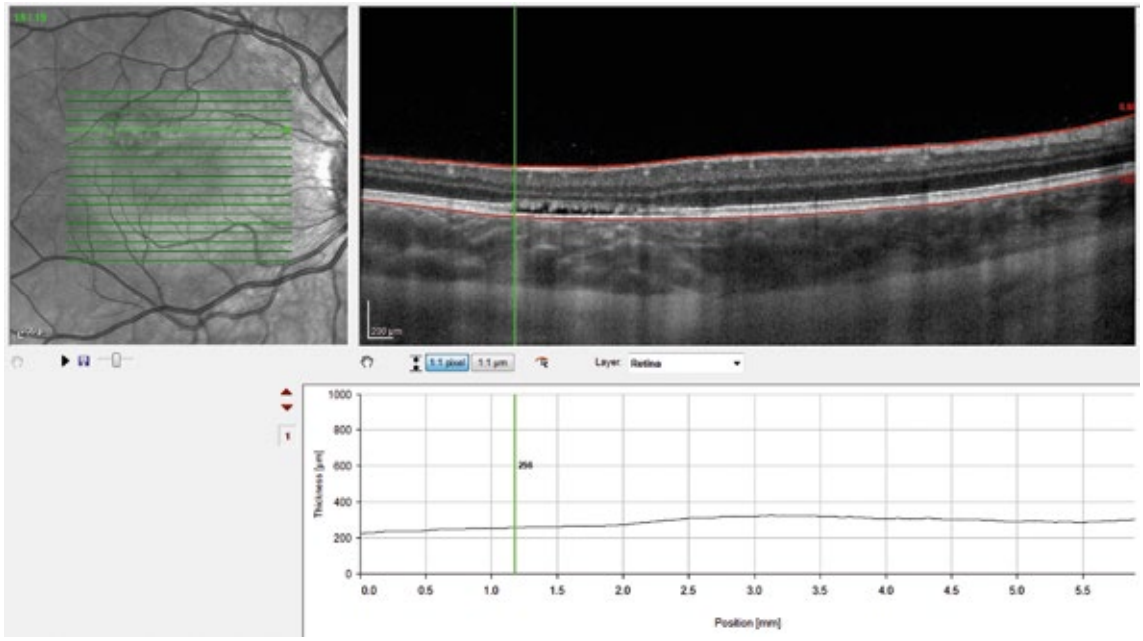

***Рис. 10*. ОКТ-горизонтальный срез через центральную часть очага с картированием толщины сетчатки.**

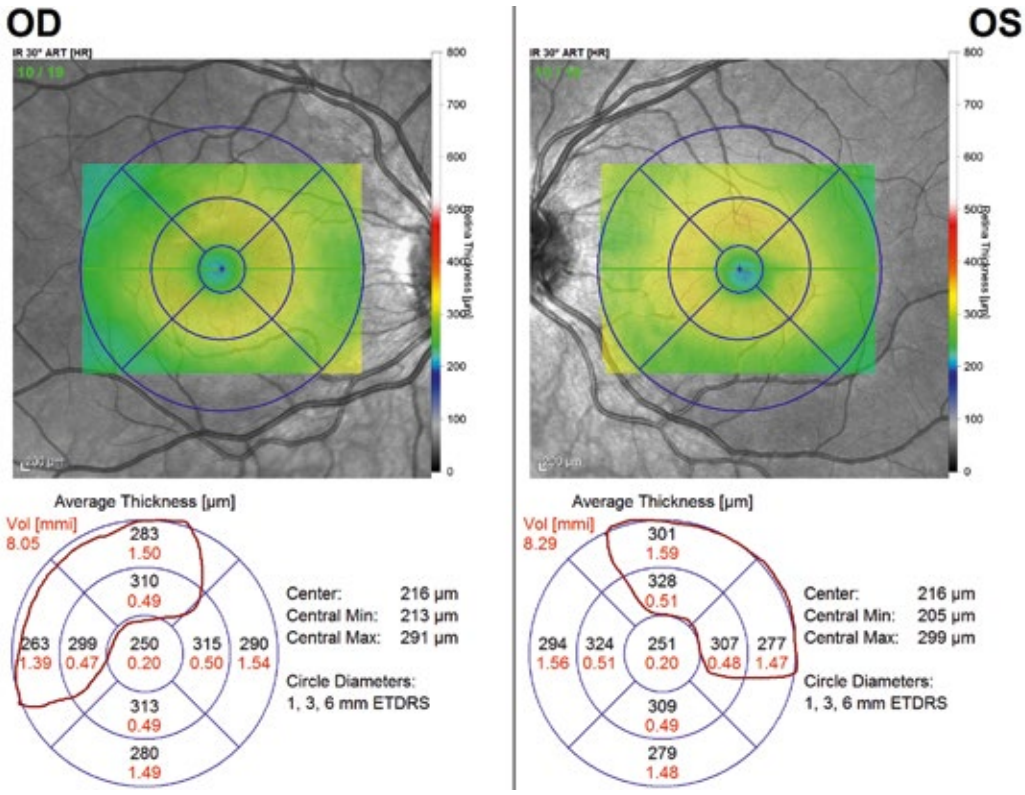

***Рис. 11*. Карта толщины сетчатки правого и левого глаза**

Выделены аналогичные сегменты, соответствующие очагу на правом глазу.

цепторов и резким истончением наружного ядерного слоя. Несмотря на обнаруженные изменения архитектоники наружных слоев сетчатки, толщина ее практически не отличалась от перифокальной сетчатки **(рис. 10)**.

Однако при сравнении с аналогичной зоной левого глаза имеет место незначительное истончение сетчатки, однако эти изменения нельзя считать достоверными **(рис. 11)**.

Что касается картины аутофлюоресценции, то в режиме КАФ в нашем случае очаг был представлен участком гипоаутофлюоресценции, с наружной стороны четко отграниченной гиперaутофлюоресцирующей границей, с медиальной стороны гиперaутофлюоресцентная граница очага имела заостренный край, обращенный в сторону фовеа. При исследовании ИКАФ выявленная зона гипоаутофлюоресценции свидетельствует о повреждении слоя РПЭ в очаге поражения.

Участие авторов:
Концепция и дизайн исследования: А.С.
Сбор и обработка материала: А.С., Н.Ж., С.Д.
Статистическая обработка данных: А.С., Н.Ж.
Написание текста: А.С.
Редактирование: А.С.

Авторы заявляют об отсутствии конфликта интересов.

ЛИТЕРАТУРА/REFERENCES

1. Roseman RL, Gass JD. Hypopigmented nevus of the retinal pigment epithelium in the macula. *Arch Ophthalmol*. 1992;110(10):1358-1359.
2. Черни Э. Макулопатия «Торпеда». *Офтальмологические ведомости*. 2013;6(3);80-82. [Cherney E. Torpedo Maculopathy. *Oftal'mologicheskie Vedomocti*. 2013;6(3);80-82. (In Russ.)].
3. Teitelbaum BA, Hachey DL, Messner LV. Torpedo maculopathy. *J Am Optom Assoc*. 1997;68(6):373-376.
4. Schuerch K, Ebneter A, Zinkernagel M. Two case reports of torpedo maculopathy. *Klin Monbl Augenheilkd*. 2015;232(4):558-559. https://doi.org/ 10.1055/s-0035-1545805
5. Pian D, Ferrucci S, Anderson SF, Wu C. Paramacular coloboma. *Optom Vis Sci*. 2003;80(8):556-563.
6. .Shields CL, Guzman JM, Shapiro MJ, Fogel LE, Shields JA. Torpedo maculopathy at the site of the fetal «bulge». *Arch Ophthalmol*. 2010; 128(4):499-501. https://doi.org/10.1001/archophthalmol.2010.29
7. Golchet PR, Jampol LM, Mathura JR Jr, Daily MJ. Torpedo maculopathy. *Br J Ophthalmol*. 2010;94(3):302-306. https://doi.org/10.1136/bjo.2009.162669
8. Dutra-Medeiros M, Leitão P, Magriço A, Toscano A. Torpedo maculopathy with an anisometropic amblyopia in a 5-year-old Caucasian girl: case report. *Arq Bras Oftalmol*. 2013;76(4):253-255.
9. Sanabria MR, Coco RM, Sanchidrian M. OCT findings in torpedo maculopathy. *Retin Cases Brief Rep*. 2008;2(2):109-111. https://doi.org/10.1097/ICB.0b013e318033a130
10. Pilotto E, Zannin ME, Convento E, Cortese M, Midena E. Torpedo maculopathy: a morphofunctional evaluation. *Int Ophthalmol*. 2013;33(1):71-74. https://doi.org/10.1007/s10792-012-9618-1
11. Buzzonetti L, Petroni S, Catena G, Iarossi G. Optical coherence tomography and electrophysiological findings in torpedo maculopathy. *Doc Ophthalmol*. 2015;130(1):65-70. https://doi.org/10.1007/s10633-014-9472-8
12. Trevino R, Kiani S, Raveendranathan P. The expanding clinical spectrum of torpedo maculopathy. *Optom Vis Sci*. 2014;91(4,Suppl.1):S71-78. https://doi.org/10.1097/OPX.0000000000000181
13. Su Y, Gurwood AS. Neurosensory retinal detachment secondary to torpedo maculopathy. *Optometry*. 2010;81(8):405-407. https://doi.org/10.1016/j.optm.2010.06.001
14. Wong EN, Fraser-Bell S, Hunyor AP, Chen FK. Novel optical coherence tomography classification of torpedo maculopathy. *Clin Experiment Ophthalmol*. 2015;43(4):342-348. https://doi.org/10.1111/ceo.12435
15. Thomas AS, Flaxel CJ, Pennesi ME. Spectral-domain optical coherence tomography and fundus autofluorescence evaluation of torpedo maculopathy. *J Pediatr Ophthalmol Strabismus*. 2015;52:e8-e10. https://doi.org/10.3928/01913913-20150303-01

Поступила 12.09.2016

1MEDTV



Онлайн телевидение для врачей

- Более 50 000 зрителей
- Свыше 1 000 городов вещания
- 30 специализаций
- Вещание в прямом эфире
- Телесеминары, Школы, репортажи с мероприятий, круглые столы, видеоконференции
- Прямое общение с лекторами в режиме on-line

ИЗДАТЕЛЬСТВО
МЕДИА
СФЕРА

Тел.: 8-800-1001-786
www.1med.tv