doi: 10.17116/oftalma2017133252-56

Оценка влияния толщины эндотелиального трансплантата на послеоперационную остроту зрения

С.В. ТРУФАНОВ[1], С.А. МАЛОЖЕН[1], В.И. СИПЛИВЫЙ[1, 2], Е.П. САЛОВАРОВА[1]

[1]ФГБНУ «НИИ глазных болезней», ул. Россолимо, 11, А, Б, Москва, 119021, Российская Федерация; [2]Кафедра глазных болезней ГБОУ ВПО «Первый МГМУ им. И.М. Сеченова» Минздрава России, ул. Трубецкая, 8, стр. 2, Москва, 119991, Российская Федерация

Цель — оценить влияние толщины эндотелиального трансплантата на послеоперационную остроту зрения при выполнении эндотелиальной кератопластики в модификации UTDSAEK. **Материал и методы.** В исследование вошли 49 пациентов с псевдофакичной буллезной кератопатией без сопутствующей патологии сетчатки и зрительного нерва, которым выполнили автоматизированную эндотелиальную кератопластику с использованием тонких трансплантатов (UTDSAEK). Для изучения зависимости послеоперационной остроты зрения от толщины эндотелиального трансплантата, измеренной при помощи оптической когерентной томографии через 1 год после UTDSAEK, сравнили результаты операции у пациентов с толщиной трансплантата от 51 до 98 мкм (27 глаз) с данными пациентов, у которых она составляла от 102 до 121 мкм (22 глаза). Оценили динамику изменения толщины эндотелиального трансплантата в послеоперационном периоде. **Результаты.** Толщина трансплантата уменьшается в среднем на 21% в первые 2—3 нед после UTDSAEK, а в последующие 2 мес еще на 5%. В дальнейшем она остается относительно стабильной при сроках наблюдения до 5 лет. В результате проведенного исследования статистически достоверных различий остроты зрения в группах с эндотелиальным трансплантатом более 100 мкм и менее 100 мкм не выявлено (p=0,7). **Заключение.** Толщина эндотелиального трансплантата при выполнении UTDSAEK не оказывает статистически достоверного влияния на послеоперационную остроту зрения. Оптимальной для операции DSAEK (UTDSAEK) является толщина трансплантата, которая на момент выкраивания эндотелиального лоскута находится в пределах от 100 до 150 мкм. Такие трансплантаты хорошо адаптируются на задней поверхности роговицы реципиента, незначительно меняя ее рельеф. Выполнять манипуляции с подобным трансплантатом до введения его в переднюю камеру легче, риск перфорации при выкраивании ниже в сравнении с трансплантатами толщиной менее 100 мкм.

Ключевые слова: *буллезная кератопатия, эндотелиальная кератопластика, толщина эндотелиального трансплантата, DSAEK, UTDSAEK.*

Influence of endothelial graft thickness on postoperative visual acuity

S.V. TRUFANOV[1], S.A. MALOZHEN[1], V.I. SIPLIVYY[1, 2], E.P. SALOVAROVA[1]

Research Institute of Eye Diseases, 11 A, B, Rossolimo St., Moscow, Russian Federation, 119021; [2]I.M. Sechenov First Moscow State Medical University (Department of Ophthalmology), 8-2 Malaya Trubetskaya St., Moscow, Russian Federation, 119991

Aim — to assess the influence of the endothelial graft thickness on postoperative visual acuity following modified endothelial keratoplasty (UTDSAEK). **Material and methods.** The study included 49 patients with pseudophakic bullous keratopathy and no concomitant disorders of either the retina or optic nerve. Ultrathin Descemet's stripping automated endothelial keratoplasty (UTDSAEK) was performed in all cases. Corneal graft thickness was measured 1 year after UTDSAEK by means of optical coherence tomography. Postoperative visual acuity values were compared in patients with the endothelial graft thickness from 51 to 98 microns (27 eyes) and those with the endothelial graft thickness from 102 to 121 microns (22 eyes). The dynamics of the graft thickness change after surgery was also assessed. **Results.** The thickness of the graft gets reduced by an average of 21% over the first 2-3 weeks after UTDSAEK and by approximately 5% over 2 more months. For the next few years it remains relatively stable (the maximum follow-up period was 5 years). The study showed no statistically significant difference in visual acuity between two groups of patients with the endothelial graft thickness of less than and greater than 100 microns (p=0.7). **Conclusion.** The thickness of the endothelial graft for UTDSAEK has no statistically significant effect on postoperative visual acuity. The optimal thickness of the graft being cut out lies in the range from 100 to 150 microns. Such grafts adapt well to the posterior surface of the recipient cornea with no significant changes to its topography. Moreover, thicker grafts are easier manipulated before insertion into the anterior chamber and are associated with a lower risk of perforation during acquisition as compared to grafts of under 100 microns.

Keywords: *bullous keratopathy, endothelial keratoplasty, thickness of the endothelial graft, DSAEK, UTDSAEK.*

Эндотелиальная кератопластика (ЭК) за последнее десятилетие стала операцией выбора в лечении псевдофакичной буллезной кератопатии и эндотелиальной дистрофии Фукса. В США доля ЭК достигает 45% всей выполняемой кератопластики [1]. В России ЭК также широко применяется в ведущих офтальмологических клиниках [2—5]. Наиболее часто используемыми модификациями ЭК явля-

© Коллектив авторов, 2017

Для корреспонденции:
Труфанов Сергей Владимирович — д-р мед. наук, вед. науч. сотр. отд. патологии роговицы
e-mail: trufanov05@mail.ru

ются автоматизированная эндотелиальная кератопластика с удалением десцеметовой мембраны — DS(A)EK (Descemet's stripping (automated) endothelial keratoplasty) и эндотелиальная кератопластика с трансплантацией десцеметовой мембраны — DMEK (Descemet membrane endothelial keratoplasty). Основное отличие этих модификаций — толщина эндотелиального трансплантата. При DS(A)EK трансплантат содержит эндотелиальный слой, десцеметову мембрану и глубокие стромальные слои толщиной около 200 мкм, при DMEK — только эндотелий и десцеметову мембрану.

По данным литературы, DMEK может превосходить DS(A)EK по функциональным результатам, но выполнить ее технически сложнее и сопряжена она с большим риском послеоперационных осложнений.

DS(A)EK позволяет получить высокую послеоперационную остроту зрения. Индуцированный операцией астигматизм в среднем не превышает 1,5 дптр. У ряда пациентов отмечается сдвиг сферического компонента рефракции в гиперметропическую сторону в пределах 2 дптр. Считается, что развитие гиперметропии больше характерно для мануального выкраивании трансплантата, при котором существует вероятность получения эндотелиального лоскута в форме мениска [6]. Риск дислокации трансплантата, в том числе его частичного отслоения, при данной модификации операции в раннем послеоперационном периоде, по данным отдельных авторов, достигает 23% [7]. Тем не менее даже при отсутствии остаточных помутнений роговицы и сопутствующих заболеваний глаза остроту зрения 1,0 с максимальной коррекцией удается получить только у $^1/_3$ больных. Возможными причинами снижения остроты зрения является фиброз в зоне интерфейса, астигматизм, индуцированный 5-миллиметровым разрезом, и связанные с ним аберрации, несоответствие кривизны роговицы реципиента и донора, ведущие к образованию складок [8].

При выполнении DMEK острота зрения с максимальной коррекцией достигает 1,0 и выше у 45% прооперированных пациентов без сопутствующей патологии глаза [9, 10]. Рефракционная погрешность меньше, чем при DSAEK, из-за отсутствия стромы трансплантата и меньшей ширины операционного доступа [4]. Тем не менее подобная техника выполнения ЭК сложнее DS(A)EK, требуется больше времени на ее проведение [9]. Риск образования ложной камеры между трансплантатом и роговицей реципиента, при которой необходимо повторное введение воздуха в переднюю камеру, достигает 87% [5, 11]. Процент повреждения и отбраковки трансплантата при выкраивании выше, чем при DS(A)EK [12].

K. Neff при исследовании результатов DSAEK, используя данные оптической когерентной томографии переднего отрезка глаза в позднем послеоперационном периоде, отметила, что лучшие зрительные результаты удается получить у больных с тонкими трансплантатами, толщиной менее 130 мкм [13]. И хотя данные K. Neff были основаны на изучении малочисленной группы больных, M. Busin, опираясь на данные работы, предложил модифицированную технику DSAEK с выкраиванием тонких трансплантатов менее 150 мкм, толщина которых в послеоперационном периоде за счет уменьшения отека в среднем равнялась 75 мкм — UTDSAEK (Ultrathin Descemet's stripping automated endothelial keratoplasty). Он доложил об оптических результатах, сравнимых с DMEK, при меньшем риске осложнений [14]. Аналогичные результаты были получены и некоторыми другими исследователями [2]. Но имеются и противоположные данные о том, что толщина трансплантата существенно не влияет на послеоперационную остроту зрения [15, 16], а срез микрокератомом до остаточной толщины роговицы менее 80 мкм может приводить к повышенному уровню гибели клеток эндотелия [6].

Цель работы — оценить влияние толщины эндотелиального трансплантата на послеоперационную остроту зрения при выполнении UTDSAEK.

Материал и методы

Для изучения зависимости послеоперационной остроты зрения от толщины эндотелиального трансплантата исследовали результаты UTDSAEK у 49 пациентов с псевдофакичной (артифакия) буллезной кератопатией без сопутствующей патологии сетчатки и зрительного нерва. Для сравнительной оценки использовали значения остроты зрения с максимальной очковой коррекцией, полученные через 1 год после операции, так как, по данным литературы, острота зрения постепенно улучшается и стабилизируется к этому сроку [17]. Вошедших в исследование пациентов разделили на 2 группы, в одной из которых толщина эндотелиального трансплантата через 1 год после кератопластики была менее 100 мкм, в другой — более 100 мкм.

Толщину роговицы и трансплантата после операции оценивали по данным оптической когерентной томографии (Optovue). В ходе операции пользовались интраоперационным ультразвуковым пахиметром PalmScan.

Для статистической обработки данных применяли непараметрические методы вариационной статистики с использованием программы Microsoft Excel. При сравнении показателей в группах использовали непараметрический критерий Манна—Уитни (U). Различия считали достоверными при уровне значимости меньше 0,05.

Операцию выполняли следующим образом. Для выкраивания трансплантата из донорского корнеосклерального лоскута подбирали комбинацию ис-

Таблица 1. **Выбор головки микрокератома в зависимости от остаточной толщины роговицы**

Толщина роговицы, мкм	Маркировка головки, мкм	Глубина среза, мкм
230—250	130	160±15
210—230	110	135±15
180—210	90	100±10
150—180	50	60±15
Менее 150	Второй срез не проводили	

пользуемых головок ротационной турбины СВ микрокератома «Moria» так, чтобы остаточная толщина роговицы в центре после 2 срезов равнялась приблизительно 80—100 мкм. Выбор головок осуществляли в соответствии с номограммой «Moria», основываясь на данных интраоперационной пахиметрии. Первый срез, как правило, выполняли многоразовой головкой микрокератома с маркировкой 300 или 350, что соответствовало глубине среза 368±23 и 440±28 мкм соответственно. Для повторного среза подбирали головки в зависимости от остаточной толщины роговицы **(табл. 1)**.

Завершали выкраивание трансплантата вакуумным пробойником для донорской роговицы диаметром 8 или 8,5 мм, в зависимости от вертикального диаметра роговицы пациента. На глазу реципиента осуществляли десцеметорексис. Для введения трансплантата в переднюю камеру применяли специальный шпатель (Busin glide) и цанговый пинцет.

Результаты и обсуждение

Толщина роговицы (роговица реципиента с эндотелиальным трансплантатом) обследуемых больных, по данным оптической когерентной томографии, снижалась на протяжении первых 3 мес после операции за счет уменьшения отека, а затем оставалась относительно стабильной, составляя в среднем 594,3±35,4 мкм (от 514 до 670 мкм). Толщина трансплантата уменьшалась в среднем на 21% по сравнению с интраоперационными значениями в первые 2—3 нед после кератопластики **(рис. 1, а—в)**, а в последующие 2 мес еще на 5% **(см. рис. 1, г)**. В дальнейшем она оставалась относительно стабильной **(см. рис. 1, д, е)** при среднем значении 92,0±21,2 мкм (от 51 до 121 мкм) и сроках наблюдения до 5 лет.

Через 1 год после кератопластики у 27 пациентов 1-й группы толщина трансплантата варьировала от 51 до 98 мкм, у 22 больных из 2-й группы — от 102 до 121 мкм. Группы не имели статистически значимых различий по полу и возрасту (средний возраст составлял 69,6±5,7 и 71,7±5,4 года в 1-й и 2-й группах соответственно).

Несмотря на тот факт, что на 27 глазах с толщиной трансплантата менее 100 мкм максимально корригированная острота зрения выше 0,8 достигнута в 8 из 27 (30%) случаев, а у пациентов с толщиной трансплантата более 100 мкм только в 3 (14%) из 22, статистически достоверных различий остроты зрения в группах с эндотелиальным трансплантатом более 100 мкм и менее 100 мкм не выявлено (p=0,7) **(табл. 2, рис. 2)**.

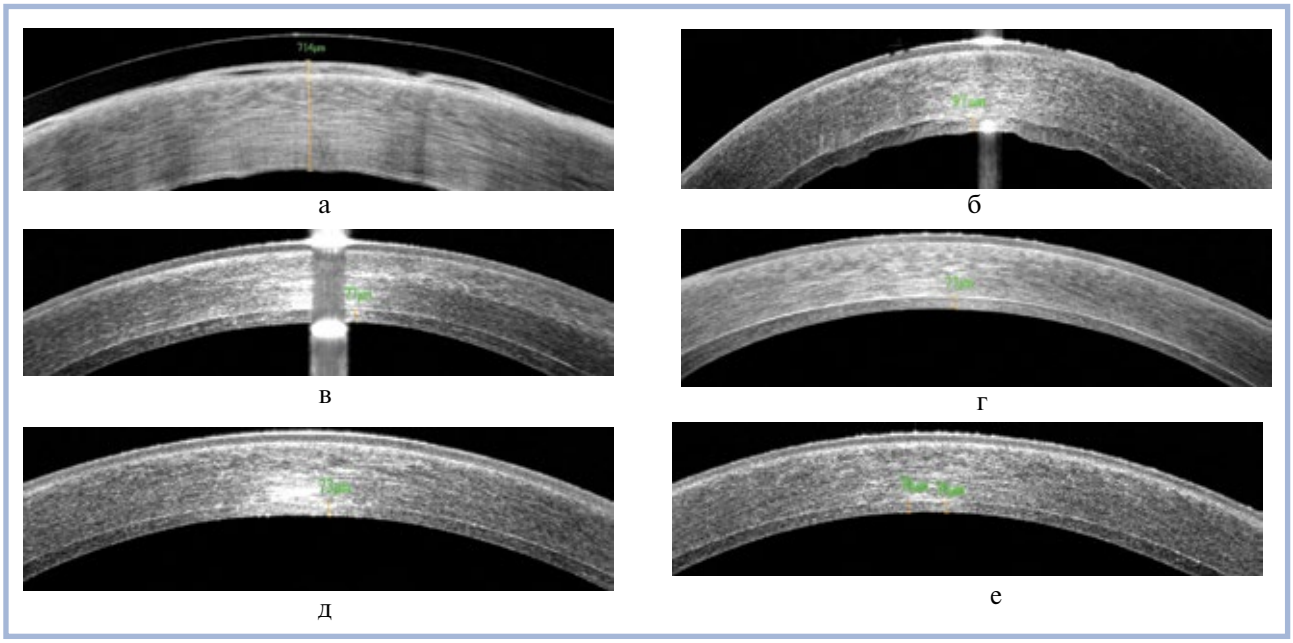

Рис. 1. **Оптические когерентные томограммы роговицы больного *Л.* до и после UTDSAEK.**

а — до операции с лечебной контактной линзой; б — на следующий день после UTDSAEK, толщина эндотелиального трансплантата равна 97 мкм; в — через 3 нед после UTDSAEK, толщина эндотелиального трансплантата равна 77 мкм; г — через 2 мес после UTDSAEK, толщина эндотелиального трансплантата равна 73 мкм; д — через 6 мес после UTDSAEK, толщина эндотелиального трансплантата равна 73 мкм; е — через 1 год после UTDSAEK, толщина эндотелиального трансплантата равна 74 мкм.

Таблица 2. **Острота зрения с максимальной коррекцией и толщина эндотелиального трансплантата после операции UTDSAEK через 1 год после операции (*n*=49)**

Результат операции	Группы больных	
	толщина трансплантата менее 100 мкм (*n*=27)	толщина трансплантата более 100 мкм (*n*=22)
Средняя толщина трансплантата, мкм (M±σ)	75,9±14,9	112,4±5,9
Минимальная толщина трансплантата, мкм	51	102
Максимальная толщина трансплантата, мкм	98	121
Средняя острота зрения после операции (M±σ)	0,67±0,21	0,67±0,16
Количество больных, абс. (%):		
с остротой зрения от 1,0 до 0,9	8 (30)	3 (14)
с остротой зрения от 0,8 до 0,7	3 (11)	11 (50)
с остротой зрения от 0,6 до 0,4	16 (59)	8 (36)

Таким образом, по результатам проведенного исследования, толщина трансплантата, которая находится в пределах от 51 до 121 мкм через 1 год после операции, а на момент выкраивании трансплантата может достигать 150 мкм, существенно не влияет на итоговую остроту зрения.

С точки зрения техники выполнения операции тонкие трансплантаты способны хорошо адаптироваться на задней поверхности роговицы реципиента. Они меньше деформируются при проведении их через тоннельный разрез, чем трансплантаты стандартной толщины (около 200—250 мкм) для DSAEK. Меньше меняется рельеф задней поверхности роговицы после операции. Ниже риск образования передних синехий при мелкой или неравномерной передней камере либо при децентрации трансплантата [14].

Тем не менее выполнять манипуляции с трансплантатом толщиной менее 100 мкм до введения его в переднюю камеру сложнее, так как он имеет тенденцию к образованию дупликатур, которые нуждаются в расправлении. В нашем исследовании это имело место в 3 случаях. Риск перфорации при выкраивании таких трансплантатов выше (по нашим данным, в 1 из 27 случаев), и, как упоминалось ранее, имеются данные о большей потере клеток эндотелия после среза микрокератомом, если полученная толщина трансплантата менее 80 мкм.

Следовательно, наиболее целесообразным, по нашему мнению, является использование тонких трансплантатов, имеющих на момент выкраивания толщину от 100 до 150 мкм.

Известно, что факторами, влияющими на ограничения остроты зрения после ЭК, могут являться остаточные помутнения поверхностных слоев роговицы [8, 18]. Повышение остроты зрения на протяжении года после ЭК, по-видимому, связано не только с резорбцией отека роговицы и трансплантата и изменением их толщины, но и с репаративными процессами в роговице, ведущими к уменьшению интенсивности помутнений в ее передних слоях [15—17]. На интенсивность таких помутнений и их

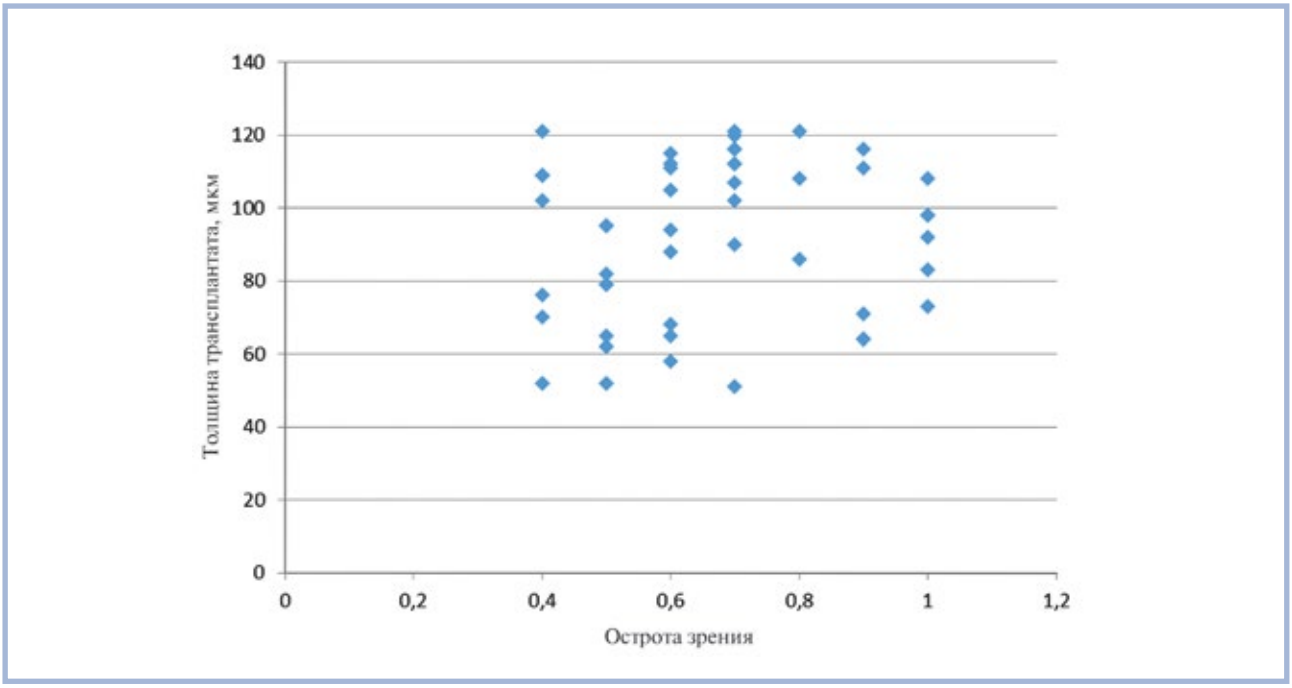

Рис. 2. **Зависимость остроты зрения от толщины эндотелиального трансплантата после операции UTDSAEK.**

динамику после ЭК могут влиять длительность заболевания буллезной кератопатией, ее этиология, возраст больного, наличие сопутствующих глазных и соматических заболеваний [16, 18]. То есть, восстановление оптических свойств роговицы после ЭК — процесс многофакторный, возможно непосредственно несвязанный с толщиной эндотелиального трансплантата.

Заключение

На основании результатов проведенного исследования выявлено, что толщина эндотелиального трансплантата при выполнении UTDSAEK не оказывает статистически достоверного влияния на послеоперационную остроту зрения.

Толщина трансплантата уменьшается в среднем на 21% в первые 2—3 нед после UTDSAEK, а в последующие 2 мес — еще на 5%. В дальнейшем она остается относительно стабильной при сроках наблюдения до 5 лет.

Оптимальной для операции DSAEK (UTDSAEK) является толщина трансплантата, которая на момент выкраивания эндотелиального лоскута находится в пределах 100—150 мкм.

Участие авторов:

Концепция и дизайн исследования: С.Т., С.М.

Сбор и обработка материала: С.Т., С.М., В.С., Е.С.

Статистическая обработка: В.С., С.Т.

Написание текста: С.Т.

Редактирование: С.М., В.С.

Авторы заявляют об отсутствии конфликта интересов.

ЛИТЕРАТУРА

1. McCauley MB, Price MO, Fairchild KM, Price DA, Price FW. Prospective study of visual outcomes and endothelial survival with Descemet membrane automated endothelial keratoplasty. *Cornea*. 2011;30:315-319.
doi:10.1097/ICO.0b013e3181eeb71b
2. Малюгин Б.Э., Мороз З.И., Борзенок С.А., Дроздов И.В., Айба Э.Э., Паштаев А.Н. Первый опыт и клинические результаты задней автоматизированной послойной кератопластики (ЗАПК) с использованием предварительно выкроенных консервированных ультратонких роговичных трансплантатов. *Офтальмохирургия*. 2013;3:12-16.
3. Мамиконян В.Р., Труфанов С.В., Бородина Н.В. Результаты применения современных модификаций автоматизированной эндотелиальной кератопластики. *Вестник офтальмологии*. 2012;4:3-11.
4. Оганесян О.Г., Нероев В.В., Гундорова Р.А. Воробьева М.А. Первый опыт трансплантации десцеметовой мембраны. *Офтальмология*. 2008;5(4):18-22.
5. Труфанов С.В., Маложен С.А., Люткевич В.Г., Пивин Е.А. Трансплантация десцеметовой мембраны в хирургической реабилитации больных с буллезной кератопатией. *Фундаментальные исследования*. 2012;12(2):273-376.
6. Cassidy D, Sharma N, Jhanji V, Vajpayee R. Descemet's stripping automated endothelial keratoplasty. Different strokes. 2013, Jaypee brothers medical publishers (P) ltd, p. 56-57.
doi:10.5005/jp/books/11848
7. Suh LH, Yoo SH, Deobhakta A, Donaldson KE et al. Complications of Descemet's stripping with automated endothelial keratoplasty: survey of 118 eyes at One Institute. *Ophthalmology*. 2008;115(9):1517-1524.
doi:10.1016/j.ophtha.2008.01.024
8. Price FW, Price MO. DSEK. 2009 SLACK Incorporated USA, p. 48.
9. Price MO, Price FW Jr. Endothelial keratoplasty a review. *Clin Experiment Ophthalmol*. 2010;38:128-140.
doi:10.1111/j.1442-9071.2010.02213.x
10. Melles GR, Ong TS, Ververs B, van der Wees J. Descemet membrane endothelial keratoplasty (DMEK). *Cornea*. 2006;25(8):987-990.
11. Price MO, Giebel AW, Fairchild KM, Price FW. Descemet's membrane endothelial keratoplasty: Prospective multicenter study of visual and refractive outcomes and endothelial survival. *Ophthalmology*. 2009;116:2361-2368.
doi:10.1016/j.ophtha.2009.07.010
12. Guerra FP, Anshu A, Price MO, et al. Descemet's membrane endothelial keratoplasty: prospective study of 1-year visual outcomes, graft survival, and endothelial cell loss. *Ophthalmology*. 2011;118:2368-2373.
doi:10.1016/j.ophtha.2011.06.002
13. Neff KD, Biber JM, Holland EJ. Comparison of central corneal graft thickness to visual acuity outcomes in endothelial keratoplasty. *Cornea*. 2011;30:388-391.
doi:10.1097/ICO.0b013e3181f236c6
14. Massimo Busin, Silvana Madi, Paolo Santorum, Vincenzo Scorcia, Jacqueline Beltz Ultrathin Descemet's Stripping Automated Endothelial Keratoplasty with the Microkeratome Double-Pass Technique. Two-Year Outcomes. *Ophthalmology*. 2013;120(6):1186-1194.
doi:10.1016/j.ophtha.2012.11.030
15. Price FW, Price MO. Descemet's stripping with endothelial keratoplasty: Comparative outcomes with microkeratome-dissected and manually dissected donor tissue. *Ophthalmology* 2006;113:1936-1942.
doi:10.1016/j.ophtha.2006.05.034
16. Daoud YJ, Munro AD, Delmonte DD, Stinnett S, Kim T, Carlson AN, Afshari NA. Effect of cornea donor graft thickness on the outcome of Descemet stripping automated endothelial keratoplasty surgery. *Am J Ophthalmol*. 2013;156(5):860-866.
doi:10.1016/j.ajo.2013.06.030
17. Ahmed KA, McLaren JW, Baratz KH, Maguire LJ, Kittleson KM, Patel S. Host and graft thickness after Descemet stripping endothelial keratoplasty for Fuchs endothelial dystrophy. *Am J Ophthalmol*. 2010;150(4):490-497.
doi:10.1016/j.ajo.2010.05.011
18. Труфанов С.В., Кобзова М.В. Оценка состояния роговицы у больных буллезной кератопатией до и после эндотелиальной кератопластики. *Вестник офтальмологии*. 2015;131(1):12-17.
doi:10.17116/oftalma2015131112-17

Поступила 16.05.2016