Возможности коррекции эндотелиальной дисфункции оксидативного стресса у пациентов с первичной открытоугольной глаукомой

Т.Н. МАЛИШЕВСКАЯ, И.Г. ДОЛГОВА

ГАУЗ ТО «Областной офтальмологический диспансер» Минздрава России, ул. Холодильная, 118, корп. 1, Тюмень, Российская Федерация, 625048

Цель — оценить эффективность применения препарата Танакан у больных с первичной открытоугольной глаукомой (ПОУГ) с позиции влияния на функцию сосудистого эндотелия и оксидативный стресс. **Материал и методы.** У 52 пациентов с ПОУГ исследовали выраженность окислительного стресса и степень активизации антиоксидантных систем на фоне лечения в группах сравнения, изучали влияние разных схем лечения на динамику концентрации маркера эндотелиальной дисфункции (ЭД) — эндотелина-1 (ЕТ-1), потокзависимую вазодилатацию (ПЗВД). **Результаты.** Глаукомная оптическая нейропатия (ГПО) достоверно повышается у пациентов основной группы (p<0,05 по сравнению с исходным значением), наблюдается тенденция к снижению содержания малонового диальдегида в изолированных липопротеинах низкой плотности ($МДА_{ЛПНП}$), малонового диальдегида в плазме крови ($МДА_{пл}$) (в обоих случаях p<0,1 по сравнению с исходным значением), что свидетельствует об активизации антиоксидантных систем и уменьшении выраженности окислительного стресса. У пациентов с глаукомой концентрация ЕТ-1 в плазме крови превышает норму (медиану физиологических значений концентрации ЕТ-1 в плазме крови) в среднем в 5 раз (p<0,05), что обусловлено наличием ЭД. На фоне лечения у пациентов основной группы содержание ЕТ-1 снизилось, а через 3 мес приблизилось к норме. При проведении пробы с реактивной гиперемией и изучении ПЗВД у 64,6% включенных в исследование пациентов с ПОУГ исходно наблюдали недостаточную реакцию эндотелия. В 12,4% случаев в ходе проведения пробы отмечена парадоксальная реакция эндотелия — вазоконстрикция. После курса лечения у пациентов основной группы было выявлено достоверное увеличение прироста диаметра плечевой артерии. **Заключение.** Препарат Танакан положительно влияет на сосудистое ремоделирование у пациентов с ПОУГ, что свидетельствует о его выраженном антиоксидантном и антигипоксантном эффектах. Достоверное усиление ПЗВД в основной группе, особенно через 1—3 мес от начала лечения, связано с улучшением вазодилатирующих свойств сосудистого эндотелия на фоне лечения препаратом Танакан.

Ключевые слова: *первичная открытоугольная глаукома, эндотелиальная дисфункция, Танакан, эндотелин-1, оксидативный стресс, потокзависимая вазодилатация.*

Options for correction of endothelial dysfunction and oxidative stress in patients with primary open-angle glaucoma

T.N. MALISHEVSKAYA, I.G. DOLGOVA

Tyumen Regional Center for Ocular Prophylaxis, Ministry of Health of the Russian Federation, 118 korp. 1 Kholodil'naya St., Tyumen, Tyumen Oblast, Russian Federation, 625048

Objective — to evaluate the efficacy of Tanakan in patients with primary open-angle glaucoma (POAG) with respect to its influence on vascular endothelial function and oxidative stress. **Material and methods**. Oxidative stress severity and antioxidant status were investigated in 52 patients with POAG divided into two groups. The effect of different treatment schemes on flow-dependent vasodilation and dynamic level of endotelin-1 (ET-1), which is a marker of endothelial dysfunction, was studied. **Results**. In the main group glaucomatous optic neuropathy progressed significantly as compared to the baseline (p<0.05). A trend for a decrease in malondialdehyde-modified low-density lipoproteins (*MDA-LDL*) and plasma malondialdehyde (MDA) levels (p<0.1) was also found, which indicates the activation of antioxidant response and resolution of oxidative stress. Due to endothelial dysfunction, plasma ET-1 levels in glaucoma patients are on average 5 times higher than the corresponding median physiological concentration. After the treatment started plasma ET-1 levels reduced and 3 months later approached the normal range. Reactive hyperemia testing and assessment of flow-dependent vasodilation revealed a poor initial endothelial response in 64.6% of patients. During the treatment paradoxical vasoconstriction was noted in 12.4% of patients. After the treatment patients from the main group demonstrated a statistically significant increase in brachial artery diameter. **Conclusion**. Tanakan is showed to produce a positive effect on vascular remodeling in patients with POAG, which indicates its high antioxidant and antihypoxic activity. A significantly increased flow-dependent vasodilation found in the main group (especially 1-3 months after the beginning of the therapy) is thought to be due to an improved vasodilating ability of the vascular endothelium as the result of Tanakan use.

Keywords: *primary open-angle glaucoma, endothelial dysfunction, Tanakan, endothelin-1, oxidative stress, flow-dependent vasodilation.*

Согласно базе данных многоцентровых клинических исследований, в прогрессировании глаукомной оптической нейропатии (ГОН) играет важную роль эндотелиальная дисфункция (ЭД), которая развивается на самых ранних этапах глаукомного континуума и является генерализованным, универсальным механизмом, определяющим дальнейшее прогрессирование ГОН, способствуя повышению общего периферического сопротивления сосудов (ОПСС), нарушению кровообращения

© Т.Н. Малишевская, И.Г. Долгова, 2014

Для корреспонденции:
Малишевская Татьяна Николаевна — канд. мед. наук, зам. главного врача по оргметодработе
e-mail: malishevskoff@ya.ru

и атеросклерозу [1—6]. Даже на ранних стадиях глаукомы имеет место нарушение функции эндотелия, при прогрессировании же ГОН ЭД нарастает и приводит к потере способности мелких и крупных сосудов к вазодилатации. Основным проявлением ЭД является нарушение регуляции тонуса сосудов, вызванное сдвигом баланса эндотелиальных медиаторов, что приводит к патологической констрикции, расстройству микроциркуляции с повышением проницаемости сосудистой стенки [7—11]. Многие авторы определяют ЭД как дисбаланс вазоконстрикторных и вазодилататорных медиаторов. Ведущим среди эндотелиальных вазодилататоров является оксид азота (NO), а среди констрикторов — эндотелин-1 (ЕТ-1). Исследования факторов, регулирующих сосудистый тонус при глаукоме, показали несомненную его причастность к этой патологии [12, 13]. Наряду с NO ЕТ-1 принимает участие в контроле над тонусом периферических сосудов и регуляции глазной перфузии [14]. J. Flammer и соавт. в своих работах установили, что вазоспазм и артериальная гипотония являются факторами риска прогрессирования глаукомы [15, 16]. По мнению авторов, ЕТ-1 играет определяющую роль в развитии вазоспазма микрососудов при глаукоме и имеет связывающие участки в радужке, хориоидее и сетчатке. При изучении его влияния на глазной кровоток установлено снижение кровоснабжения во всех этих тканях [17].

Мероприятия, направленные на коррекцию метаболического сдвига и микроциркуляции, должны явиться неотъемлемой частью лечения ГОН для достижения стабилизации зрительных функций [8, 18—20]. Учитывая многофакторность патогенеза, для лечения глаукомы необходим лекарственный препарат, обладающий целым спектром патогенетических эффектов: антиоксидантным, вазорегулирующим, нейропротекторным, антигипоксантным, метаболическим [21]. Препарат Танакан представляет собой стандартизованный экстракт растительного сырья Гинкго Билоба EGb761. Его сложное комплексное фармакологическое действие на процессы обмена веществ, приводящее к нормализации метаболических процессов на клеточном уровне, обусловлено содержанием 24% флавоноидных соединений, а также 6% терпеновых лактонов (гинкголиды A, B, C, J и билобалида) [22—24].

Для оценки эффективности применения препарата Танакан у больных с первичной открытоугольной глаукомой (ПОУГ) в отношении влияния на функцию сосудистого эндотелия и оксидативный стресс необходимо: 1) исследовать выраженность окислительного стресса и степень активизации антиоксидантных систем у пациентов с глаукомой на фоне лечения в основной и контрольной группах; 2) исследовать уровень ЕТ-1 как маркера ЭД, а также изучить влияние разных схем лечения на динамику ЕТ-1; 3) проследить динамику показателей ЭД в группах сравнения.

Материал и методы

Наблюдение проведено на базе глаукомного отделения ГАУЗ ТО «Областной офтальмологический диспансер» Тюмени. Отобраны 52 пациента (96 глаз) со стабилизированной в соответствии с задачами исследования ПОУГ. Исследуемые пациенты с помощью случайных чисел (Сепетлиев, 1978) разделены на две группы сравнения: основную и контрольную, сопоставимые по возрастному и общесоматическому статусу. Средний возраст пациентов составил 68,4±1,8 года (31 женщина и 21 мужчина). В контрольной группе (n=24) пациенты с ПОУГ получали стандартную консервативную терапию: Emoxipini методом форсажа, внутримышечно Xantinola nicotinat 15% — 2,0 №10, внутримышечно Tiamini bromidi 25 мг/сут №10, чередуемые с внутримышечно Pyridoxini 50 мг/сут №10. Пациенты основной группы (n=28) получали в дополнение к стандартной терапии препарат Танакан в дозе 120 мг/сут в течение 3 мес.

Помимо стандартного офтальмологического исследования изучали выраженность процессов окислительного стресса, о степени которой судили по содержанию малонового диальдегида в изолированных липопротеинах низкой плотности ($МДА_{ЛПНП}$), а также в плазме ($МДА_{пл}$). Для оценки состояния антиокислительной системы определяли эритроцитарную активность супероксиддисмутазы (СОД), ответственную за обезвреживание синглетного кислорода и глутатионпероксидазы (ГПО), участвующую в утилизации липидных гидропероксидов.

Концентрацию ЕТ-1 в плазме крови определяли по стандартной методике с помощью тест-набора «Peninsula Laboratories, Inc.». Этапы исследования включали хроматографию белков плазмы крови и последующее иммуноферментное определение содержания ЕТ-1, связывающегося со специфическими моноклональными антителами. Измерения проводили с помощью иммуноферментного анализатора Stat Fax 3200. Для изучения степени ЭД выполнялась проба с реактивной гиперемией на ультразвуковом аппарате En Visor фирмы «Филипс». Плечевую артерию подвергали временному сжатию, после чего оценивали реакцию сосуда на устранение окклюзии. В В-режиме лоцировали правую плечевую артерию на уровне дистального сегмента плеча, после чего в пневматической манжете тонометра, расположенной проксимальнее места локации, нагнетали давление, на 50 мм рт.ст. превышающее систолическое АД. Через 5 мин окклюзии прекращали, осуществляли повторную локацию плечевой артерии с 30-й по 90-ю секунду от момента декомпрессии манжеты. Измеряли диаметр плечевой артерии в ручном режиме по границам медиа-интима ближней стенки и просвет-интима дальней стенки сосуда. При этом оценивали исходный диаметр артерии (ИД) и диаметр артерии на 30, 60 и 90-й секундах от момента декомпрессии манжеты. Расчет потокзависимой вазодилатации (ПЗВД) проводился по формуле:

$$ПЗВД(\%) = (ДРГ - ИД)/ИД \cdot 100,$$

где ДРГ — максимальная величина диаметра на фоне реактивной гиперемии.

В норме после декомпрессии должно происходить расширение артерии и увеличение в ней скорости крово-

тока за счет накопления за время окклюзии тканевых метаболитов (главным образом аденозина — мощного вазодилататора тканевого происхождения), а также непосредственное тоногенное влияние самого тока крови или, точнее, напряжение сдвига ПЗВД. В условиях эндотелиальной дисфункции, как правило, наблюдается «извращенный» ответ. При этом, чем более выражена эндотелиальная дисфункция исследуемой артерии, тем меньшей будет ее дилатация (вплоть до парадоксальной реакции).

Данные описательной статистики протяженных переменных представлены как $M \pm SD$ (среднее ± стандартное отклонение). Для оценки статистической значимости различий между группами использованы *t*-критерий Стьюдента и критерий Фишера. Для всех проведенных анализов различия считаются достоверными при двустороннем уровне значимости $p<0,05$.

Результаты и обсуждение

Эндотелиальная дисфункция неизбежно ведет к накоплению продуктов ПОЛ в сосудистой стенке и кровеносном русле, что усугубляет сосудистый дисбаланс и приводит к повреждению эндотелия. Этому процессу противостоят эндогенные механизмы антиоксидантной защиты.

У пациентов основной группы наблюдались достоверное повышение ГПО ($p<0,05$ по сравнению с исходным значением) и тенденция к снижению содержания $МДА_{ЛПНП}$ и $МДА_{пл}$ (в обоих случаях $p<0,1$ по сравнению с исходным значением), что свидетельствует об активизации антиоксидантных систем и уменьшении выраженности окислительного стресса. Причем эти показатели нарастали к концу 3-го месяца лечения и плавно регрессировали к шестому месяцу наблюдения. В контрольной группе отсутствовало значимое изменение указанных показателей **(см. таблицу)**.

У пациентов основной и контрольных групп концентрация ЕТ-1 изначально превышала норму (медиану физиологических значений концентрации ЕТ-1 в плазме крови) в среднем в 5 раз ($p<0,05$), что, вероятно, обусловлено наличием ЭД у пациентов с ПОГ.

На фоне лечения у пациентов основной группы отмечены статистически достоверные отличия концентрации этого маркера в отличие от группы контроля. Через месяц лечения содержание ЕТ-1 несколько снизилось (до 12,4±3,1 мг/мл), а через 3 мес составило 6,7±0,4 мг/мл ($p<0,05$ по сравнению с исходным показателем), что укладывалось в диапазон нормы (0—10 мг/мл). В группе контроля мы не заметили динамики концентрации ЕТ-1 на фоне лечения. Кроме того, наблюдали незначительное повышение этого маркера — до 22,4±3,2 нг/мл спустя 6 мес наблюдения, что свидетельствует о продолжающемся нарастании дисфункции сосудистого эндотелия, маркером которого служит ЕТ-1.

Результаты изучения динамики уровня ЕТ-1 в плазме крови пациентов групп сравнения отображены на **рис. 1**.

Таким образом, полученные данные свидетельствуют, что есть существенные достоверные отличия как абсолютных показателей после терапии, так и динамики изменения концентрации ЕТ-1 в плаз-

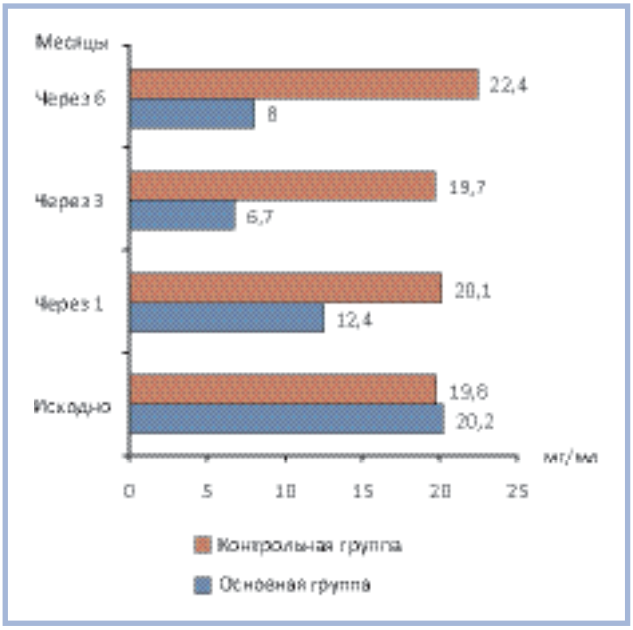

Рис. 1. **Показатели содержания ЕТ-1 в плазме крови у пациентов в группах сравнения на фоне лечения.**

Показатели окислительного стресса у больных ПОУГ в группах сравнения

Показатель	Исходно	Контрольная группа (n=24)			Основная группа (n=28)		
		1 мес	3 мес	6 мес	1 мес	3 мес	6 мес
$МДА_{ЛПНП}$, нмоль/мг белка	4,0 (3,7; 5,3)	4,02 (3,5; 5,6)	4,04 (3,51; 5,04)	4,12 (3,1; 4,7)	4,01 (3,21; 4,71)*	3,08 (3,01; 4,12)	3,89 (3,83; 4,01)
$МДА_{пл}$ 0 ч, нмоль/мл	0,83 (0,68; 0,81)	0,82 (0,72; 0,81)	0,82 (0,67; 0,81)	0,85 (0,64; 0,80)	0,58 (0,47; 0,82)*	0,49 (0,51; 0,67)*	0,76 (0,69; 0,80)
$МДА_{пл}$ 24 ч, нмоль/мл	115 (105; 128)	117 (108; 131)	116 (100; 122)	116 (109; 119)	94,8 (89; 115)*	92,1 (87,3; 104)*	109 (102; 110)
СОД, ед/г Hb	8152 (7823; 9712)	8149 (7821; 9556)	8151 (7678; 9601)	8152 (7890; 9253)	8524 (7521; 9523)	8772 (7938; 9341)	8450 (7635; 9153)
ГПО, ед/г Hb	83,0 (70,5; 88,1)	81,02 (71,2; 99,4)	80,23 (70,1; 93,6)	82,4 (70,5; 98,4)	85,9 (78,5; 92)	89,4 (71,5; 112,9)*	83,7 (70,2; 95,3)

Примечание. * — $p<0,05$.

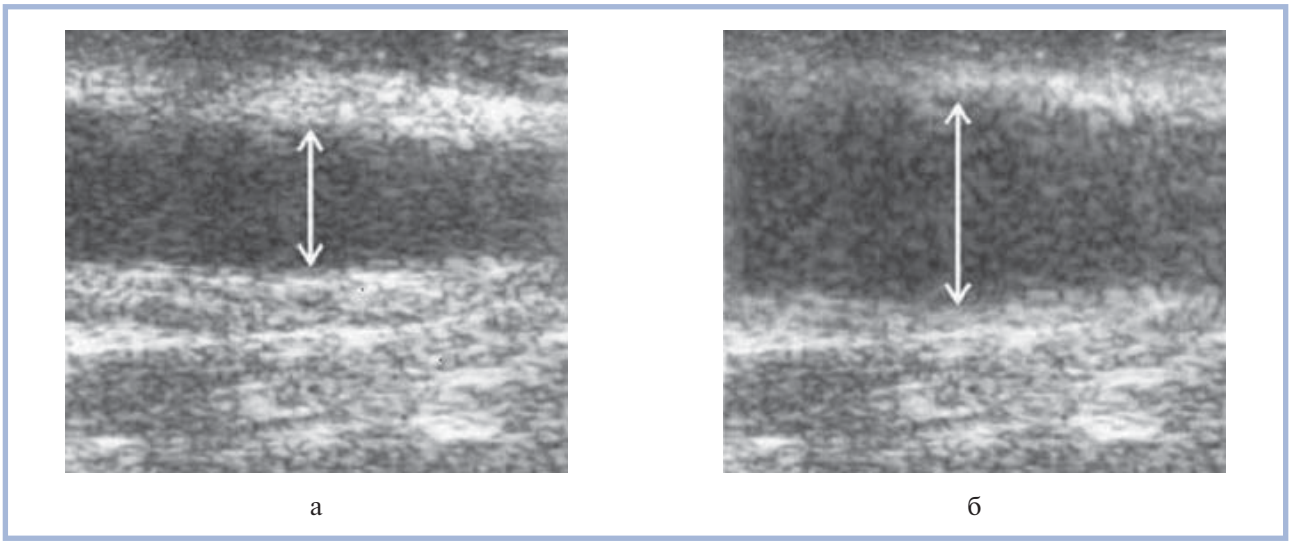

а б

Рис. 2. **Сканограмма пациента *Р.*, 58 лет. ПОУГ I стадии обоих глаз (проба с реактивной гиперемией).**
а — исходный диаметр плечевой артерии; б — после окклюзии.

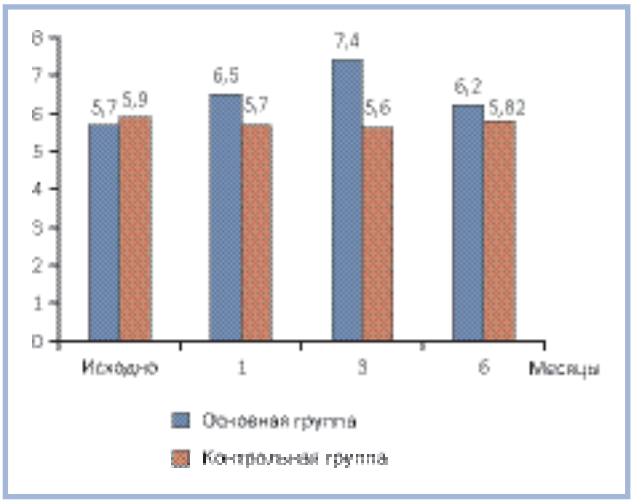

Рис. 3. **Динамика потокзависимой вазодилатации в группах сравнения.**

ме крови пациентов разных групп. Известно, что главным стимулом образования и секреции ЕТ-1 является ишемия или оксидативный стресс. Избыток ЕТ-1 в сочетании с супероксидами приводит к образованию пероксинитритов, которые нарушают функцию гемоглобина и вызывают гипоксию, тем самым усугубляя оксидативный стресс и нарушение функции сосудистого эндотелия. Поскольку ЕТ-1 действует преимущественно местно, можно предположить, что повышение образования и поступления его в кровь может быть причиной возникновения и усугубления тяжести микроциркуляторных нарушений при глаукоме. Известно, что при высокой концентрации ЕТ-1 происходит его взаимодействие со специфическим рецептором ЕТ-1-1А, экспрессированным на гладкомышечных клетках сосудов, следствием чего является вазоспазм. В случае низкой концентрации ЕТ-1 формируется лигандрецепторный комплекс ЕТ-1+ЕТ-1В и развивается эндотелийзависимая вазодилатация [24]. Поэтому можно предположить, что снижение концентрации ЕТ-1 в плазме крови у больных глаукомой может уменьшить гипоксию и ишемию ткани, улучшить ее метаболическую активность и в последствии выступать прогностическим критерием коррекции данных нарушений.

При проведении пробы с реактивной гиперемией и исследования ПЗВД у 64,6% пациентов с ПОУГ, включенных в исследование, исходно наблюдали недостаточную реакцию эндотелия. В 12,4% отмечена парадоксальная реакция эндотелия — вазоконстрикция в ходе проведения пробы. ПЗВД находилась в пределах диапазона 5 до 15,78%. Проведение корреляционного анализа выявило отрицательную корреляционную зависимость исходной ПЗВД от длительности ПОУГ и исходного диаметра плечевой артерии (r=–0,32, p<0,05).

Пример пробы с реактивной гиперемией (нормальный ответ плечевой артерии пациента в ответ на окклюзию) приведен на **рис. 2**.

У пациентов основной группы выявлено достоверное увеличение прироста диаметра плечевой артерии на фоне пробы с реактивной гиперемией, что доказывает способность препарата Танакан положительно влиять на сосудистое ремоделирование, улучшая функцию сосудистого эндотелия. В результате исследования ПЗВД плечевой артерии у больных основной группы достоверно увеличилась, достигнув максимальных значений к концу 1-го месяца лечения, с последующим плавным регрессом к концу 3-го месяца после лечения **(рис. 3)**.

Клинический пример увеличения прироста диаметра плечевой артерии у пациента основной группы представлен на **рис. 4**.

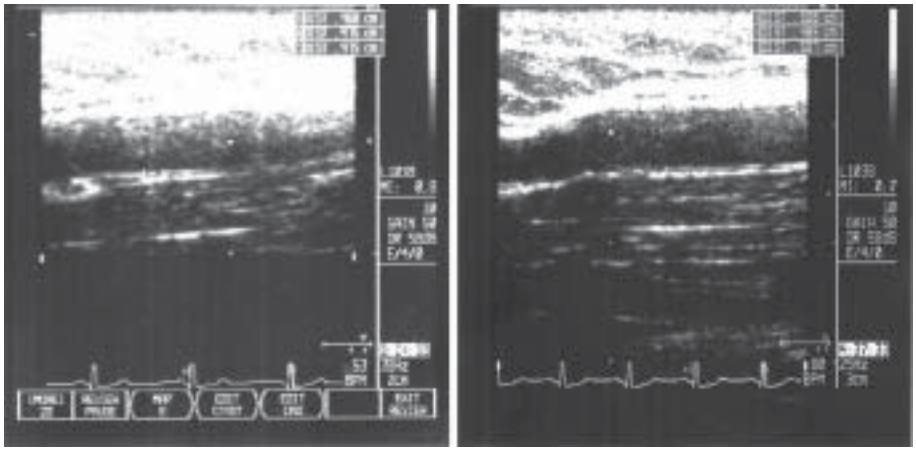

а

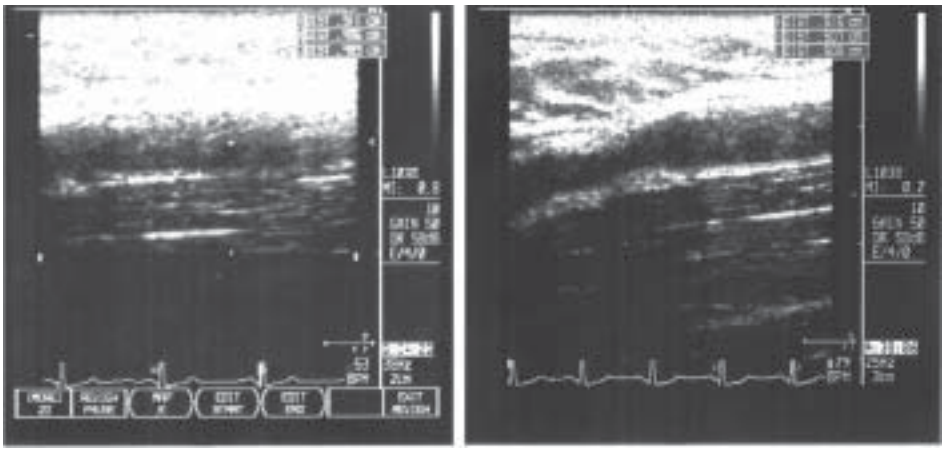

б

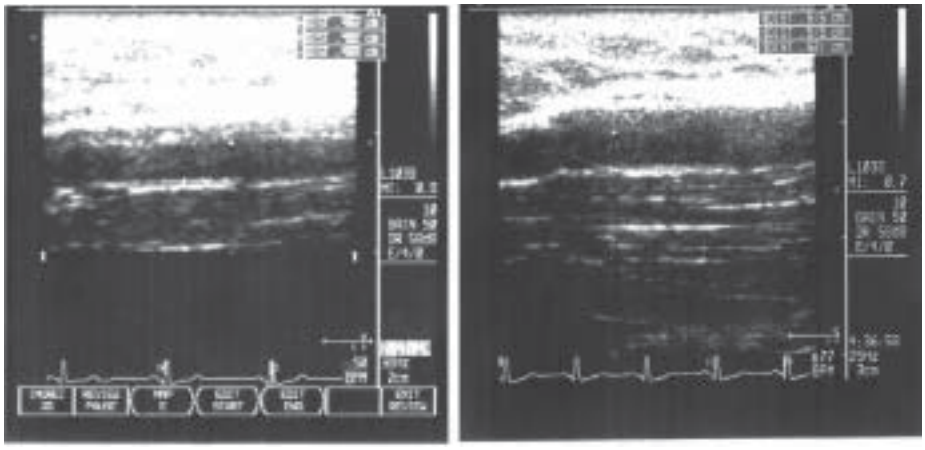

в

Рис. 4. **Сканограммы пациента *П.*, 59 лет. ПОУГ II стадии на фоне лечения.**

а — перед началом лечения (исходный диаметр плечевой артерии и через 60 с после устранения окклюзии); б — через 1 мес на фоне лечения; в — через 3 мес на фоне лечения.

Препарат Танакан благодаря своей антиоксидантной активности способствует восстановлению функции эндотелия сосудов и препятствует нарастанию оксидативного стресса. Достоверное усиление ПЗВД в основной группе, особенно через 1—3 мес после начала лечения, связано с улучшением

вазодилатирующих свойств сосудистого эндотелия на фоне лечения препаратом Танакан.

Выводы

Патогенетически обоснованное применение препарата Танакан позволит повысить эффективность лечения пациентов с ПОУГ, снизит риск прогрессирования ГОН и вероятность снижения зрительных функций, улучшит прогноз течения глаукомной нейропатии и качество реабилитационных мероприятий.

Препарат Танакан положительно влияет на сосудистое ремоделирование у пациентов с ПОУГ, что свидетельствует о выраженных антиоксидантном и антигипоксическом эффектах. Достоверное усиление ПЗВД в основной группе, особенно через 1—3 мес от начала лечения, связано с улучшением вазодилатирующих свойств сосудистого эндотелия на фоне лечения препаратом Танакан. Он хорошо переносится пациентами, побочных эффектов и аллергических реакций при его применении на протяжении всего срока наблюдения зафиксировано не было.

ЛИТЕРАТУРА

1. *Астахов Ю.С., Логинов Г.Н., Акопов Е.Л., Гозиев С.Д.* Материалы V Международной конференции «Глаукома: теории, тенденции, технологии. HRT Клуб Россия—2007»: Сб. научн. ст. под ред. акад. РАМН А.П. Нестерова. М.; 2007: 30.
2. *Астахов Ю.С., Акопов Е.Л., Нефедова Д.М.* Сосудистые факторы риска развития первичной открытоугольной глаукомы. Российский медицинский журнал. 2008; 2: 68—70.
3. *Алябьева Ж.А.* Нормотензивная и глаукома умеренно повышенного давления: роль системных и церебральных нарушений в патогенезе, особенности клиники, диагностики и лечения: Дисс. ... д-ра мед. наук. М.; 2004.
4. *Волков В.В.* Глаукома открытоугольная. М.; 2008. 348 с.
5. *Курышева Н.И.* Глаукомная оптическая нейропатия. М.; 2006. 135 с.
6. *Страхов В.В., Алексеев В.В., Ярцев А.В.* К вопросу о патогенезе первичной глаукомы: глаукомная нейроретинопатия: Сб. научн. ст. VIII Международной конференции «Глаукома: теории, тенденции, технологии». 2010: 356—367.
7. *Петрищев Н.Н.*, ред. Дисфункция эндотелия. Причины, механизмы, фармакологическая коррекция. СПб.; 2003: 16—18.
8. *Курышева Н.И., Иртегова Е.Ю., Ходак Н.А., Ясаманова А.Н.* Исследование дисфункции сосудистого эндотелия у больных с прогрессирующей глаукомной оптиконейропатией. Федоровские чтения: Сб. научн. тр. М.; 2008: 138—140.
9. *Grieshaber M.C., Mozaffarieh M., Flammer J.* What is the link between vascular dysregulation and glaucoma? Surv. Ophthalmol. 2007; 52 (2): 144—154.
10. *Leske M.C., Heijl A., Hyman L. et al.* Predictors of long-term progression in the early manifest glaucoma trial. Ophthalmology. 2007; 114 (11): 1965—1972.
11. *Leske M.C., Wu S.Y., Hennis A.B. et al.* Risk factors for incident open-angle glaucoma: the Barbados Eye Studies. Ophthalmology. 2008; 115: 85—93.
12. *Нестеров А.П., Алябьева Ж.Ю.* Нормотензивная глаукома: современный взгляд на патогенез, диагностику, клинику и лечение. Новости глаукомы. 2008; 1: 6.
13. *Kurysheva N.I., Hodak N., Tsaregorodtseva.* Nitric Oxide in Glaucoma Progress. WGC Boston 2009. Abstract Book: 203.
14. *Eltze E., Wild P.J., Wulfing C. et al.* Expression of the endothelin axis in noninvasive and superficially invasive bladder cancer: relation to clinicopathologic and molecular prognostic parameters. Eur. Urol. 2009; 56 (5): 837—845.
15. *Flammer J., Farieh M.* What is the present pathogenetic concept of glaucomatous optic neuropathy? Surv. Ophthalmol. 2007; 52: 2: 62—173.
16. *Flammer J., Mozaffarieh M.* Pocket reference to ocular blood flow and glaucomatous optic neuropathy. Current Medicine Group. 2008: 105.
17. *Шмырева В.Ф.* Факторы риска и целевое внутриглазное давление при глаукомной оптической нейропатии. Глаукома: реальность и перспективы: сб. науч. статей. М.; 2008: 105—109.
18. *Веснина Н.А., Саар Т.А., Денисова О.О.* Комплексное лечение глаукомы: Сб. научн. ст. VIII Международной конференции «Глаукома: теории, тенденции, технологии». 2010: 83—87.
19. *Егорова Т.Е., Хадикова Э.В.* Клиническая офтальмология 2004; 2: 51.
20. *Каменских Т.Г., Щербинина И.В., Колбенев И.О., Гришина Н.И.* Эффективность комплексного лечения первичной открытоугольной глаукомы: Сб. науч. трудов X Всероссийской школы офтальмолога. М.; 2011: 55—57.
21. *Lip P., Felmeden D., Blann A. et al.* Plasma vascular endothelial growth factor, soluble VEGF receptor FLT-1, and von Willebrand factor in glaucoma. Br. J. Ophthalmol. 2002; 86: 11: 1299—1302.
22. *Басинский С.Н., Басинский А.С., Рогачев И.Н.* Антиапоптозная активность Гикго Билобы в эксперименте: Материалы VIII Всероссийской Школы офтальмолога. М.; 2009: 212—216.
23. *Черкасова В.В., Романенко И.А.* Возможности применения препарата Танакан при возрастной макулярной дегенерации и глаукоме. Клиническая офтальмология. 2010; 11 (2): 37—40.
24. *Quigley H.A.* Can diabetes be good for glaucoma? Why can't we believe our own eyes (or data). Arch. Ophthalmol. 2009; 127 (2): 227—229.

Поступила 18.06.14