Современные возможности функциональной реабилитации больных с буллезной кератопатией и сопутствующей глаукомой на основе эндотелиальной кератопластики

С.В. ТРУФАНОВ, С.А. МАЛОЖЕН

ФГБУ «НИИ глазных болезней» РАМН, ул. Россолимо, 11 АБ, Москва, Российская Федерация, 119021

Цель — разработка тактики хирургического лечения и ведения больных с буллезной кератопатией, осложненной глаукомой, на основе эндотелиальной кератопластики. **Материал и методы.** Под наблюдением находился 41 больной (41 глаз) с буллезной кератопатией и сопутствующей глаукомой II—III стадии. На всех глазах была выполнена эндотелиальная кератопластика в различных модификациях — DSAEK, utDSAEK, DMAEK. В качестве антиглаукоматозного вмешательства применяли две разновидности дренирующих операций — интрасклеральное амниодренирование и имплантация отечественного трубчатого силиконового дренажа, обернутого амнионом. **Результаты.** Компенсация внутриглазного давления (ВГД) после антиглаукоматозных операций была достигнута у 11 пациентов из 12 прооперированных. Среднее ВГД через 2 года после кератопластики у 29 больных, у которых компенсация офтальмотонуса была как до, так и после кератопластики, повысилось на 2 мм рт.ст. по сравнению с дооперационным; у 7 больных была проведена коррекция медикаментозного режима для усиления гипотензивного эффекта. Четкой корреляции между толщиной трансплантата и изменением уровня ВГД после кератопластики не отмечено. **Заключение.** На основе исследования у 41 больного (41 глаз) с буллезной кератопатией и сопутствующей глаукомой, которым была выполнена эндотелиальная кератопластика, разработана тактика лечения и ведения больных в зависимости от уровня компенсации ВГД и необходимости его коррекции с применением собственных оригинальных методик дренажной хирургии.

Ключевые слова: *буллезная кератопатия, эндотелиальная кератопластика, глаукома, силиконовый трубчатый дренаж, амниотическая мембрана.*

Modern endothelial keratoplasty-based options for visual rehabilitation of patients with bullous keratopathy and concomitant glaucoma

S.V. TRUFANOV, S.A. MALOZHEN

Research Institute of Eye Diseases, Russian Academy of Medical Sciences, 11AB Rossolimo St., Moscow, Russian Federation, 119021

Purpose — to develop endothelial keratoplasty-based surgical treatment and management policy for patients with bullous keratopathy complicated by glaucoma. **Material and methods**. A total of 41 patients (41 eyes) with bullous keratopathy and concomitant II—III stage glaucoma were enrolled. All patients underwent endothelial keratoplasty of different modification — DSAEK, utDSAEK, DMAEK. Two types of glaucoma drainage surgery were applied — intrascleral amniotic drainage and implantation of a domestically manufactured silicone tubular drainage wrapped in amnion. **Results**. Intraocular pressure (IOP) was compensated in 11 of 12 patients, on whom a glaucoma procedure was performed. In 29 post-keratoplasty patients, whose IOP was compensated both before and after the surgery, the mean IOP at the 2-year follow-up visit was 2 mm Hg higher than the preoperative values. Medication regimen was adjusted in 7 cases in order to enhance the hypotensive effect. No evident correlation between graft thickness and IOP change was found. **Conclusion**. Based on a study of 41 patients (41 eyes) with bullous keratopathy and concomitant glaucoma who underwent endothelial keratoplasty, surgical treatment and therapeutic management policy is developed, which takes into account whether or not the IOP is compensated and whether or not its further decrease is required and implies the use of own original drainage techniques.

Key words: *bullous keratopathy, endothelial keratoplasty, glaucoma, silicone tubular drainage, amniotic membrane.*

В последнее десятилетие для функциональной реабилитации больных как первичной, так и вторичной буллезной кератопатией применяют современные методики трансплантации роговицы: эндотелиальную и грибовидную кератопластику в различных модификациях [1—7]. Такие операции в сравнении со сквозной кератопластикой (СКП) патогенетически более ориентированы. При этом значительно сокращается период послеоперационной реабилитации пациентов, а оптические результаты лучше, чем при СКП, которая долгие годы считалась основной методикой в оптической кератопластике. Основными видами эндотелиальной кератопластики на сегодняшний день являются: автоматизированная эндотелиальная кератопластика с удалением десцеметовой мембраны (DSAEK), толщина донорского лоскута в среднем составляет 200—250 мкм; автоматизированная эндотелиальная кератопластика с удалением десцеметовой мембраны и использованием тонких трансплантатов (utDSAEK),

© С.В. Труфанов, С.А. Маложен, 2014

Для корреспонденции:
Труфанов Сергей Владимирович — канд. мед. наук, ст. науч. сотр. отд. патологии роговицы
e-mail: info@eyeacademy.ru

толщина донорского лоскута 50—150 мкм; эндотелиальная кератопластика с трансплантацией десцеметовой мембраны (DMEK); автоматизированная эндотелиальная кератопластика с трансплантацией десцеметовой мембраны и кольцом стромы (DMAEK) [1—7].

Одной из важнейших составляющих процесса реабилитации больных после кератопластики является нормальный уровень офтальмотонуса. Высокое послеоперационное внутриглазное давление (ВГД) может не только вызвать помутнение кератотрансплантата, но и привести к необратимой потере зрения на фоне прогрессирования оптической нейропатии [8—23]. Более одной трети неудач при кератопластике связано со стойким повышением ВГД после операции, устойчивого к медикаментозной терапии, и сложностью в выборе адекватного способа его хирургической компенсации [24—31]. Важнейшим фактором риска при проведении пересадки роговицы является исходно имеющаяся у пациента сопутствующая глаукома. В среднем около 15% процентов пациентов, которым требуется кератопластика, уже имеют предшествующую глаукому. После пересадки роговицы приблизительно у 15% пациентов развивается вторичная посткератопластическая глаукома [11—23, 30]. Исходя из этого, реабилитация больных с патологией роговицы и сопутствующей глаукомой (в большинстве случаев рефрактерной) должна включать использование современных методик кератопластики в сочетании с основными принципами хирургического лечения такой глаукомы.

Цель исследования — разработка тактики хирургического лечения и ведения больных с буллезной кератопатией, осложненной глаукомой, на основе эндотелиальной кератопластики.

Материал и методы

Всего под нашим наблюдением находился 41 больной (41 глаз) с буллезной кератопатией и сопутствующей глаукомой II—III стадии без явных помутнений стромы роговицы **(см. таблицу)**. У 7 больных была эндотелиальная дистрофия Фукса, у 34 — псевдофакичная отечная кератопатия. У 16 пациентов в анамнезе — перенесенные ранее традиционные антиглаукоматозные хирургические вмешательства, а у четырех — дважды.

Из числа наблюдавшихся больных 36 находились на гипотензивном медикаментозном режиме, из них 14 — на максимальном. Декомпенсация уровня ВГД на максимальном медикаментозном режиме до операции была выявлена у пяти больных. Пяти больным с дистрофией Фукса за 2 мес до кератопластики на фоне компенсированного на медикаментозном режиме ВГД первым этапом хирургического лечения была выполнена факоэмульсификация.

На всех глазах были выполнены различные модификации эндотелиальной кератопластики: в 17 случаях DSAEK, в 19 — utDSAEK, в пяти — DMAEK.

В сочетании с роговичной трансплантацией производили факоэмульсификацию с имплантацией ИОЛ у двух больных, замену переднекамерной ИОЛ на заднекамерную со склеральной фиксацией — у пяти, с фиксацией к радужке — у двух, переднюю витрэктомию — у шести, пластику радужки с формированием зрачка — у трех.

В качестве антиглаукоматозного вмешательства применяли две разновидности дренирующих операций: интрасклеральное амниодренирование и имплантацию отечественного трубчатого силиконового дренажа, обернутого амнионом.

Интрасклеральное амниодренирование производили следующим образом.

После выполнения этапов стандартной трабекулэктомии с базальной иридэктомией перед завязыванием шва на поверхностном треугольном склеральном лоскуте под него укладывалась прямоугольная полоска консервированной амниотической мембраны, которая полностью покрывала зону склерального ложа и зону трабекулэктомии и выступала по сторонам склерального лоскута на 0,5—1,5 мм. Амнион фиксировался к склере у края склерального ложа двумя узловыми швами нейлон 9-0.

Имплантацию трубчатого силиконового дренажа с консервированным амнионом выполняли по следующей методике. После выкраивания поверхностного склерального лоскута основанием к лимбу трубчатый дренаж, за исключением его проксимального конца длиной 2,5—3,0 мм, в 2—3 слоя обертывали лоскутом силиковысушен-

Распределение больных в зависимости от вида выполненных кератопластики, антиглаукоматозной операции и степени компенсации ВГД

Группа больных	DSAEK	utDSAEK	DMAEK	Итого
Общая	17	19	5	41
Ранее оперированная глаукома	5	8	2	16
Глаукома на медикаментозном режиме	15	17	4	36 (14 на максимальном режиме)
Декомпенсированная оперированная глаукома	2	2	0	4
Декомпенсированная неоперированная глаукома	1	0	0	1
Декомпенсация глаукомы после кератопластики	2	4	1	7
Амниодренирование до кератопластики	3	2	0	5
Амниодренирование после кератопластики	1	3	1	5
Трубчатый дренаж после кератопластики	1	1	0	2
Антиглаукоматозная операция не выполнялась	12	13	4	29
Коррекция медикаментозного режима после кератопластики у больных без АГ	4	3	1	7

ного амниона так, чтобы лоскут на 3—5 мм выходил за дистальный конец дренажа. Последний фиксировали к дренажу двумя—тремя обвивными швами. После этого дистальный конец, обернутый амнионом, заправляли за экватор глазного яблока в субтеноново пространство, а проксимальный — в переднюю камеру через склеротомический разрез. При этом стремились к тому, чтобы проксимальный конец дренажа не касался края трансплантата.

Амниотическая мембрана обладает рядом уникальных свойств, в том числе низкой иммуногенностью, способностью к угнетению процессов грубого рубцевания. Для антиглаукоматозных операций нами использовалась консервированная амниотическая мембрана человека, высушенная на силикогеле.

При декомпенсации ВГД до кератопластики проводили интрасклеральное амниодренирование за 2 мес до трансплантации роговицы, что было выполнено у пяти больных. При наличии компенсации офтальмотонуса на максимальном медикаментозном режиме антиглаукоматозную операцию до кератопластики не проводили и вели тщательный мониторинг ВГД в послеоперационном периоде. После кератопластики при выявлении стойкой декомпенсации ВГД, толерантного к гипотензивным медикаментозным препаратам и уменьшению инстилляций стероидов, провели антиглаукоматозное хирургическое вмешательство у семи больных. Все эти больные до кератопластики находились на максимальном медикаментозном гипотензивном режиме. Хирургическое лечение глаукомы старались выполнять не ранее чем через 2 мес после трансплантации роговицы (7 пациентов). У пяти из этих больных выполнили трабекулэктомию с интрасклеральным амниодренированием. При наличии в анамнезе дважды оперированной глаукомы у двух пациентов произвели имплантацию трубчатого силиконового дренажа с консервированным амнионом по нашей методике.

Измерение ВГД проводили до и после операции апланационным тонометром Tono-pen XL «Medtronic» и транспальпебральным тонометром ТГДц-01 ПРА, при помощи пневмотонометрии с двунаправленной апланацией роговицы (ORA). Среднее ВГД (Ро) до кератопластики у больных с компенсированной глаукомой составило 13±2,3 мм рт.ст., у больных с декомпенсированной глаукомой Ро=32±3,8 мм рт.ст. У больных с декомпенсацией глаукомы после кератопластики Ро составило 25±3,2 мм рт.ст.

Всем больным проводили электрофизиологические исследования зрительного нерва (порог, лабильность, критическая частота слияния мельканий) до и после хирургических вмешательств.

В послеоперационном периоде всем пациентам, помимо необходимой в ряде случаев гипотензивной терапии, назначали местно кортикостероиды и антибактериальные препараты, в частности офтаквикс и офтан дексаметазон («Santen», Финляндия). Офтаквикс, представляющий собой 0,5% раствор левофлоксацина, фторхинолона III поколения, рекомендовали применять 3—4 раза в сутки, в течение 2—4 нед, в зависимости от течения послеоперационного процесса, и в дальнейшем заменяли на дезинфицирующий препарат. Офтан дексаметазон рекомендовали инстиллировать по убывающей схеме от 4 раз в сутки до однократного закапывания в течение 4—6 мес после кератопластики.

Результаты и обсуждение

Прозрачное приживление трансплантата получено у 32 (78%) пациентов при сроках наблюдения от 2 до 5 лет **(см. рисунок)**. Компенсация ВГД после антиглаукоматозных операций была достигнута у 11 пациентов из 12 прооперированных. Ро через 2 года после кератопластики у 29 больных, у которых компенсация офтальмотонуса была как до, так и после кератопластики, составило 15±1,4 мм рт.ст., т.е. повысилось на 2 мм рт.ст. по сравнению с дооперационным; в семи случаях медикаментозный режим подвергся коррекции для усиления гипотензивного эффекта. Четкой корреляции между толщиной трансплантата и изменением уровня ВГД после кератопластики не отмечено (коэффициент корреляции Спирмена 0,53; p=0,06). Через 2 года после кератопластики у пяти больных, которым была проведена трабекулэктомия с интрасклеральным амниодренированием до кератопластики, Ро через 2 года после кератопластики равнялось 15±2,7 мм рт.ст. Из этих пяти больных на гипотензивном монорежиме были два пациента. У пяти пациентов, которым была выполнена трабекулэктомия с интрасклеральным амниодренированием, после кератопластики Ро составило 13±2,4 мм рт.ст. Двое из них также находились на гипотензивном медикаментозном режиме. У больных, которым имплантировали трубчатый силиконовый дренаж, обернутый консервиро-

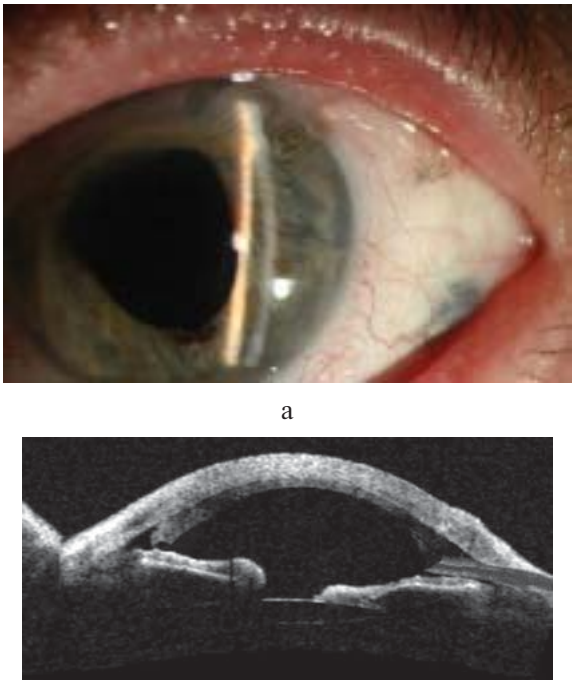

а

б

Состояние после DSAEK и имплантации силиконового трубчатого дренажа.

а — фото; б — ОКТ переднего отрезка глаза.

ванным амнионом, через 2 года после кератопластики Ро составило 12±3,2 мм рт.ст. Один из них находился на гипотензивном режиме комбинированным препаратом.

Плотность эндотелиальных клеток у 29 больных, которым не проводили антиглаукоматозное вмешательство, в среднем составляла 1550±387 и 1360±402 клеток в 1 мм^2 через 1 и 2 года соответственно. У больных с выполненной трабекулэктомией и амниодренированием до кератопластики она равнялась 1570±356 и 1280±325 клеток в 1 мм^2 через 1 и 2 года соответственно.

Плотность эндотелиальных клеток у 7 больных, которым проводили антиглаукоматозное вмешательство после кератопластики, в среднем составляла 1350±465 и 1020±376 клеток в 1 мм^2 через 1 и 2 года соответственно.

Для профилактики вторичной инфекции предпочтительны антибиотики последнего поколения с широким спектром действия и низким уровнем кератотоксичности, что особенно важно при кератопластике. Всем этим требованиям отвечает 0,5% левофлоксацин (офтаквикс, «Santen», Финляндия), эффективность которого доказана как для грамотрицательных, так и для грамположительных бактерий. Отличительной особенностью препарата офтаквикс является его способность быстро достигать высокой концентрации в слезной жидкости, конъюнктиве и роговице и не снижаться более 6 ч, что при сохранении эффективности проводимой терапии снижает частоту инстилляций. В нашем исследовании офтаквикс показал себя как высокоэффективный препарат с хорошей переносимостью больными; в комбинации с офтан дексаметазоном он является оптимальным для ведения пациентов после кератопластики и антиглаукоматозных вмешательств.

Для эндотелиальной кератопластики с бесшовной фиксацией трансплантата воздухом (DSAEK, utDSAEK, DMAEK) отбирали больных с отсутствием протяженных передних синехий, относительно глубокой передней камерой, т.е. без грубых органических поражений угла передней камеры глаза. Кроме того, хотя десцеметову мембрану роговицы реципиента рассекали по диаметру 8—9 мм и удаляли, структурная целостность роговицы при этом, по-видимому, нарушалась меньше, чем при сквозной трепанации роговицы, которая выполняется при обратных грибовидных кератопластиках, эндотелиальной кератопластике с формированием лоскута микрокератомом. Это, вероятно, меньше влияло на тонус шлеммова канала и в меньшей степени приводило к декомпенсации ВГД. Возможно поэтому подъем ВГД у семи пациентов с оперированной в анамнезе рефрактерной глаукомой в сроки от 4 до 8 мес после кератопластики на максимальном медикаментозном режиме не превышал 25±3,2 мм рт.ст. и у трех больных носил эпизодический характер. При подобном характере повышения офтальмотонуса на фоне приема диакарба внутрь, контролируя сохранность зрительных функций глаза, при необходимости можно отсрочить антиглаукоматозную операцию на 1—2 мес, уменьшив тем самым риск дислокации кератотрансплантата. Наш опыт замены эндотелиального трансплантата при эндотелиальной декомпенсации показывает, что трансплантат к 2 мес достаточно прочно приживается к роговице реципиента, особенно по краю трансплантата, хотя возможны индивидуальные особенности его приживления. Таким образом, выполнять антиглаукоматозные операции после эндотелиальной кератопластики с фиксацией трансплантата воздухом желательно не ранее чем через 2 мес. Одномоментная антиглаукоматозная операция с эндотелиальной кератопластикой нецелесообразна из-за возможных проблем с введением воздуха в переднюю камеру в объеме, достаточном для полноценной адгезии трансплантата.

Имплантация трубчатого силиконового дренажа, обернутого амнионом, позволяет получить лучший гипотензивный эффект. Операция эффективна у больных с ранее неоднократно оперированной рефрактерной глаукомой и тенденцией к образованию передних синехий при формирования нового пути оттока внутриглазной жидкости по трубке-дренажу. Потери эндотелиальных клеток при этой операции несколько выше, как и потенциальный риск реакции тканевой несовместимости, чем при трабекулэктомии.

В большинстве случаев необходимый гипотензивный эффект у обследуемой группы больных был достигнут посредством трабекулэктомии с амниодренированием. Тем не менее в двух случаях выполнения трабекулэктомии с амниодренированием после кератопластики в послеоперационном периоде для достижения необходимого уровня ВГД выполняли серию инъекций проспидина с дексазоном в область фильтрационной подушечки.

В одном случае неудовлетворительной компенсации в последующем была выполнена антиглаукоматозная реоперация.

Выводы

1. При планировании эндотелиальной кератопластики (DSAEK, utDSAEK, DMAEK) на фоне декомпенсации глаукомы до ее проведения целесообразно первым этапом выполнить антиглаукоматозную операцию не менее чем за 2 мес до пересадки роговицы.

2. Если декомпенсация глаукомы произошла после эндотелиальной кератопластики, антиглаукоматозную операцию целесообразно проводить не ранее чем через 2 мес после кератопластики.

3. Толщина роговичного трансплантата существенно не влияет на уровень ВГД после эндотелиальной кератопластики.

4. Имплантация трубчатого силиконового дренажа, обернутого амнионом, позволяет получить наиболее выраженный гипотензивный эффект. Операция эффективна у наиболее тяжелого контингента больных с неоднократно оперированной (рефрактерной) глаукомой.

ЛИТЕРАТУРА

1. *Малюгин Б.Э., Мороз З.И., Ковшун Е.В.* Задняя автоматизированная послойная кератопластика с использованием ультратонких трансплантатов. Материалы IX съезда офтальмологов России. М 2010; 310—311.
2. *Мамиконян В.Р., Труфанов С.В.* Автоматизированная задняя послойная кератопластика в лечении буллезной кератопатии. Бюллетень СО РАМН 2009; 4: 37—39.
3. *Мамиконян В.Р., Труфанов С.В., Осипян Г.А.* Современные технологии пересадки роговицы: Материалы IX съезда офтальмологов России. М 2010.
4. *Мамиконян В.Р., Труфанов С.В., Бородина Н.В.* Результаты применения современных модификаций автоматизированной эндотелиальной кератопластики. Вестн офтальмол 2012; 4: 3—11.
5. *Оганесян О.Г.* Система хирургической реабилитации пациентов с эндотелиальной патологией роговицы: Автореф. дис. ... д-ра мед. наук. М 2011.
6. *Труфанов С.В.* Результаты автоматизированной эндотелиальной кератопластики с удалением десцеметовой мембраны (DSAEK) при буллезной кератопатии. Офтальмология 2012; 9 (1): 33—36.
7. *Труфанов С.В.* Результаты обратной грибовидной кератопластики в хирургической реабилитации пациентов с буллезной кератопатией. Практическая медицина 2012; 1 (4): 126—129.
8. *Каспаров А.А., Маложен С.А., Труфанов С.В.* Применение амниотической мембраны в хирургическом лечении глаукомы. Актуальные вопросы офтальмологии: Юбилейная Всероссийская научно-практическая конференция, посвященная 100-летию МНИИ глазных болезней им. Гельмгольца. М 2000; 134—135.
9. *Каспаров А.А., Маложен С.А., Труфанов С.В., Розинова В.Н.* Трубчатые дренажи и консервированный амнион при патологиях роговицы, сочетающихся с глаукомой. Вестн офтальмол 2003; 4: 10—13.
10. *Каспаров А.А., Маложен С.А.* Одномоментная реконструкция переднего отдела глаза и трубчатый силиконовый дренаж, обернутый амнионом, при осложненных бельмах с вторичной глаукомой. В кн.: Материалы научно-практической конференции «Современные методы диагностики и лечения заболеваний роговицы и склеры». М 2007; 2: 94—98.
11. *Chien A.M., Schmidt C.M., Cohen E.J., Raipal R.K., Sperber L.T., Rupuano C.J., Moster M., Smith M., Laibson P.R.* Glaucoma in the immediate postoperative period after penetrating keratoplasty. Am. J. Ophthalmol. 1993; 115 (6): 711—714.
12. *Dada T., Aggarwal A., Vanathi M., Gadia R., Panda A., Gupta V.* Ultrasound biomicroscopy in opaque grafts with post-penetrating keratoplasty glaucoma. Cornea. 2008; 27 (4): 402—405.
13. *Foulks G.N.* Glaucoma associated with penetrating keratoplasty. Ophthalmology 1987; 94 (7): 871—874.
14. *Goldberg D.B., Schanzlin D.J., Brown S.I.* Incidence of increased intraocular pressure after keratoplasty. Am. J. Ophthalmol 1981; 92 (3): 372—377.
15. *Irvine A.R., Kaufman H.E.* Intraocular pressure following penetrating keratoplasty. Am. J. Ophthalmol 1969; 68 (5): 835—844.
16. *Karesh J.W., Nirankari V.S.* Factors associated with glaucoma after penetrating keratoplasty. Am. J. Ophthalmol 1983; 96 (2): 160—164.
17. *Olson R.J., Kaufman H.E.* A mathematical description of causative factors and prevention of elevated intraocular pressure after keratoplasty. Invest. Ophthalmol. Vis. Sci 1977; 16 (12): 1085—1092.
18. *Price F.W. Jr., Whitson W.E., Collins K.S. et al.* Five-year corneal graft survival: a large, single-center patient cohort. Arch. Ophthalmol 1993; 111: 799—805.
19. *Price F.W. Jr., Whitson W.E., Johns S. et al.* Risk factors for corneal graft failure. J. Refract. Surg 1996; 12: 134—147.
20. *Price M.O., Thompson R.W., Price F.W.* Risk factors for various causes of failure in initial corneal grafts. Arch. Ophthalmol 2003; 121 (8): 1087—1092.
21. *Sihota R., Sharma N., Panda A., Aggarwal H.C., Singh R.* Post-penetrating keratoplasty glaucoma: risk factors, management and visual outcome. Aust. N. Z. J. Ophthalmol 1998; 26 (4): 305—309.
22. *Sit M., Weisbrod D.J., Naor J., Slomovic A.R.* Corneal graft outcome study. Cornea 2001; 20: 129—133.
23. *Wilson S.E., Kaufman H.E.* Graft failure after penetrating keratoplasty. Surv. Ophthalmol 1990; 34 (5): 325—356.
24. *Еричев В.П.* Рефрактерная глаукома: особенности лечения. Вестн офтальмол 2000; 116 (5): 8—10.
25. *Краснов М.М., Каспаров А.А., Мусаев П.И.* О результатах интрасклеральной капсулопластики в лечении глаукомы. Вестн офтальмол 1984; 4: 12—14.
26. *Маложен С.А., Каспаров А.А.* Трубчатые микродренажи при сквозной реконструктивной кератопластике и вторичных глаукомах. В кн.: Материалы Всероссийской научно-практической конференции «Глаукома: проблемы и решения». М 2004; 305—310.
27. *Маложен С.А.* Использование микродренажей и микродренажной системы при сквозной реконструктивной кератопластике. Съезд офтальмологов России, 8-й: Тезисы докладов. М 2005.
28. *Маложен С.А.* Опыт одномоментного применения цитостатиков и имплантации отечественных трубчатых дренажей в хирургии рефрактерной глаукомы. Вестн офтальмол 2008; 6: 60—61.
29. *Маложен С.А.* Успешная функциональная реабилитация больной с осложненным бельмом и рефрактерной глаукомой: 19-летнее наблюдение. Глаукома 2008; 4: 65—66.
30. *Маложен С.А.* Совершенствование системы реконструктивных операций у больных с осложненными бельмами и рефрактерной глаукомой: Автореф. дис. ... д-ра мед. наук. М 2009.
31. *Маложен С.А., Белоусова Е.В., Труфанов С.В.* Возможности определения внутриглазного давления у пациентов с патологией роговицы и вторичной глаукомой. Вестн офтальмол 2011; 4: 62—63.

Поступила 21.01.2013