Особенности клинического течения и витальный прогноз при увеальной меланоме у пациентов молодого возраста

С.В. СААКЯН, А.Г. АМИРЯН, А.Ю. ЦЫГАНКОВ

ФГБУ «Московский НИИ глазных болезней им. Гельмгольца» Минздрава России, ул. Садовая-Черногрязская, д. 14/19, 105062 Москва, Российская Федерация

В работе представлен ретроспективный анализ клинического течения увеальной меланомы у 21 пациента (13 мальчиков, 8 девочек) в возрасте от 1 года до 20 лет в период 2005—2012 гг., что составило 1,36% от общего числа пролеченных первичных больных с увеальной меланомой за это же время. У молодых пациентов чаще всего встречаются беспигментные и слабопигментированные опухоли, а морфологически — в подавляющем большинстве веретеноклеточные опухоли. Показано, что в большинстве случаев данная категория больных поступает в специализированные центры на поздних стадиях заболевания, что свидетельствует об отсутствии ранней диагностики и качественного осмотра детей офтальмологами по месту жительства.

Ключевые слова: увеальная меланома, молодой возраст, прогноз.

Clinical course and vital prognosis for uveal melanoma in young patients

S.V. SAAKYAN, A.G. AMIRYAN, A.YU. TSYGANKOV

Helmholtz Moscow Research Institute of Eye Diseases, Sadovaya-Chernogryazskaya st. 14/19, 105062, Moscow, Russian Federation

The article presents a retrospective analysis of uveal melanoma course which was conducted during 2005—2012 and enrolled 21 patients (13 boys and 8 girls) aged from 1 to 20, representing 1.36% of the total number of patients who had been given treatment over that period. Non-pigmented and poorly pigmented tumors were most common. Morphologically the vast majority of cases were spindle cell tumors. It is shown that most patients of this age group are admitted to specialized medical centers at late stages of the disease, which indicates local lack of early detection and proper ophthalmological assessment.

Key words: uveal melanoma, young age, prognosis.

Впервые увеальную меланому (УМ) описал Bartisch в 1583 г. [11]. Значительно позже, в 1819 г., Laennec представил более подробные сведения об УМ, используя при этом термин melanoses [11]. В настоящее время признано, что УМ — наиболее частая первичная злокачественная внутриглазная опухоль [14]. Она составляет около 70% от всех злокачественных новообразований органа зрения [35]. На долю УМ приходится примерно 85% всех меланом органа зрения [7].

Частота УМ по обращаемости в различных географических регионах варьирует в широких пределах. Так, в США встречаемость УМ составляет примерно 4,3 человека на 1 млн взрослого населения в год [40], в Израиле — 5,7 человека [23], во Франции — 7 человек [45], в скандинавских странах — 5,0—7,5 [7, 24]. В пределах нашей страны частота УМ колеблется от 6 до 13,3 человека [1]. По данным ВОЗ и международного агентства по исследованию опухолей (IARS), частота УМ по обращаемости в мире варьирует от 1 до 23 человек на 1 млн взрослого населения в год [27].

УМ встречается преимущественно у взрослого населения, как правило, на 5—6-м десятилетии жизни (пик приходится на 55-летний возраст) [7, 8, 14, 25, 45]. В литературе имеются сведения, демонстрирующие тенденцию к увеличению заболеваемости УМ более молодого контингента [2].

УМ не характерна для детского возраста. В мировой литературе имеется ограниченное число наблюдений данной опухоли у детей, в связи с чем каждая публикация заслуживает определенного пристального внимания [3, 5, 6, 15, 16, 22, 26, 30, 32—36, 39]. Как казуистические случаи описаны УМ у детей грудного возраста [9, 13, 18, 28, 31].

Цель данной работы — провести анализ особенностей клинического течения собственных наблюдений УМ у пациентов молодого возраста.

Материал и методы

Проведен ретроспективный анализ случаев УМ у пациентов молодого возраста по данным отдела офтальмоонкологии и радиологии ФГБУ «МНИИ ГБ им. Гельмгольца» Минздрава России за 2005—2012 гг. За данный период времени в отделе пролечен 21 человек (13 мальчиков и 8 девочек) с первичной УМ в возрасте от 1 года до 20 лет включительно на момент по-

© Коллектив авторов, 2013

Для корреспонденции:
Амирян Ануш Гамлетовна — канд. мед. наук, ст. науч. сотр. отд-ния офтальмоонкологии и радиологии
e-mail: amiryan@yandex.ru

становки диагноза (средний возраст 16,1±4,27, пик заболевания 15—16 лет).

Диагноз УМ базировался на данных комплексного клинического и инструментального обследования. Инструментальное обследование включало ультразвуковое сканирование (в ряде случаев — дуплексное сканирование), флюоресцентную ангиографию, оптическую когерентную томографию.

Хирургическое и лучевое лечение включало брахитерапию (БТ) с использованием отечественных родий-рутениевых офтальмоаппликаторов (Ru-106/Rh-106), транспупиллярную термотерапию (ТТТ), отграничительную лазеркоагуляцию (ЛК), протонотерапию (ПТ), иридэктомию (ИЭ)/иридоциклосклерэктомию (ИЦСЭ) с иридопластикой, а также энуклеацию. Энуклеированные глаза, а также удаленный после блокэксцизий (ИЭ, ИЦСЭ) материал были подвергнуты гистологическому исследованию. Морфологически диагноз УМ был верифицирован во всех означенных случаях.

Всем пациентам проведено комплексное общесоматическое обследование с обязательным включением в схему ультразвукового сканирования печени и рентгенографии органов грудной клетки с целью исключения генерализации процесса (метастатической болезни). На момент обследования, постановки диагноза и начала лечения ни у одного пациента признаков генерализации опухолевого процесса, а также онкопатологии других локализаций выявлено не было.

Сроки наблюдения за данными больными составили от 7 до 96 мес с момента выписки из стационара.

Результаты и обсуждение

С 2005 по 2012 г. в отделении офтальмоонкологии института пролечены 1539 первичных больных УМ, среди которых 21 человек в возрасте 20 лет и моложе, что составило примерно 1,36% от общего числа первичных больных с УМ.

Большинство (17) больных были направлены в наш институт на консультацию и лечение региональными органами здравоохранения с диагнозом «подозрение на внутриглазную опухоль», и только четверо обратились в клинику самостоятельно.

Анализ анамнестических данных показал, что у подавляющего большинства больных (16 человек) снижение зрения явилось первой и основной жалобой, с которой пациенты обратились к офтальмологу. При этом у двоих детей снижение зрения было отмечено после тупой травмы глаза, что по месту жительства было расценено как посттравматическая отслойка сетчатки. Двум детям при осмотре офтальмологом по месту жительства поставлен диагноз макулодистрофия, по поводу чего они получали комплексную терапию. Лишь у двух детей внутриглазная опухоль была выявлена «случайно» при профилактическом осмотре по месту жительства без предъявления каких-либо жалоб.

Обратил на себя внимание тот факт, что больше половины детей и подростков (15) имели постоянное место жительства в городах, остальные (6) — в сельской местности. Каких-либо особенностей при обращении за медицинской помощью пациентов из города и сельской местности мы не выявили. Пациенты и их родители одинаково часто жаловались на отсутствие офтальмологов в районных поликлиниках, для получения направления в нашу клинику консультировались в среднем в 2—3 региональных офтальмологических центрах. Длительность анамнеза пациентов с момента появления первых жалоб до обращения в нашу клинику составила от 2 мес до 1 года (в среднем 4,5 мес).

В **таблице** представлены основные данные о больных. Как следует из **таблицы**, опухоль практически одинаково часто поражала как правый (10 человек), так и левый (11 человек) глаз. У большинства (16) больных УМ локализовалась в хориоидее, а передние отделы сосудистой оболочки были вовлечены реже — у пяти больных. Таким образом, можно высказать мнение, что по частоте вовлечения в опухолевый процесс разных структур глаза у пациентов молодого возраста и у взрослых отмечается схожая тенденция. Из особенностей клинической картины обращал на себя внимание тот факт, что у половины (11) детей и подростков опухоли были представлены беспигментными и слабопигментированными вариантами, в то время как у взрослых пациентов преобладают пигментированные формы УМ.

Исходя из размеров, локализации и распространенности опухолевого процесса, органосохраняющее лечение проведено 14 пациентам, а энуклеация — шести больным. Один больной (18 лет) категорически отказался от предложенной энуклеации (проминенция опухоли составляла 15,1 мм, диаметр основания — 20,1 мм), в связи с чем был выписан из стационара, и его дальнейшая судьба нам неизвестна.

ТТТ как самостоятельный метод лечения применен у одного больного (высота опухоли 1,0 мм, диаметр основания 5,4 мм) с хорошим терапевтическим исходом (на глазном дне сформировался плоский хориоретинальный рубец) **(рис. 1)**. Во всех остальных случаях была проведена БТ как самостоятельный метод лечения (8 человек) (усредненные значения проминенции УМ — 6,5±2,1 мм, диаметра основания — 14,7±1,5 мм) **(рис. 2)**, так и в комбинации с другими органосохраняющими вмешательствами (5 человек). Двум пациентам БТ проведена вторым этапом после блокэксцизии с морфологической верификацией опухоли (в обоих случаях подтверждена слабопигментированная веретеноклеточная меланома).

У одного мальчика БТ была проведена трижды (на разные отделы глазного дна) в связи с неоднократным продолженным ростом опухоли после лечения и категорическим отказом родителей от энуклеации **(рис. 3)**.

У 6 пациентов, подвергшихся энуклеации, средние размеры опухоли составили 9,8±0,7 мм в про-

Общая характеристика больных УМ в возрасте до 20 лет

№ наблюдения	Возраст, годы/пол	Глаз	Локализация	Вид лечения	Длительность наблюдения, мес	Статус в настоящее время
1	13/М	OS	Х	БТ	96	Жив
2	20/М	OS	Х	ТТТ	15	Жив
3	19/Ж	OS	Х	Энуклеация	36	Жива
4	19/Ж	OS	Х	Энуклеация	12	Жива
5	19/М	OS	ЦХ	БТ	36	Жив
6	19/М	OS	Х	БТ + отграничительная ЛК	48	Жив
7	20/Ж	OD	Х	БТ + ТТТ	78	Жива
8	20/Ж	OS	Х	Энуклеация	36	Жив
9	1/Ж	OD	Х	Энуклеация	12	Жива
10	15/М	OD	Х	БТ + ТТТ	54	Умер
11	18/М	OS	Х	Отказ от лечения	—	Нет данных
12	13/М	OD	Х	БТ	60	Жив
13	16/Ж	OD	ИЦХ	Энуклеация + ПТ	24	Умерла
14	20/М	OS	Х	БТ	30	Жив
15	15/М	OD	Х	БТ	30	Жив
16	15/Ж	OS	Х	БТ	24	Жив
17	15/Ж	OD	ЦХ	БТ	58	Жива
18	15/Ж	OD	Х	БТ	54	Жива
19	11/Ж	OS	И	ИЭ + БТ	20	Жива
20	18/М	OD	ИЦ	ИЦСЭ + БТ	7	Жив
21	15/М	OD	Х	Энуклеация	7	Жив

Примечание. Х — хориоидея, ЦХ — цилиохориоидальная зона, ИЦХ — иридоцилиохориоидальная зона, И — иридальная зона.

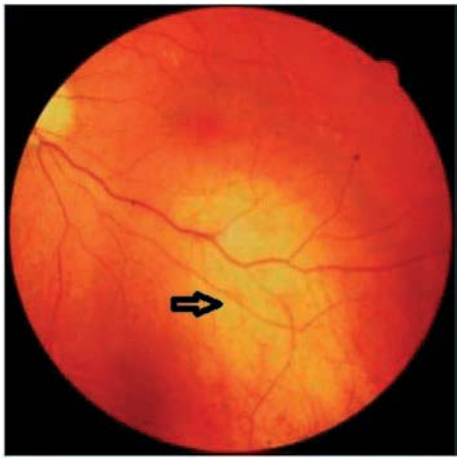

***Рис. 1.* Глазное дно больного 20 лет.**
Стрелкой отмечена зона рубца после ТТТ УМ.

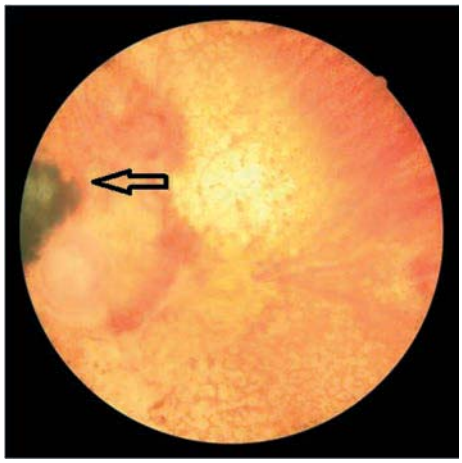

***Рис. 2.* Глазное дно ребенка 15 лет.**
Плоский хориоретинальный рубец с пигментацией после БТ УМ (отмечен стрелкой).

миненции и 17,1±0,9 мм в диаметре основания. Во всех означенных случаях гистологически была подтверждена УМ, причем у пяти больных — веретеноклеточный тип опухоли и только у одного больного — эпителиоидно-клеточный тип. В этой группе заслуживает особого внимания годовалая девочка, у которой внутриглазная опухоль осложнилась вторичной гипертензией, развился буфтальм (морфологически — УМ веретеноклеточного типа). Другая девочка из этой группы (16 лет) поступила в стационар в запущенном состоянии. Опухоль имела иридоцилиохориоидальную локализацию с формированием экстрабульбарного узла **(рис. 4)**, в связи с чем девочке проведена энуклеация и морфологически была подтверждена эпителиоидно-клеточная УМ. С учетом наличия экстрабульбарного роста больной был проведен курс противорецидивного облучения орбиты узким медицинским протонным пучком.

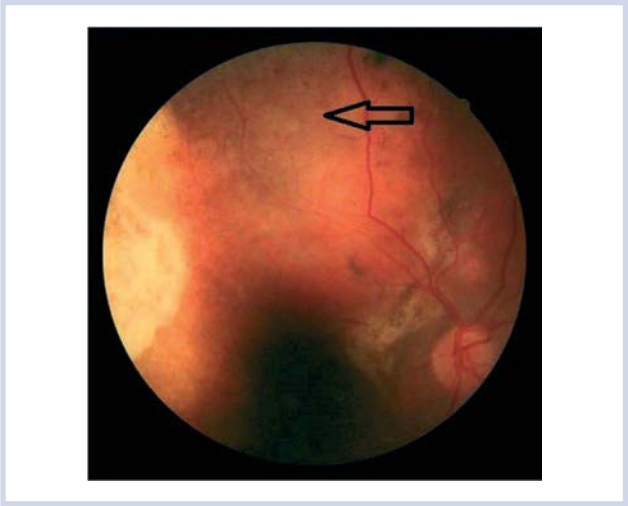

Рис. 3. **Глазное дно ребенка 16 лет.**
Стрелкой отмечена зона продолженного роста УМ после БТ.

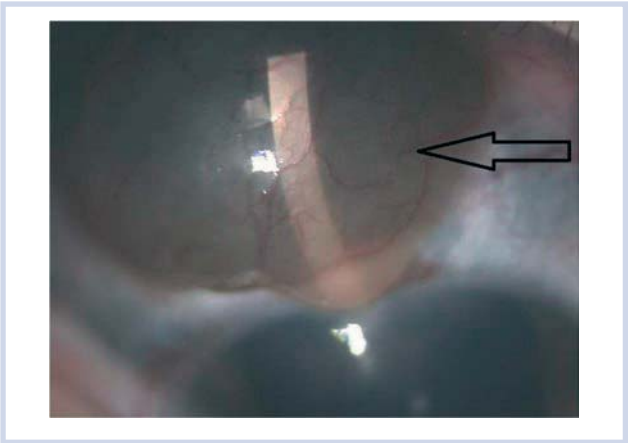

Рис. 4. **Фото глаза больной 16 лет. Иридоцилиохориоидальная меланома.**
Стрелкой указана зона массивного экстрабульбарного роста.

В настоящее время 18 пациентов живы и находятся на динамическом наблюдении. Двое умерли от множественных метастазов: девочка с иридоцилиохориоидальной УМ (с экстрабульбарным ростом), у которой, несмотря на отсутствие рецидива в орбите, через 1,5 года после ПТ выявлены множественные метастазы в печени; мальчик, которому неоднократно проводилось органосохраняющее лечение, и, несмотря на то что удалось добиться резорбции опухоли на глазном дне, через 5 лет после начала лечения у него развились множественные метастазы в печени.

Как было отмечено, УМ не характерна для детей и подростков. Частота возникновения УМ у подростков и детей низкая и составляет, по данным литературы, от 0,5 до 1,5% от всех УМ [3, 5, 6, 26]. С целью выявления определенной генетической предрасположенности к развитию УМ в молодом возрасте некоторыми авторами был проведен корреляционный анализ частоты встречаемости данной опухоли при ряде генетически детерминированных заболеваний, при которых изначально имеется высокий риск развития УМ. Так, известно, что у пациентов с окулодермальным меланозом имеется высокий риск развития УМ [17, 20, 21]. Наблюдения, проведенные A. Singh и соавт., позволили выявить окулодермальный меланоз у 11% больных с УМ [38]. Схожие результаты были также продемонстрированы J. Verdaguer и соавт., которые наблюдали окулодермальный меланоз у 4 из 17 больных с УМ. Это значительно выше, чем средняя частота встречаемости данной патологии (1,4%) среди взрослых пациентов с УМ [44], в связи с чем было высказано предположение о том, что общее увеличение числа меланоцитов может являться предрасполагающим фактором для развития злокачественной внутриглазной патологии.

Синдром семейного атипичного родимого пятна и меланомы (FAMM — familial atypical mole and melanoma syndrome), известный также как диспластический невус (nevus dysplastic syndrome) — аутосомно-доминантное заболевание, при котором имеется высокий риск развития меланомы кожи. Ассоциация между развитием УМ и FAMM предполагается, но до конца не изучена. Ряд зарубежных авторов провели корреляционный анализ частоты встречаемости УМ в общей популяции с таковой у больных с FAMM, однако определенной связи выявить не удалось [19, 42]. A. Singh и соавт. показали, что манифестация УМ у пациентов с FAMM наблюдается в среднем на 15 лет раньше, чем в группе пациентов без FAMM (40 и 55 лет соответственно) [37]. Тем не менее никто из означенных пациентов не находился в возрасте 20 лет и моложе. В наших наблюдениях окулодермальный меланоз и диспластический невус не был выявлен ни у одного пациента.

Многие авторы указывают на лучший витальный прогноз у пациентов в возрасте до 20 лет [15, 29, 30, 33, 39, 43, 44]. Объясняется это тем, что у молодых пациентов более развитая иммунная система и лучший иммунный надзор, более развитая лимфатическая система, это позволяет контролировать рост опухоли [10, 12]. Кстати, аналогичные результаты по лучшей выживаемости у молодых пациентов были описаны и при меланоме кожи [4, 41]. Например, по данным J. Strouse и соавт., 5-летняя выживаемость при меланоме кожи у детей составляет 91% [41]. С другой стороны, как показывает наше исследование, у 7 из 8 пациентов морфологическое исследование подтвердило веретеноклеточный тип УМ, который, как известно, характеризуется более доброкачественным течением в сравнении с другими клеточными вариантами, что, на наш взгляд, может являться основным фактором в определении витального прогноза.

Двое детей умерли от метастатической болезни. При этом заслуживает большого внимания характер течения опухолевого процесса. В первом случае девочка поступила в стационар в запущенном состоянии — опухоль вовлекала все три отдела сосудистой оболочки, распространялась по дренажной системе, выходила за пределы глаза и приводила к повышению внутриглазного давления. Кроме того, морфологически подтвержден наиболее агрессивный вариант опухоли — эпителиоидно-клеточная УМ. Все перечисленные обстоятельства резко ухудшают витальный прогноз. С другой стороны, столь ранняя генерализация опухолевого процесса не позволяет исключить наличие у больной так называемых «скрытых» субклинических метастазов к моменту лечения, которые не удалось выявить инструментальными методами исследования. Во втором случае (у мальчика) опухоль отличалась торпидным течением — неоднократно наблюдался плоскостной продолженный рост опухоли из-под края рубца, что также следует рассматривать как агрессивный вариант течения процесса.

Выводы

1. Частота встречаемости УМ у детей и подростков по обращаемости составила 1,36% от общего числа больных с УМ, что подтверждает стабильность показателей, приведенных в литературе.

2. Для детского и подросткового возраста оказались характерными беспигментные и слабопигментированные варианты опухоли, которые наблюдались у половины больных.

3. Из 8 морфологически верифицированных случаев УМ в 7 глазах подтвержден веретеноклеточный тип опухоли, чем можно объяснить лучший витальный прогноз у детей и подростков в сравнении с взрослыми пациентами.

4. Преобладание средних и больших размеров опухоли свидетельствует об отсутствии ранней диагностики, качественного профилактического осмотра детей и низкой онконастороженности офтальмологов регионов.

ЛИТЕРАТУРА

1. *Гришина Е.Е., Федотова О.Ф., Житенев В.П.* Анализ офтальмоонкологической патологии у взрослого населения Москвы по данным МОКБ. В кн.: Опухоли и опухолеподобные заболевания органа зрения. М 1998; 23—24.
2. *Ширина Т.В.* Хориоидальные меланомы у молодых. Особенности диагностики. Сборник трудов юбилейной научно-практической конференции «Достижения и перспективы офтальмоонкологии». М 2001; 82—83.
3. *Apt L.* Uveal melanomas in children and adolescents. Int Ophthalmol Clin 1962; 2: 403—410.
4. *Balch C.M., Soong S.J., Gershenwald J.E.* Prognostic factors analysis of 17,600 melanoma patients: validation of the American Joint Committee on Cancer melanoma staging system. J Clin Oncol 2001; 19: 3622—3634.
5. *Barr C.C., McLean I.W., Zimmerman L.E.* Uveal melanoma in children and adolescents. Arch Ophthalmol 1981; 99: 2133—2136.
6. *Barr C.C., McLean I.W., Zimmerman L.E.* Uveal melanoma in children and adolescents. Arch Ophthalmol 1991; 98: 1662—1666.
7. *Bergman L., Seregard S., Nilsson B.* Incidence of uveal melanoma in Sweden from 1960 to 1998. Invest Ophthalmol Vis Sci 2002; 43: 2579—2583.
8. *Boniuk M., Zimmerman L.E.* Occurrence and behavior of choroidal melanomas in eyes subjected to operations for retinal detachment. Trans Am Acad Ophthalmol Otolaryngol 1962; 66: 642—658.
9. *Brodway D.* Congenital malignant melanoma of the eye. Cancer 1991; 67: 2642—2652.
10. *Chao C., Martin R.C. II, Ross M.I.* Correlation between prognostic factors and increasing age in melanoma. Ann Surg Oncol 2004; 11: 259—264.
11. *Char D.H.* History of ocular oncology. Ophthalmology 1996; 103: 8 (Suppl): 96—101.
12. *Conway W.C., Faries M.B., Nicholl M.B.* Age-related lymphatic dysfunction in melanoma patients. Ann Surg Oncol 2009; 16: 1548—1552.
13. *Fledelius H., Land A.M.* Malignant melanoma of the choroid in an 11-month-old infant. Acta Ophthalmol Copenh 1975; 53: 160—166.
14. *Egan K.M., Seddon J.M., Glynn R.J., Graugudas E.S., Albert D.M.* Epidemiologic aspects of uveal melanoma. Surv Ophthalmol 1988; 32: 4: 239—251.
15. *Gailloud C., Zografos L., Bercher L., Uffer S., Egger E.* Uveal melanomas in patients less than 20 years of age. Klin Monatsbl Augenheilkd 1992; 200: 428—430.
16. *Gambrelle J., Dayan G., Baggetto L.G., Devouassoux-Shisheboran M.* Uvealmelanoma in an 18-year-oldAfricanblackman. Acta Ophthalmol Scand 2005; 83: 1: 134—136.
17. *Gonder J.R., Shields J.A., Albert D.M., Augsburger J.J., Lavin P.T.* Uveal malignant melanoma associated with ocular and oculodermal melanocytosis.. Ophthalmology 1982; 89: 953—960.
18. *Greer C.H.* Congenital melanoma of the anterior uvea. Arch Ophthalmol 1966; 76: 77—78.
19. *Greene M.H., Sanders R.J., Chu F.C.* The familial occurrence of cutaneous melanoma, intraocular melanoma, and the dysplastic nevus syndrome. Am J Ophthalmol 1983; 96: 238—245.
20. *Gunduz K.* Choroidal melanoma in 14-year-old patient with ocular melanocytosis. Arch Ophthalmol 1998; 116: 8: 1112—1114.
21. *Gunduz K., Shields C.L., Shields J.A., Eagle R.C.* Iris Mammillations as the only sign of ocular melanocytosis in a child with choroidal melanoma. Arch Ophthalmol 2000; 118: 5: 716—717.
22. *Hill J.C., Stannard C., Bowen R.M.* Ciliary body malignant melanoma in a black child. J Pediatr Ophthalmol Strabismus 1991; 28: 38—40.
23. *Iscovich J., Ascerman C., Andreev H., Pe'er J., Steinits R.* An epidemiological study of posterior uveal melanoma in Israel, 1961—1989. Int J Cancer 1995; 61: 3: 291—295.
24. *Jensen O.A.* Malignant melanomas of the human uvea. Recent follow-up of cases in Denmark, 1943—1952. Acta Ophthalmol (Copenh) 1970; 48: 1113—1128.
25. *Kincaid M.C.* Uveal melanoma. Cancer Control J 1998; 5: 4: 675—703.
26. *Leonard B.C., Shields J.A., McDonald P.R.* Malignant melanomas of the uveal tract in children and young adults. Can J Ophthalmol 1975; 10: 441—449.
27. *Lutz J.M., Cree I.M., Foss A.J.* Risk factors for intraocular melanoma and occupational exposure. Br J Ophthalmol 1999; 83: 10: 1190—1193.
28. *Palazzi M.A., Ober M.D., Abreu H.F.* Congenital uveal malignant melanoma: a case report. Can J Ophthalmol 2005; 40: 611—615.
29. *Paul E.V., Parnell B.L., Fraker M.* Prognosis of malignant melanomas of the choroid and ciliary body. Int Ophthalmol Clin 1962; 2: 387—402.
30. *Pogrezebielski A., Orolwska-Heltzman J., Romanowska-Dixon B.* Uveal melanoma in young patients. Grafe's Arch Clin Ophthalmol 2006; 244: 1646—1649.

31. *Posnick J.C., Chen P., Zuker R., Greenberg M.L., Becker L.E., Phillips J.* Extensive malignant melanoma of the uvea in childhood: resection and immediate reconstruction with microsurgical and craniofacial techniques. Ann Plast Surg 1993; 31: 265—270.

32. *Reeh M.J., Petersen P., Kobrin J.G., Chenoweth R.G.* Malignant melanoma of choroid developing in the eye of a three-year-old boy. Ann Ophthalmol 1979; 11: 1: 57—70.

33. *Romanowska B., Zygulska-Mach H., Ksiezyk M.* Survival rate of young patients with malignant choroidal melanoma after conservative treatment. Klin Oczna 1998; 100: 211—216.

34. *Rosenbaum P.S., Boniuk M., Font R.L.* Diffuse uveal melanoma in a 5-year-old child. Am J Ophthalmol 1988; 106: 601—606.

35. *Sahel J.O., Steeves R., Albert D.* Intraocular melanoma. In: DeVita V, Hellmann S., Rosenberg S.A. Cancer: principles and practice of oncology. Philadelphia: Lippincott-Raven 1997; 1995—2012.

36. *Shields C.L., Shields J.A., Milite J.* Uveal melanoma in teenagers and children. A report of 40 cases. Ophthalmology 1991; 98: 1662—1666.

37. *Singh A.D., Shields C.L., Shields J.A., Eagle R.C., De Potter P.* Uveal melanoma and familial atypical mole and melanoma (FAM-M) syndrome. Ophthalmic Genet 1995; 16: 53—61.

38. *Singh A.D., De Potter P., Fijal B.A., Shields C.L., Shields J.A., Elston R.C.* Lifetime prevalence of uveal melanoma in white patients with oculo (dermal) melanocytosis. Ophthalmology 1998; 105: 195—198.

39. *Singh A.D., Shields C.L., Shields J.A.* Uveal melanoma in young patients. Arch Ophthalmol 2000; 118: 7: 918—923.

40. *Singh A.D., Topham A.* Incidence of uveal melanoma in the United States: 1973—1997. Ophthalmology 2003; 110: 5: 956—961.

41. *Strouse J.J., Fears T.R., Tucker M.A., Wayne A.S.* Pediatric melanoma: risk factor and survival analysis of the surveillance, epidemiology and end results database. J Clin Oncol 2005; 23: 4735—4741.

42. *Taylor M.R., Guerry D.V., Bondi E.E.* Lack of association between intraocular melanoma and cutaneous dysplastic nevi. Am J Ophthalmol 1984; 98: 478—482.

43. *Vavvas D., Kim I., Lane A.M., Chaglassian A., Mukai S., Gragoudas E.* Posterior uveal melanoma in young patients treated with protonbeam therapy. Retina 2010; 30: 8: 1267—1271.

44. *Verdaguer J.J.* Prepuberal and puberal melanomas in ophthalmology. Am J Ophthalmol 1965; 60: 1002—1011.

45. *Vidal J.L., Bacin F., Albuisson E., Rozan R.* «Melanoma 92» — epidemiological study of uveal melanoma in France. J Fr Ophthalmol 1995; 18: 8—9: 520—528.

Поступила 09.07.2013

Общество офтальмологов России

Глубокоуважаемые коллеги!

24 января 2014 г. в НИИ нейрохирургии им. акад. Н.Н. Бурденко РАМН состоится очередная XV Научно-практическая нейроофтальмологическая конференция **«Актуальные вопросы нейроофтальмологии»**

Тема конференции: Оптическая нейропатия

Планируются лекции:
профессора G. Plant (Великобритания, Лондон)
профессора М.Н. Захаровой (Научный центр неврологии РАМН)
профессора В.П. Еричева (НИИ ГБ РАМН)
профессора Н.К. Серовой (НИИ нейрохирургии им. акад. Н.Н. Бурденко РАМН)

Материалы конференции будут опубликованы.

Адрес оргкомитета конференции:
e-mail: oftconf@nsi.ru
125047 Москва, ул. 4-я Тверская-Ямская, д. 16
НИИ нейрохирургии им. акад. Н.Н. Бурденко РАМН, отделение нейроофтальмологии
Архангельская Янина Николаевна
Тел.: +7(499)251-2939; +7(910)446-0252

С уважением,
руководитель отделения нейроофтальмологии
профессор ***Н.К. Серова***