Метастатическая карцинома хориоидеи: два клинических случая

С.В. СААКЯН, Е.Б. МЯКОШИНА, Н.Н. ЮРОВСКАЯ, М.В. РЯБИНА

ФГБУ «Московский НИИ глазных болезней им. Гельмгольца» Минздрава РФ

Metastatic choroidal carcinoma. Two clinical cases.

S.V. SAAKYAN, E.B. MYAKOSHINA, N.N. YUROVSKAYA, M.V. RYABINA

Helmholtz Moscow Research Institute of Eye Diseases

Представленные клинические случаи показывают значимость современных методов диагностики (флюоресцентной ангиографии и спектральной оптической когерентной томографии) в установлении в одном наблюдении и опровержении в другом метастатической карциномы хориоидеи с назначением адекватной терапии.

Ключевые слова: метастатическая карцинома хориоидеи, флюоресцентная ангиография, спектральная оптическая когерентная томография.

Presented clinical cases show significance of up-to-date diagnostic techniques (fluorescence angiography and spectral domain optical coherence tomography) in confirmation of metastatic choroidal carcinoma diagnosis in one case and in contradiction in another and appropriate treatment prescription.

Key words: metastatic choroidal carcinoma, fluorescence angiography, spectral domain optical coherence tomography.

В последние годы появились сведения об увеличении частоты встречаемости внутриглазных метастазов до 67% [1]. Источником метастазирования могут быть опухоли любой локализации, но более 50% приходится на рак грудной железы и легкого [2, 4]. По данным литературы, у 12% больных при первом осмотре у офтальмолога отсутствовал онкологический анамнез [1], а у 3,3% так и не удалось выявить первичный опухолевый узел [2]. По результатам обращаемости больных в отдел офтальмоонкологии и радиологии ФГБУ «МНИИ глазных болезней им. Гельмгольца» среди всех внутриглазных новообразований на долю метастатических карцином хориоидеи приходится 11%.

В настоящее время существующие высокотехнологичные методы диагностики внутриглазных опухолей позволяют выявить ранние диагностические признаки метастатической карциномы хориоидеи [1, 3, 5, 7—10]. К таким методам относятся флюоресцентная ангиография, дающая возможность выявить признаки нарушения наружного и внутреннего гематоофтальмического барьера, проявляющиеся зонами гипер- и гипофлюоресценции [1, 5, 7], и спектральная оптическая когерентная томография (СОКТ), позволяющая провести прижизненную патоморфометрическую оценку сетчатки, хориоидеи и стекловидного тела с трехмерной визуализацией объекта [3, 6, 7—9]. Своевременное установление или опровержение диагноза увеального метастаза не только изменяет качество жизни больного, но и улучшает витальный прогноз.

© Коллектив авторов, 2013

Материал и методы

В настоящей статье представлены два клинических случая, в одном из которых демонстрируется установление диагноза метастатической карциномы, во втором — его опровержение с использованием комплекса современных диагностических исследований.

1. Пациенту *К.*, 58 лет, в 2004 г. по месту жительства установили диагноз саркома Капоши — генерализованная форма с поражением кожи верхних и нижних конечностей, после чего проводилось комбинированное лечение, включающее системную полихимиотерапию (3 курса) и локальное лазерное лечение. Последний курс полихимиотерапии закончили в марте 2011 г.

В октябре 2011 г. появились жалобы на темное пятно перед левым глазом и пациент направлен в ФГБУ «МНИИ ГБ им. Гельмгольца» Минздрава РФ с диагнозом метастатическая карцинома хориоидеи левого глаза.

Визометрия:
OD = 0,3 с sph +1,75 cyl +1,25 ax 170 гр = 0,7,
OS = 0,03 с sph +2,0 cyl +2,5 ax 15 гр = 0,3.

Внутриглазное давление: OU = 17 мм рт.ст.

Компьютерная периметрия: OD — скотом не выявлено, OS — несколько центральных относительных скотом в поле зрения.

Биомикроскопия: OU — передний отрезок не изменен, оптические среды прозрачны.

Офтальмоскопия: OD — в центральной зоне глазного дна единичные мелкие просовидные очажки округлой формы. На периферии очаговой патологии не выявлено **(рис. 1, а)**.

Для корреспонденции:
Мякошина Елена Борисовна — канд. мед. наук, мл. науч. сотр. отд. офтальмоонкологии и радиологии
e-mail: myakoshina@mail.ru

OS — в макулярной зоне в 1,5 pupilla diametr (PD) от диска зрительного нерва по меридианам с 14 до 16 ч определялся проминирующий желтый беспигментный очаг с гладкой поверхностью, нечеткими неровными границами, размером 2×2 PD **(см. рис. 1, б)**.

Ультразвуковая эхография: OD — зон проминенции не выявлено.

OS — элевация опухоли — 1,1 мм, диаметр основания — 2,9 мм.

Для уточненной дифференциальной диагностики проведены флюоресцентная ангиография и спектральная оптическая когерентная томография.

Флюоресцентная ангиография: OD в венозную фазу — несколько мелких гиперфлюоресцирующих округлых фокусов (друзы).

OS — в макулярной зоне выраженная гипофлюоресценция очага с четкими границами, окруженная обширной зоной гиперфлюоресценции (отслойка нейроэпителия — НЭ). В парамакулярных зонах — очаги гипофлюоресценции (микроотслойки ретинального пигментного эпителия — РПЭ) и множественные мелкие гиперфлюоресцирующие округлые очаги (сливные друзы) **(рис. 2)**.

Спектральная оптическая когерентная томография: OD — в макулярной зоне множественные отслойки РПЭ **(рис. 3, а)**.

OS — в макулярной зоне высокая волнообразная отслойка РПЭ с отслойкой НЭ в сопредельных зонах, ровный профиль мембраны Бруха **(см. рис. 3, б)**.

На основании совокупности результатов проведенных исследований диагностирована бинокулярная возрастная макулярная дегенерация (ранняя стадия — OD, поздняя стадия — OS).

Больному назначена анти-VEGF-терапия по месту жительства.

2. Пациентке *Г.*, 39 лет, в 2010 г. по месту жительства установили диагноз рак молочной железы слева. Проведена радикальная мастэктомия с последующей системной химиотерапией, гормонотерапией и лучевой терапией. Комбинированное лечение закончила в сентябре 2011 г.

В январе 2012 г. появились жалобы на снижение зрения левого глаза и пациентка направлена в ФГБУ «МНИИ ГБ им. Гельмгольца» Минздрава РФ с диагнозом метастатическая карцинома хориоидеи левого глаза.

Визометрия:
OD = 1,0,
OS = 0,09—0,1 н.к.

Внутриглазное давление: OD = 14 мм рт.ст., OS = 15 мм рт.ст.

Компьютерная периметрия: OD — скотом не выявлено, OS — несколько центральных относительных скотом в поле зрения.

Биомикроскопия: OU — передний отрезок не изменен, оптические среды прозрачны.

Офтальмоскопия: OD — норма.

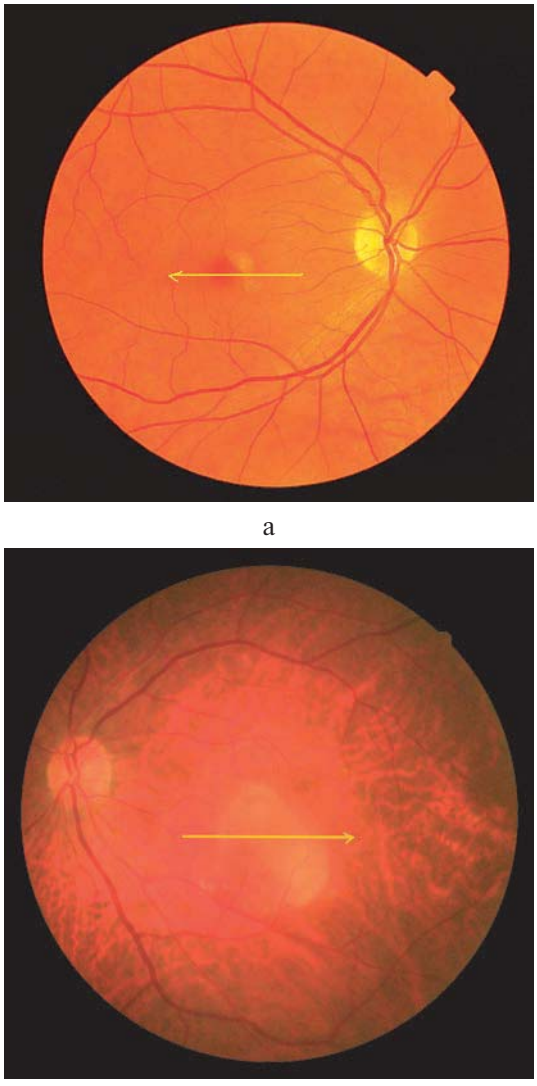

а

б

Рис. 1. **Офтальмоскопия друз (а) и проминирующего очага (б).**

Здесь и на рис. 4, а, б: желтой стрелкой указана зона глазного дна, на уровне которой проведен томографический срез методом СОКТ.



Рис. 2. **Флюоресцентная ангиография поздней стадии возрастной макулярной дегенерации, проявляющейся проминирующим очагом (объяснения в тексте).**

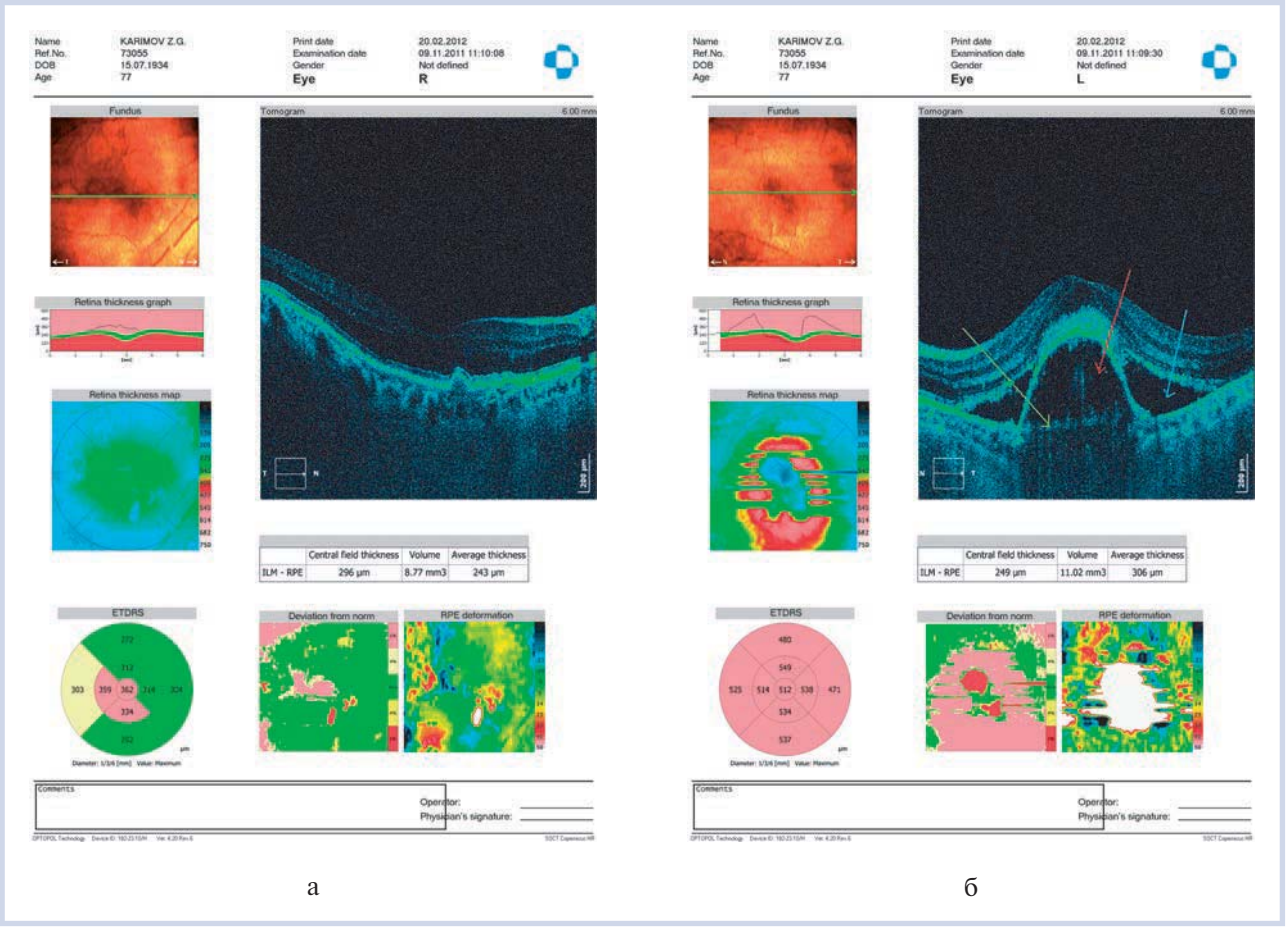

а б

Рис. 3. **СОКТ друз (а) и поздней стадии возрастной макулярной дегенерации, проявляющейся проминирующим очагом (б).**
Красная стрелка — отслойка РПЭ; синяя стрелка — отслойка НЭ; зеленая стрелка — ровный профиль мембраны Бруха (объяснения в тексте).

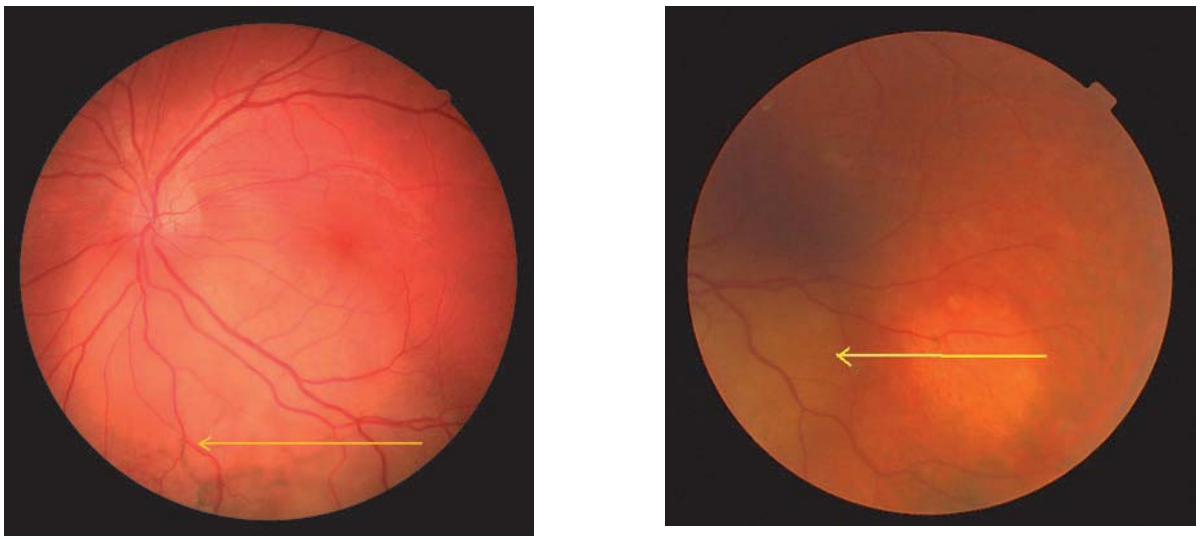

а б

Рис. 4. **Офтальмоскопия юкстапапиллярного очага (а) и малого фокуса (б).**

OS — макулярно и парамакулярно в 1,5 PD от диска зрительного нерва по меридианам с 14.30 до 20.30 часов определялся проминирующий желтый слабопигментированный очаг с бугристой поверхностью, нечеткими неровными границами, размером 4×5 PD **(рис. 4, а)**. Кнаружи от основного фокуса диагностирован слегка проминирую-



а б

Рис. 5. **Флюоресцентная ангиография метастатической карциномы хориоидеи.**

Гипофлюоресценция в ранние фазы исследования — белая стрелка (а); «россыпь крупы» (стрелки) юкстапапиллярного очага и малого фокуса (б).

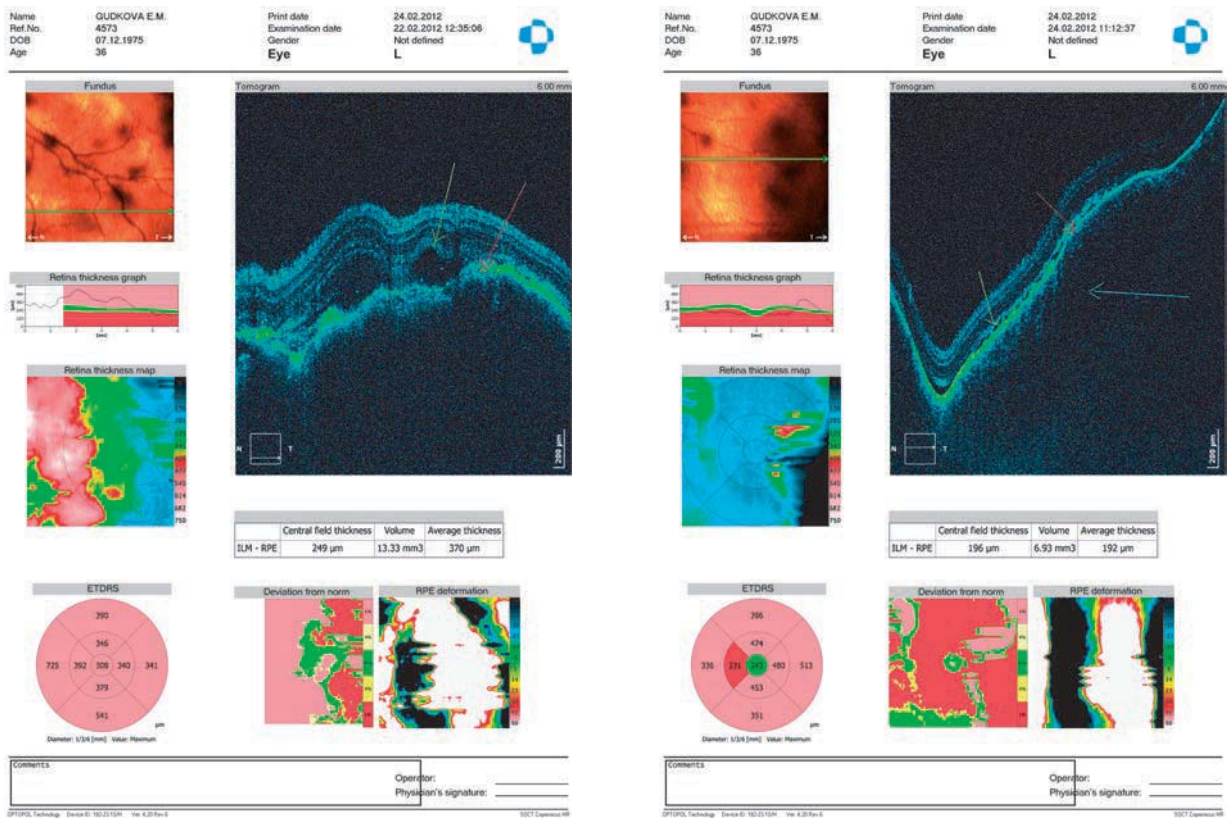

а б

Рис. 6. **СОКТ метастатической карциномы хориоидеи юкстапапиллярного очага (а) и малого фокуса (б).**

Красная стрелка — мелкобугристое изменение хориоидального профиля; зеленая стрелка — интраретинальные депозиты; синяя стрелка — хориоидальный очаг с визуализацией хориокапилляров.

щий очаг желто-коричневого цвета, с нечеткими неровными границами, с бугристой поверхностью **(см. рис. 4, б)**.

Ультразвуковая эхография: OD — зон проминенции не выявлено.

OS — элевация опухоли — 2,0 мм, диаметр основания — 11,0 мм.

Для уточненной дифференциальной диагностики проведены флюоресцентная ангиография и спектральная оптическая когерентная томография.

Флюоресцентная ангиография:

OS — в ранние фазы исследования определяется зона гипофлюоресценции в центральном отделе очага, в ранние венозные фазы — ангиопатия сосудов сетчатки, в средние венозные фазы — гиперфлюоресценция по периферии фокуса с формированием симптома «россыпи крупы», сохраняющегося до поздних фаз исследования.

В зоне наружного очага — симптом «россыпи крупы», сохраняющийся до поздних фаз исследования **(рис. 5)**.

Спектральная оптическая когерентная томография:

OS — над очагами мелко- и крупнобугристое изменение хориоидального профиля, ретиношизис, мелкие и крупные гиперрефлективные депозиты в слое нейроэпителия, сохранение анатомо-топографической структуры хориокапилляров. На уровне больших сосудов хориоидеи визуализируется низкорефлективная полоса, передняя и задняя границы очага, а также мелкие округлые гиперрефлективные включения во внутренних слоях хориоидеи **(рис. 6)**.

На основании совокупности результатов проведенных исследований диагностирована метастатическая карцинома хориоидеи. Больная направлена к онкологу для проведения повторного курса системной полихимиотерапии.

Результаты и обсуждение

Существовавшее ранее мнение о редкости внутриглазных метастатических опухолей в последние годы пересмотрено, что связано с большей концентрацией онкологических больных в специализированных клиниках и увеличившейся продолжительностью их жизни [1].

Приведенные два клинических случая интересны тем, что оба пациента имеют онкологический анамнез и у обоих на глазном дне офтальмоскопически выявлен желтый проминирующий очаг в постэкваториальной зоне, что может указывать на метастатический характер поражения глаза. Однако при тщательном обследовании с использованием методов флюоресцентной ангиографии и спектральной оптической когерентной томографии по совокупности томографических и ангиографических симптомов в одном случае диагноз метастаза снят, а в другом подтвержден.

В первом случае гипофлюоресценция в зоне очага с гиперфлюоресценцией по его периферии в совокупности с томографически выявленной отслойкой РПЭ и сохранением ровного профиля мембраны Бруха позволяют снять диагноз вторичной злокачественной опухоли хориоидеи и установить возрастную макулярную дегенерацию.

Во втором случае гипофлюоресценция в ранние фазы исследования, симптом «россыпи крупы» в совокупности с томографически определяемым мелкобугристым изменением хориоидального профиля, наличием депозитов в слоях сетчатки, ретиношизисом дают возможность установить диагноз метастатической карциномы хориоидеи.

Анализ описанных двух случаев диктует необходимость тщательного осмотра глаз при жалобах на снижение зрения как в момент первичной диагностики, так и при последующем динамическом наблюдении, особенно при наличии общих онкологических заболеваний.

Ранняя диагностика метастатической карциномы хориоидеи с последующей адекватной терапией обеспечивает не только улучшение качества жизни больного, но и лучший витальный прогноз.

Выводы

1. При общих онкологических заболеваниях и жалобах на снижение зрение обязательным является осмотр глазного дна с целью своевременного выявления метастатической карциномы хориоидеи.

2. Введение в алгоритм обследования больных с метастатической карциномой хориоидеи флюоресцентной ангиографии и спектральной оптической когерентной томографии позволяет поставить диагноз на ранних этапах развития и провести в дальнейшем своевременное адекватное лечение.

ЛИТЕРАТУРА

1. *Бровкина А.Ф.* Офтальмоонкология. М: Медицина 2002; 421.
2. *Гришина Е.Е.* Метастатические поражения хориоидеи. Офтальмол журн 1998; 5: 347—349.
3. *Саакян С.В., Нероев В.В., Юровская Н.Н., Рябина М.В., Мякошина Е.Б., Пармон Я.В.* Оптическая когерентная томография опухоле-ассоциированных изменений сетчатки при новообразованиях хориоидеи. Рос офтальмол журн 2009; 2: 35—41.
4. *Таджиева З.А.* Клиническое течение метастазов злокачественных опухолей в глаз. В кн.: Опухоли и опухолеподобные заболевания органа зрения. М 1990; 104—105.
5. *Юровская Н.Н., Склярова Н.В., Пармон Я.В.* Опухоле-ассоциированная ангиопатия сетчатки при беспигментных меланомах и метастазах хориоидеи. VIII съезд офтальмологов России: Тезисы докл. М 2005; 517—518.
6. *Arevalo J.F., Fernandez C.F., Garcia R.A.* Optical coherence tomography characteristics of choroidal metastasis. Ophthalmology 2005; 112: 9: 1612—1619.
7. *Natesh S., Chin K.J., Finger P.T.* Choroidal metastases fundus autofluorescence imaging: correlation to clinical, OCT, and fluorescein angiographic findings. Ophthal Surg Lasers Imaging 2010; 41: 4: 406—412.
8. *Torres V.L., Brugnoni N., Kaiser P.K., Singh A.D.* Optical coherence tomography enhanced depth imaging of choroidal tumors. Am J Ophthalmol 2011; 151: 4: 586—593.
9. *Sayanagi K., Pelayes D.E., Kaiser P.K., Singh A.D.* 3D Spectral domain optical coherence tomography findings in choroidal tumors. Eur J Ophthalmol 2011; 21: 3: 271—275.
10. *Shields C.A., Shields J.A., Gross N.E., Schwartz G.P., Lally S.E.* Survey of 520 eyes with uveal metastases. Ophthalmology 1997; 104: 8: 1265—1276.

Поступила 12.03.2012