https://doi.org/10.17116/terarkh2017899104-108

© Коллектив авторов, 2017

Аневризма межпредсердной перегородки: эволюция диагностических и клинических представлений

А.С. РУДОЙ, А.А. БОВА, Т.А. НЕХАЙЧИК

Учреждение образования «Белорусский государственный медицинский университет», Минск, Беларусь

Аннотация

В статье обсуждаются анатомические, клинические представления об аневризме межпредсердной перегородки (АМПП) в качестве первичной структурной аномалии сердца. Представлены современные подходы к классификации АМПП, эхокардиографической диагностике. Особое внимание обращено клиническому значению АМПП в качестве изолированной аномалии и при сочетании с прочими структурными аномалиями сердца, прежде всего с позиций риска кардиоэмболического инсульта.

Ключевые слова: аневризма межпредсердной перегородки, кардиоэмболический инсульт, диагностика, клиническое значение.

Atrial septal aneurysm: Evolution of diagnostic and clinical judgements

A.S. RUDOY, A.A. BOVA, T.A. NEKHAICHIK

Belarusian State Medical University, Minsk, Belarus

The article discusses anatomical and clinical judgements on atrial septal aneurysm (ASA) as a primary cardiac structural abnormality. It presents current approaches to the classification of ASA and its echocardiographic diagnosis. Special attention is focused on the clinical significance of ASA as an isolated anomaly and concurrent with other structural abnormalities of the heart, especially from the standpoint of a risk of cardioembolic stroke.

Keywords: atrial septal aneurysm, cardioembolic stroke, diagnosis, clinical significance.

АМПП — аневризма межпредсердной перегородки
ДИ — доверительный интервал
ЛП — левое предсердие
МПП — межпредсердная перегородка
ООО — открытое овальное окно
ПП — правое предсердие
ТТ ЭхоКГ — трансторакальная эхокардиография
ЧП ЭхоКГ — чреспищеводная эхокардиография

Аневризма межпредсердной перегородки (АМПП) — первичная аномалия развития межпредсердной перегородки (МПП) с вовлечением в аневризматическое выпячивание части или всей МПП вследствие избытка ткани. Наиболее часто АМПП формируется в «слабых» местах МПП — в области овального окна или в проекции спонтанного закрытия дефекта МПП [1, 2]. В качестве фактора, провоцирующего формирование АМПП, рассматривается разница в межпредсердном давлении. Вторичная АММП этиологически обусловлена заболеваниями, вызывающими повышение давления в правом предсердии (ПП) или левом предсердии (ЛП).

В антенатальном периоде МПП формируется по мере развития плода из 3 разных структур: 1) первичной перегородки (*septum primum*), локализующейся в нижней части предсердия и формирующей клапан для отверстия в области овальной ямки; 2) вторичной перегородки (*septum secundum*), располагающейся в верхней части предсердия; 3) остатков правого рога венозного синуса (зона от верхней до нижней полой вены). Гистологическое строение МПП неоднородно: в верхней части она представлена преимущественно миокардом, который ближе к краю овального окна сменяется фиброзной тканью [3]. Нижний край и клапан овального окна представлены тонкой тканью с отдельными волокнами кардиомиоцитов, слоями коллагена и эластических волокон. В отсутствие патологии соединительной ткани такое строение позволяет МПП сохранять контрактильность и способность сопротивляться растяжению [4, 5].

Сведения о распространенности АМПП значительно варьируют в зависимости от группы выборки и метода обследования. В общей популяции при аутопсии АМПП встречается в 1% случаев, возрастая при скрининговой трансторакальной (ТТ ЭхоКГ) и чреспищеводной (ЧП ЭхоКГ) эхокардиографии до 4,9% и даже 10% [6—8].

Один из дискутабельных вопросов, влияющих на мнение о распространенности и клиническом значении АМПП, — в каком качестве рассматривать варианты АМПП с одним или несколькими небольшими дефектами, которые не соответствуют принципам эмбрионального развития овального окна и сопровождаются шунтированием крови [9]. Частота выявления таких вариантов достигает 70% всех случаев АМПП. С анатомических позиций определение АМПП и дефекта МПП диаметрально противоположные. АМПП ассоциирована с избытком ткани, а дефект — с недостатком. Наиболее адаптированным представляется мнение, согласно которому к истинной АМПП следует относить только те случаи, которые не сопровождаются фенестрацией. Остальные варианты рассматривают как сочетание АМПП с

Сведения об авторах:

Рудой Андрей Семенович — д.м.н., доц., начальник каф. военно-полевой терапии, проф.

Бова Александр Андреевич — д.м.н., проф. каф., засл. врач Республики Беларусь

Контактная информация:

Нехайчик Татьяна Аркадьевна — к.м.н., доц., проф. каф.; 220123 Республика Беларусь, Минск, пр-т Машерова, 26; тел.: 375(172)93-4863, 284-34-96; 375(29)689-1810; e-mail: netat26@mail.ru

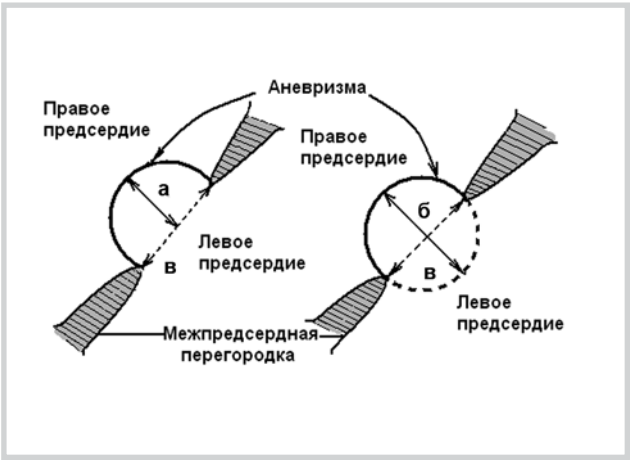

Схематичное изображение АМПП и ее основных количественных параметров.

а — величина экскурсии аневризмы в одну сторону; б— величина экскурсии в ПП и ЛП суммарно; в — длина основания аневризмы.

малыми дефектами МПП, так как в этой ситуации клиническое значение АМПП, как и при изолированном дефекте МПП, функционирующем овальном окне, определяется не только ее размерами, но и объемом сброса через фенестрации, а также гемодинамическими нарушениями, которые вызывают этот сброс.

Существенный вклад в разброс данных о распространенности АМПП внесла эволюция взглядов на количественные критерии межпредсердной аневризмы, представления о которых формировались на протяжении десятилетий. Отсутствие единого подхода привело к широкой вариабельности мнений с уменьшением специфичности диагностики АМПП при использовании более «мягких» количественных критериев, характеризующих экскурсию аневризмы и величину ее основания.

До последнего времени наиболее часто применялись предложенные M. Silver и J. Dorsey (1978 г.) [1] критерии, которые долгое время считались «золотым стандартом» диагностики АМПП — максимальная экскурсия аневризматического выпячивания в ПП или ЛП, или суммарная экскурсия — более 10 мм, длина основания — более 15 мм [10—13]. На **рисунке** представлена схема измерения количественных характеристик АМПП при ЭхоКГ.

В последующих работах основные параметры АМПП варьировали как в сторону увеличения, так и уменьшения [13—16]. В одном из последних проспективных исследований [17], в котором использовались приведенные выше критерии, экскурсия АМПП варьировала от 10 до 40 мм (среднее значение 14 мм), основания — от 15 до 30 мм (среднее 20 мм). АМПП диагностирована у 370 (2,42%) из 15 232 обследованных.

В рекомендациях 2015 г. по эхокардиографической диагностике дефекта МПП и открытого овального окна (ООО) [18] диаметр основания аневризмы не упоминается в качестве критерия. Диагностировать АМПП предложено при максимальной экскурсии части или всей МПП в сторону ЛП или ПП более 10 мм или суммарно (общий размер экскурсии в ПП и ЛП) более 15 мм. В случаях с меньшей экскурсии применяют термин «мобильная МПП» [19].

Направление и глубина движения аневризмы в периоды кардиоцикла легли в основу классификации АМПП. Первые классификации включали 3 типа межпредсердных аневризм [20]. В 1989г. R. Roudant и соавт. [21] определили первый тип аневризмы при локализации аневризматического выпячивания только в области овальной ямки, второй — в области овальной ямки с вовлечением задней части МПП, третий — с вовлечением всей МПП. Первый и второй типы ассоциированы с выбуханием аневризмы только в ПП, третий — только в ЛП. В 1991 г. A. Pearson и соавт. [10] описали дополнительный тип — 1С. В четырех случаях ТТ ЭхоКГ наблюдали преимущественное движение АМПП в ПП, но с экскурсией в ЛП в период ранней систолы или при выполнении пробы Вальсальвы. В классификации, которую широко используют в настоящее время, выделено 5 типов АМПП **(табл. 1)** [22].

В зависимости от частичного или полного вовлечения в аневризматическое выпячивание МПП предлагают также выделять локальный и генерализованный типы АМПП соответственно [17].

Визуализация АМПП хорошо обеспечивается при выполнении стандартной ЭхоКГ. Эхокардиографические сечения для визуализации АМПП при ТТ ЭхоКГ аналогичны тем, которые используют для оценки МПП: левая парастернальная позиция по короткой оси, апикальная и субкостальная четырехкамерные позиции. ЧП ЭхоКГ обладает большей чувствительностью в распознавании АМПП, а также позволяет выявить состояния, которые часто сочетаются с АМПП и не всегда хорошо визуализируются при ТТ ЭхоКГ (ООО, вторичный дефект МПП). Вместе с тем при ЧП ЭхоКГ увеличивается риск получения ложноположительных результатов диагностики АМПП, как при ТТ ЭхоКГ — ложноотрицательных.

В стандартный протокол эхокардиографического исследования целесообразно включать параметры, указанные в **табл. 2**.

АМПП может выступать в качестве изолированной внутрипредсердной аномалии и в сочетании с другими структурными аномалиями сердца. Наиболее часто АМПП встречается с внутри- и межпредсердными морфологическими аномалиями — ООО, сеть Киари, удлиненный евстахиев клапан [23—25]. При использовании только ТТ-ЭхоКГ частота выявления сочетания

Таблица 1. **Классификация аневризм межпредсердной перегородки [22]**

Тип аневризмы		Эхокардиографическая характеристика
	1R	Выбухание АММП от срединной линии предсердий в ПП в течение кардиореспираторного цикла
	2L	Выбухание АММП от срединной линии предсердий в ЛП в течение кардиореспираторного цикла
	3RL	Максимальная экскурсия АМПП к ПП с меньшей последующей экскурсией в ЛП
	4LR	Максимальная экскурсия аневризмы в сторону ЛП с последующей меньшей экскурсией в сторону ПП
	5	АМПП движется двунаправленно и на равное расстояние как в сторону ПП так и ЛП в течение кардиореспираторного цикла

АМПП и ООО снижается ввиду гиподиагностики ООО при ТТ ЭхоКГ без выполнения ЧП ЭхоКГ [26].

В литературе имеются многочисленные данные о взаимосвязи АМПП и ПМК [27—31]. Однако во Фрамингемском исследовании при использовании современных критериев ПМК эта взаимосвязь не подтверждена [32]. Тем не менее для определенных подгрупп, в частности молодых пациентов, перенесших инсульт при нормальных коронарных артериях, указанная зависимость оказалась значимой [16]. В исследовании РЕПЛИКА, в котором группу обследования также составили лица молодого возраста, получены аналогичные результаты для сочетания аневризматичной или мобильной МПП с ПМК, базальными и/или множественными ложными хордами [26].

Значение фенестрации АМПП обсуждено выше. Следует еще раз подчеркнуть, что при малых шунтирующих сбросах только ЧП ЭхоКГ с контрастированием и пробой Вальсальвы является достаточно информативной.

В большинстве случаев клинически АМПП протекает благоприятно, без гемодинамических изменений и клинической манифестации. При аускультации АМПП может быть предположена по наличию щелчков вдоль левого края грудины, аналогичных таковым при пролапсе митрального клапана. Имеются данные о связи АМПП с предсердными нарушениями ритма, изменениями зубца *P* на ЭКГ [15]. Блокада правой ножки пучка Гиса встречается в 21,9% случаев [33]. У детей с АМПП имеется предрасположенность к развитию наджелудочковых аритмий, синдрома слабости синусного узла [2].

Активно исследуется роль АМПП в развитии криптогенного инсульта [12, 34]. Связь АМПП с первичными криптогенными инсультами продемонстрировал метаанализ исследований J. Overell и соавт. [35]. Доказано существенное повышение риска развития инсультов при наличии АМПП и ООО. Причем соотношение рисков в подгрупповом анализе для лиц моложе 55 лет даже больше при изолированной АМПП — 6,14 (при 95% доверительном интервале — ДИ от 2,47 до 15,22), чем при изолированном ООО — 3,1 (при 95% ДИ от 2,29 до 4,21), увеличиваясь при сочетании АМПП и ООО до 15,59 (при 95% ДИ от 2,83 до 85,87).

По данным исследования European/PFO-ASA, включившем 581 пациента, перенесшего криптогенный инсульт, вероятность повторного инсульта при ООО составила 2,3%, при сочетании АМПП и ООО — 15,2%, несмотря на прием 300 мг аспирина [36]. В целом АМПП наряду с мобильной МПП и размерами ООО явились, по данным многофакторного анализа J. Lee и соавт. [37], независимыми предикторами повторного инсульта при ООО.

Взаимосвязь АМПП с ООО и риском развития инсульта может быть обусловлена несколькими факторами. Прежде всего при значительных размерах аневризмы и избыточных ее амплитудных характеристиках создаются предпосылки для тромбоэмболических осложнений [16]. Наличие патологически подвижной МПП также является существенным фактором риска развития ООО и парадоксальной эмболии [33]. В частности, подвижная аневризма МПП может способствовать более широкому открытию ООО и тем самым парадоксальной эмболии. Кроме того, мобильная АМПП может вести к ухудшению систолической функции ЛП и к обусловленному этим замедлению кровотока спонтанным контрастированием, что повышает риск тромбообразования в ЛП [38]. Однако чаще мобильная МПП не имеет самостоятельного значения и описывается как ассоциированное состояние при прогрессивном повышении давления в полости ЛП или ПП, при наличии сброса через нее, предсердных аритмиях.

В целом АМПП, как и ООО, может быть отнесена к факторам низкого, а при определенных условиях, к средней степени риска развития мозгового инсульта/кардиоэмболии головного мозга [39].

Связь АМПП с мигренью рассматривается только в контексте ее ассоциированности с функционирующим ООО в силу патогенетических особенностей возникновения мигрени с аурой при праволевом шунтировании (потенциальной возможностью попадания вазоактивных субстанций через межпредсердную коммуникацию в мозговой кровоток) [40].

Медикаментозная (атиагрегантная) терапия пациентам с изолированной АМПП без наличия ООО не показана. При транскатетерном закрытии ООО, сочетающегося с АМПП, отмечено значительное снижение амплитуды ее колебаний и снижение вероятности повторных эмболических эпизодов [41]. Вместе с тем АМПП ассоциирована с большей частотой резидуальных шунтов после чрескожного закрытия ООО, даже при использовании окклюдеров максимального диаметра [42].

Таблица 2. **Основные параметры эхокардиографического исследования при выявлении аневризмы МПП**

	Параметр
1.	Тип аневризмы по классификации A. Olivares-Reyes и соавт. [22]
2.	Величина аневризматического выпячивания в полость предсердия (диагностический критерий — более 10 мм)/ суммарная амплитуду экскурсии (диагности-ческий критерий — более 15 мм)
3.	Тип аневризмы в зависимости от вовлеченности в аневризматическое выпячивание МПП: локальная аневризма — частичное вовлечение МПП; генерализованная аневризма — тотальное вовлечение МПП
4.	Наличие или отсутствие шунтирующего сброса через АМПП: есть/нет В случае сброса указать: а) направление сброса (лево-правый, право-левый, смешанный); б) вид и количество шунтирующих сбросов (множественные фенестрации, единичный ДМПП, ООО); в) размер ДМПП (любой с дефектом тканей) или функционирующее ООО (от 1 до 19 мм без дефекта тканей); г) для гемодинамически значимых сбросов — транссептальный градиент, Qp/Qs, давление в легочной артерии, д) дополнительные структуры в ПП

Примечание. Qp — объемный легочный кровоток; Qs —объемный системный кровоток. По соотношению Qp/Qs определяется величина шунта (в норме Qp/Qs — около 1) [9].

Заключение

Аневризма МПП является первичной аномалией развития МПП, а при наличии фенестраций может рассматриваться как вариант межпредсердных коммуникаций наряду с ООО и ДМПП.

Инструментальная диагностика АМПП должна включать стандартную ТТ ЭхоКГ, дополненную при необходимости ЧП-ЭхоКГ. В диагностике и при определении типа аневризмы следует придерживаться современных рекомендаций, что позволит унифицировать результаты научных исследований в этой области.

Выявление АМПП подразумевает обязательный поиск прочих внутрипредсердных структурных аномалий с учетом данных о существенном повышении риска развития инсульта при сочетание АМПП с ООО. У пациентов, перенесших криптогенный инсульт, требуется целенаправленный поиск АМПП, особенно при развитии инсульта в молодом возрасте.

Последующие научные изыскания должны быть направлены на дальнейшее уточнение стратификации риска при АМПП и при ее сочетании с прочими вариантами внутрисердечных структурных аномалий, целесообразности первичной и вторичной профилактики кардиоэмболического инсульта.

Авторы заявляют об отсутствии конфликта интересов.

ЛИТЕРАТУРА/REFERENCES

1. Silver MD, Dorsey JS. Aneurysms of the septum primum in adults. *Arch Pathol Lab Med*. 1978;102:62-65.
2. Жерко О.М. *Малые аномалии сердца у детей*. Уч.-метод. пособие. Минск: БелМАПО; 2007. [Zherko OM. *Malye anomalii serdca u detej*. Uch.-metod. posobie. Minsk: BelMAPO; 2007. (In Russ.)].
3. Hara H, Virmani R, Ladich E et al. Patent Foramen Ovale: Current Pathology, Pathophysiology, and Clinical Status. *Journal of the American College of Cardiology*. 2005;46(9):1768-1776. https://doi.org/10.1016/j.jacc.2005.08.038
4. Franke A, Kuhl HP, Rulands D Jansen C, Erena C, Grabitz RG, Däbritz S, Messmer BJ, Flachskampf FA, Hanrath P. Quantitative analisis of the morphology of secundum-type atrial septal defect and their dynamic change using transesophageal three-dimensional echocardiography. *Circulation*. 1997;96(9):323-327.
5. Maeno Y. Dynamic morphology of the secundum atrial septal defect evaluated by three dimensional transoesophageal echocardiography. *Heart*. 2000;83(6):673-677. https://doi.org/10.1136/heart.83.6.673
6. Burger A, Sherman H, Charlamb M. Low incidence of embolic strokes with atrial septal aneurysms: A prospective, long-term study. *American Heart Journal*. 2000;139(1):149-152. https://doi.org/10.1016/s0002-8703(00)90322-3
7. Рыбакова М.К., Алехин М.Н., Митьков В.В. *Практическое руководство по ультразвуковой диагностике. Эхокардиография*. Изд. 2-е, испр. и доп. М.: Издательский дом Видар-М; 2008. [Rybakova MK, Alehin MN, Mit'kov VV. *Prakticheskoe rukovodstvo po ul'trazvukovoj diagnostike. Jehokardiografija*. Izd. 2-e, ispr. i dop. M.: Izdatel'skij dom Vidar-M; 2008. (In Russ.)].
8. Кужель Д.А., Матюшин Г.В., Савченко Е.А. Вопросы диагностики открытого овального окна. *Сибирское медицинское обозрение*. 2014;1:70-75. [Kuzhel DA, Matyushin GV, Savchenko EA. Problems of diagnosis PFO. *Cibirskoe meditsinskoe obozrenie*. 2014;1:70-75. (In Russ.)].
9. Шарыкин А.С. Открытое овальное окно — малая аномалия сердца или порок? *Педиатрия*. 2013;1:24-27. [Sharykin AS. Patent foramen ovale — small abnormality or heart defect? *Pediatriya*. 2013;1:24-27. (In Russ.)].
10. Pearson A, Nagelhout D, Castello R, Gomez C, Labovitz A. Atrial septal aneurysm and stroke: A transesophageal echocardiographic study. *Journal of the American College of Cardiology*. 1991;18(5):1223-1229. https://doi.org/10.1016/0735-1097(91)90539-l
11. Mugge A, Daniel W, Angermann C et al. Atrial Septal Aneurysm in Adult Patients: A Multicenter Study Using Transthoracic and Transesophageal Echocardiography. *Circulation*. 1995;91(11): 2785-2792. https://doi.org/10.1161/01.cir.91.11.2785
12. Ghosh S, Ghosh A, Ghosh S. Patent foramen ovale and atrial septal aneurysm in cryptogenic stroke. *Postgraduate Medical Journal*. 2007;83(977):173-177. https://doi.org/10.1136/pgmj.2006.051094
13. Agmon Y, Khandheria B, Meissner I et al. Frequency of Atrial Septal Aneurysms in Patients With Cerebral Ischemic Events. *Circulation*. 1999;99(15):1942-1944. https://doi.org/10.1161/01.cir.99.15.1942
14. Gallet B, Malergue M, Adams C et al. Atrial septal aneurysm — a potential cause of systemic embolism. An echocardiographic study. *Heart*. 1985;53(3):292-297. https://doi.org/10.1136/hrt.53.3.292
15. Janion M, Kurzawski J, Sielski J, Ciuraszkiewicz K, Sadowski M, Radomska E. Dispersion of P wave duration and P wave vector in patients with atrial septal aneurysm. *Europace*. 2007;9(7):471-474. https://doi.org/10.1093/europace/eum089
16. Mattioli A, Bonetti L, Aquilina M, Oldani A, Longhini C, Mattioli G. Association between Atrial Septal Aneurysm and Patent Foramen ovale in Young Patients with Recent Stroke and Normal Carotid Arteries. *Cerebrovasc Dis*. 2003;15(1-2):4-10. https://doi.org/10.1159/000067114
17. Jatav R, Kumbhare M, Surender T, Rachan C, Krishna T. Atrial septal aneurysm in adult patients: spectrum of clinical, echocardiographic presentation and to propose a new classification on the basis of trans-thoracic-two-dimensional echocardiography. *Int J Res Med Sci*. 2014;2(2):708. https://doi.org/10.5455/2320-6012.ijrms20140564
18. Silvestry F, Cohen M, Armsby L et al. Guidelines for the Echocardiographic Assessment of Atrial Septal Defect and Patent Foramen Ovale: From the American Society of Echocardiography and Society for Cardiac Angiography and Interventions. *Journal of the American Society of Echocardiography*. 2015;28(8):910-958. https://doi.org/10.1016/j.echo.2015.05.015
19. Garg R, Khaja A, Madsen R, Alpert M, Tejwani L, Aggarwal K. Observer Variation in the Echocardiographic Measurement of Maximum Atrial Septal Excursion: A Comparison of M-Mode with Two-Dimensional or Transesophageal Echocardiography. *Echocardiography*. 2009;26(10):1122-1126. https://doi.org/10.1111/j.1540-8175.2009.00964.x
20. Longhini C, Brunazzi M, Musacci G et al. Atrial septal aneurysm: Echopolycardiographic study. *The American Journal of Cardiology*. 1985;56(10):653-656. https://doi.org/10.1016/0002-9149(85)91029-x
21. Roudant R, Gosse R, Chague E, Dehant P, Choussat A, Dallochio M. Clinical and Echocardiographic Features of the Aneurysm of the Atrial Septum in Infants and Adults: Experience With 44 Cases. *Echocardiography*. 1989;6(4):357-363. https://doi.org/10.1111/j.1540-8175.1989.tb00316.x
22. Olivares-Reyes A, Chan S, Lazar E, Bandlamudi K, Narla V, Ong K. Atrial septal aneurysm: A new classification in two hundred five adults. *Journal of the American Society of Echocardiography*. 1997;10(6):644-656. https://doi.org/10.1016/s0894-7317(97)70027-0
23. Rahimtoola S. Foreword. *Current Problems in Cardiology*. 2009;34(10):481. https://doi.org/10.1016/j.cpcardiol.2009.06.002
24. Seiler C. How should we assess patent foramen ovale? *Heart*. 2004;90(11):1245-1247. https://doi.org/10.1136/hrt.2003.031500
25. Sommer R, Hijazi Z, Rhodes J. Pathophysiology of Congenital Heart Disease in the Adult: Part I: Shunt Lesions. *Circulation*. 2008;117(8):1090-1099. https://doi.org/10.1161/circulationaha.107.714402
26. Земцовский Э.В., Малев Э.Г. *Малые аномалии сердца и диспластические фенотипы*. СПб.: Изд-во «ИВЭСЭП»; 2012. [Zemtsovskii EV, Malev EG. *Malye anomalii serdtsa i displasticheskie fenotipy*. SPb.: Izd-vo «IVESEP»; 2012. (In Russ.)].
27. Roberts W. Aneurysm (redundancy) of the atrial septum (fossa ovale membrane) and prolapse (redundancy) of the mitral valve. *The American Journal of Cardiology*. 1984;54(8):1153-1154. https://doi.org/10.1016/s0002-9149(84)80172-1
28. Iliceto S, Papa A, Sorino M, Rizzon P. Combined atrial septal aneurysm and mitral valve prolapse: Detection by two-dimensional echocardiography. *The American Journal of Cardiology*. 1984;54(8):1151-1153. https://doi.org/10.1016/s0002-9149(84)80171-x
29. Abinader E, Rokey R, Goldhammer E, Kuo L, Said E. Prevalence of atrial septal aneurysm in patients with mitral valve prolapse. *The American Journal of Cardiology*. 1988;62(16):1139-1140. https://doi.org/10.1016/0002-9149(88)90569-3

30. Rahko P, Xu Q. Increased prevalence of atrial septal aneurysm in mitral valve prolapse. *The American Journal of Cardiology*. 1990;66(2):235-237. https://doi.org/10.1016/0002-9149(90)90599-v

31. Mastrorberto P, Chello M, Zofrea S, Zucco D, Borrello G, Marchese AR. Combined mitral valve prolapse and atrial septal aneurysm. A cause for embolic events. *J Cardiovasc Surg*. 1994;35(6):507-509.

32. Freed L, Levy D, Levine R et al. Mitral valve prolapse and atrial septal aneurysm: an evaluation in the framingham heart study. *The American Journal of Cardiology*. 2002;89(11):1326-1329. https://doi.org/10.1016/s0002-9149(02)02340-8

33. Bakalli A, Kamberi L, Pllana E, Gashi A. Atrial septal aneurysm associated with additional cardiovascular comorbidities in two middle age female patients with ECG signs of right bundle branch block: two case reports. *Cases J*. 2008;1(1):51. https://doi.org/10.1186/1757-1626-1-51

34. Burger A, Sherman H, Charlamb M. Low incidence of embolic strokes with atrial septal aneurysms: A prospective, long-term study. *American Heart Journal*. 2000;139(1):149-152. https://doi.org/10.1016/s0002-8703(00)90322-3

35. Overell J, Bone I, Lees K. Interatrial septal abnormalities and stroke: A meta-analysis of case-control studies. *Neurology*. 2000;55(8):1172-1179. https://doi.org/10.1212/wnl.55.8.1172

36. Mas J, Arquizan C, Lamy C et al. Recurrent Cerebrovascular Events Associated with Patent Foramen Ovale, Atrial Septal Aneurysm, or Both. *New England Journal of Medicine*. 2001;345(24):1740-1746. https://doi.org/10.1056/nejmoa011503

37. Lee J, Song J, Song J et al. Association Between Anatomic Features of Atrial Septal Abnormalities Obtained by Omni-Plane Transesophageal Echocardiography and Stroke Recurrence in Cryptogenic Stroke Patients with Patent Foramen Ovale. *The American Journal of Cardiology*. 2010;106(1):129-134. https://doi.org/10.1016/j.amjcard.2010.02.025

38. Rigatelli G, Dell'Avvocata F, Braggion G, Giordan M, Chinaglia M, Cardaioli P. Persistent venous valves correlate with increased shunt and multiple preceding cryptogenic embolic events in patients with patent foramen ovale: An intracardiac echocardiographic study. *Cathet Cardiovasc Intervent*. 2008;72(7):973-976. https://doi.org/10.1002/ccd.21761

39. Finsterer J. Management of cryptogenic stroke. *Acta Neurol Belg*. 2010;110(2):135-147.

40. Caputi L, Usai S, Carriero M et al. Microembolic Air Load During Contrast-Transcranial Doppler: A Trigger for Migraine With Aura? *Headache: The Journal of Head and Face Pain*. 2010;50(8):1320-1327. https://doi.org/10.1111/j.1526-4610.2010.01621.x

41. Wahl A, Meier B, Schwerzmann M et al. Transcatheter treatment of atrial septal aneurysm associated with patent foramen ovale for prevention of recurrent paradoxical embolism in high-risk patients. *Journal of the American College of Cardiology*. 2005;45(3):377-380. https://doi.org/10.1016/j.jacc.2004.10.043

42. Greutmann M, Greutmann-Yantiri M, Kretschmar O et al. Percutaneous PFO Closure with Amplatzer PFO Occluder: Predictors of Residual Shunts at 6 Months Follow-up. *Congenital Heart Disease*. 2009;4(4):252-257. https://doi.org/10.1111/j.1747-0803.2009.00302.x

Поступила 31.08.16