https://doi.org/10.17116/terarkh2017899100-103

© Коллектив авторов, 2017

Пациент с тяжелым течением идиопатической легочной артериальной гипертензии: есть ли выход?

Н.А. ЦАРЕВА, С.Н. АВДЕЕВ, Г.В. НЕКЛЮДОВА

ФГБУ «НИИ пульмонологии» ФМБА России, Москва, Россия

Аннотация

В статье рассматривается клинический пример современной терапии идиопатической легочной артериальной гипертензии у пациентки с клиническим ухудшением течения заболевания. Показана тактика замены одного препарата (бозентан) другим (мацитентан) в рамках одной группы патогенетической терапии (антагонисты рецепторов эндотелина). Представлена последняя классификация легочной гипертензии (Ницца, 2013 г.) Обсуждаются вопросы современной стратегии патогенетической терапии легочной гипертензии.

Ключевые слова: идиопатическая легочная артериальная гипертензия, комбинированная терапия, риоцигуат, бозентан, мацитентан.

A patient with severe idiopathic pulmonary arterial hypertension: Is there a way out?

N.A. TSAREVA, S.N. AVDEEV, G.V. NEKLYUDOVA

Research Institute of Pulmonology, Federal Biomedical Agency of Russia, Moscow, Russia

The paper considers a clinical example of current therapy for idiopathic pulmonary arterial hypertension in a female patient with its clinical deterioration. It shows the tactics of switching from one drug (bosentan) to others (macitentan) within in the same pathogenetic therapy group (endothelin receptor antagonists). The latest pulmonary hypertension classification (Nice, 2013) is presented. The current strategies of pathogenetic therapy for pulmonary hypertension are discussed.

Key words: idiopathic pulmonary arterial hypertension, combined therapy, riociguat, bosentan, macitentan.

АлАТ — аланинаминотрансфераза
АсАТ — аспартатаминотрансфераза
ДЗЛА — давление заклинивания легочной артерии
ИЛАГ — идиопатическая легочная артериальная гипертензия
ЛАГ — легочная артериальная гипертензия
ЛГ — легочная гипертензия
ЛСС — легочное сосудистое сопротивление
рГЦ — растворимая гуанилатциклаза
СИ — сердечный индекс
срДЛА — среднее давление в легочной артерии
ЭТ — эндотелин

Легочная гипертензия (ЛГ) — синдром, объединяющий состояния разнообразной этиологии и патогенеза, характеризующийся стойким повышением легочного сосудистого сопротивления (ЛСС), приводящим к прогрессивному нарастанию правожелудочковой недостаточности и как следствие смерти пациентов [1—5]. Гемодинамически ЛГ определяется как среднее давление в легочной артерии (срДЛА) выше 25 мм рт.ст. в покое [1, 6]. Однако легочная артериальная гипертензия (ЛАГ) — более узкое понятие, для определения которого требуется ряд дополнительных показателей, таких как сердечный выброс, давление заклинивания легочной артерии (ДЗЛА) и ЛСС [7, 8].

Клиническая классификация предполагает выделение 5 типов ЛГ в зависимости от причин ее возникновения и патофизиологических звеньев развития [6, 9, 10]. В большинстве случаев наблюдается ЛАГ. Она может быть идиопатической (ИЛАГ) или ассоциироваться с другими патологическими процессами. Ассоциированными с ЛГ заболеваниями могут быть болезни соединительной ткани (системная склеродермия, системная красная волчанка) [8], врожденные пороки сердца, портальная гипертензия, ЛГ, инициированная вирусом иммунодефицита человека (ВИЧ) и приемом некоторых лекарственных средств. К этому типу относят персистирующую ЛГ новорожденных и редко встречающиеся виды ЛГ, такие как вено-окклюзионная болезнь легких и легочный капиллярный гемангиоматоз [10].

К другим типам относят ЛГ, ассоциированную с патологией левых отделов сердца, паренхиматозными заболеваниями легких, а также ЛГ вследствие тромбоэмболии сосудов малого круга кровообращения [11].

ЛАГ считается редким заболеванием, распространенность которого, по данным разных авторов, варьирует от

Сведения об авторах

Авдеев Сергей Николаевич — д.м.н., проф., чл.-корр. РАН, зам. дир. по научной работе

Неклюдова Галина Васильевна — д.м.н., в.н.с. лаб. функциональных методов исследования

Контактная информация:

Царева Наталья Анатольевна — к.м.н., зав. лаб. интенсивной пульмонологии и дыхательной недостаточности ФГБУ «НИИ пульмонологии», доц. каф. пульмонологии ФДПО РНИМУ им. Н.И. Пирогова; 105077 Россия, Москва, ул. 11-я Парковая, 32, ГКБ №57; тел.: +7(495)465-7415; e-mail: n_tsareva@mail.ru

15—20 до 52 на 1 млн населения [12, 13]. ЛАГ характеризуется одышкой при физической нагрузке, ограничением физической работоспособности, развитием отеков, обмороками, сопровождается развитием прогрессирующей правожелудочковой сердечной недостаточности и риском преждевременной смерти [13, 14].

Несмотря на появление ряда международных и отечественных рекомендаций, а также определенных успехов в медикаментозной терапии, долгосрочный прогноз у пациентов с ЛАГ остается неблагоприятным. Согласно данным, полученным на основе крупных национальных регистров ЛАГ, летальность больных с ИЛАГ и семейной/наследственной ЛАГ составляет около 15% [14, 15], а у пациентов с ЛАГ, ассоциированной с системными заболеваниями соединительной ткани, достигает 30% [14—16].

В последние годы появились принципиально новые подходы к терапии ЛГ, однако поддерживающее лечение по-прежнему широко применяется. Речь идет о пероральных антикоагулянтах, антагонистах кальция (группы дилтиазема и нифедипина), диуретиках, кислороде, дигоксине и другой вспомогательной терапии [14]. Общие рекомендации для пациентов с ЛАГ сводятся к постоянному и аккуратному приему фармакологических препаратов и стремлению к такому образу жизни, который минимизировал бы прогрессирование болезни и снижал смертность [5, 6]. Поскольку чаще ЛАГ болеют женщины детородного возраста, то необходимо настоятельно рекомендовать им избегать беременностей, так как смертность при беременности у пациенток с ИЛАГ составляет 30—56% [16]. Пациенты должны быть настроены на сохранение удовлетворительной физической активности, чтобы избежать полной детренированности, однако стоит предостеречь их от чрезмерных усилий во время возникновения выраженной одышки, болей в грудной клетке или синкопе.

В настоящее время в России доступно несколько вариантов лекарственной терапии ЛГ, причем все они осуществляются при помощи оригинальных лекарственных средств из большинства известных классов патогенетического лечения ЛАГ: антагонисты рецепторов эндотелина (ЭТ) (бозентан, амбризентан, мацитентан), аналоги простациклина (илопрост), стимуляторы растворимой гуанилатциклазы — рГЦ (риоцигуат), ингибиторы фосфодиэстеразы 5-го типа (силденафил).

Однако, несмотря на высокую эффективность современной терапии ЛАГ, в ряде случаев монотерапия не приводит к улучшению состояния пациентов и через определенное время наблюдается вновь ухудшение течения ЛАГ. В такой ситуации требуется эскалация лекарственной терапии, а именно — комбинация препаратов из различных групп. Более того, нередко требуется смена лекарственных препаратов внутри одной группы специфической для ЛАГ терапии, а иногда и замена одной группы на другую. В настоящей статье представлен клинический случай успешного использования последовательной комбинированной терапии, замены препаратов внутри одной группы у пациентки с тяжелым прогрессирующим течением ИЛАГ.

Описание клинического случая

Больная *К.*, 69 лет, обратилась в экспертный центр ЛАГ с жалобами на одышку в покое, усиливающуюся при незначительной физической нагрузке (4 балла по шкале mMRC), эпизоды сердцебиений, головокружения, отеки голеней и стоп, увеличение в объеме живота.

Больная по профессии медицинская сестра, никогда не курила, не употребляла алкоголь и наркотики. Из перенесенных заболеваний известно только о ежегодных эпизодах острых респираторных заболеваний, наличии варикозной болезни нижних конечностей.

Из анамнеза известно, что диагноз ИЛАГ установлен в экспертном центре в 2005 г. после выполнения комплекса специализированных исследований, включая катетеризацию легочной артерии (срДЛА 64 мм рт.ст., ДЗЛА 11 мм рт.ст., ЛСС 654 дин·с·см$^{-5}$, сердечный индекс — СИ 3,2 л/мин/м^2, насыщение кислородом венозной крови SvO_2 67%, тест на вазореактивность положительный). Назначена терапия блокатором кальциевых каналов (амлодипином в дозе 10 мг/сут). На фоне терапии состояние больной сохранялось относительно стабильным. В 2009 г. отмечалось клиническое ухудшение течения заболевания, по данным катетеризации правых отделов сердца (срДЛА 70 мм рт.ст., ДЗЛА 8 мм рт.ст., ЛСС 723 дин·с·см$^{-5}$, СИ 2,2 л/мин/м^2, SpO_2 64%, тест на вазореактивность отрицательный). С учетом полученных данных начата специфическая для ЛАГ терапия бозентаном 62,5 мг 2 раза в сутки с последующим увеличением дозы до 125 мкг 2 раза в сутки и верошпироном 50 мг/сут с положительным эффектом. В сентябре 2014 г. у больной вновь зарегистрировано клиническое ухудшение течения заболевания (выраженная одышка, усиливающаяся при физических нагрузках, тахиаритмия, отеки голеней и стоп, асцит). К терапии добавлен риоцигуат 1 мг 3 раза в сутки. В июле 2016 г. отмечено клиническое ухудшение, в связи с чем больная госпитализирована в экспертный центр ЛАГ.

При осмотре: пациентка в ясном сознании, состояние тяжелое, положение ортопноэ, выраженные отеки стоп и голеней, асцит. Границы легких перкуторно не изменены, при аускультации по всей поверхности выслушивалось жесткое дыхание, хрипов нет, частота дыхания 26 в 1 мин.

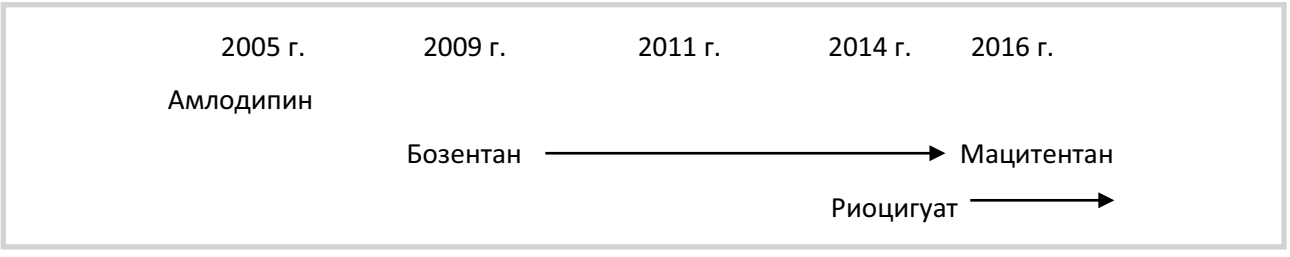

Тактика специфической для ЛАГ терапии.

Динамика клинико-лабораторных показателей больной *К.*, 69 лет

Показатель	2005 г.	2009 г.	2014 г.	2016 г. (июль)	2016 г. (октябрь)
срДЛА, мм рт.ст.	64	70	75	89	76
ЛСС, дин·с·см$^{-5}$	654	723	847	1200	980
ФК	II	II	IV	IV	III
Признаки недостаточности правого желудочка	—	+	+++	+++	++
Мозговой натрийуретический пептид, нг/л	105	264	345	402	311
АлАТ, ммоль/л	23	18	37	89	55
АсАТ, ммоль/л	31	25	58	94	62

Насыщение артериальной крови кислородом по данным пульс-оксиметрии (SpO_2) в покое 95%. Границы сердца расширены вправо, выслушивался систолический шум над трикуспидальным клапаном и акцент II тона над легочной артерией, пульс 210 ударов в 1 мин, артериальное давление 90/60 мм рт.ст.

Исследование функции внешнего дыхания выявило выраженные изменения диффузионной способности легких (32% от должных величин). Газовый состав артериальной крови (днем, дыхание атмосферным воздухом): p_aO_2 74 мм рт.ст., p_aCO_2 37 мм рт.ст., pH 7,45, HCO_3 23 ммоль/л, SaO_2 96%. По данным лабораторных анализов выявлены изменения концентрации гемоглобина в крови (168 г/л), а также увеличение активности печеночных трансаминаз: аланинаминотрансфераза (АлАТ) 89 ммоль/л, аспартатаминотрансфераза (АсАТ) 94 ммоль/л.

Катетеризация правых отделов сердца выявила прогрессирование ЛГ, срДЛА 89 мм рт.ст., ЛСС 1200 дин·с·см$^{-5}$, ДЗЛА 8 мм рт.ст., СИ 2,1 л/мин/м^2, SpO_2 61%.

С учетом наличия несомненных признаков тяжелого клинического ухудшения течения заболевания, развития признаков гепатотоксичности принято решение о замене лекарственных препаратов (бозентана на мацитентан в дозе 10 мг 1 раз в сутки). Таким образом, с июля 2016 г. пациентка получает последовательную двойную комбинированную специфическую для ЛАГ терапию **(см. рисунок)** (мацитентан 10 мг/сут, риоцигуат 3 мг/сут) и поддерживающем лечении (спиронолактон 100 мг/сут).

На фоне лечения отмечено улучшение состояния пациентки: снижение срДЛА и ЛСС **(см. таблицу)**. Положительные изменения параметров гемодинамики сопровождались улучшением клинической картины: снижением одышки в покое и при физических нагрузках, уменьшением класса ЛАГ с IV на III, исчезновением асцита.

В последнее десятилетие особый интерес специалистов в области ЛГ представляет именно комбинированная терапия, поскольку порой только использование 2 или 3 специфических для ЛАГ препаратов позволяет добиться желаемого клинического результата. Это объясняется тем, что, используя тактику комбинаций, возможно влиять одновременно на различные пути патогенеза ЛАГ. В настоящий момент накоплен опыт, убедительно доказывающий несомненный эффект от комбинированной терапии [17—23].

Последовательная комбинация антагонистов рецепторов ЭТ со стимуляторами рГЦ в последнее время представляется наиболее перспективной. В связи с этим особый интерес представляют исследования, посвященные инновационному действию препарата риоцигуат [24—29]. Уникальность данного лекарственного средства состоит в том, что он не только повышает чувствительность рГЦ к эндогенному NO, стабилизируя тем самым соединение NO—рГЦ, но и напрямую стимулирует рГЦ за счет другого центра связывания, независимо от NO. Таким образом, риоцигуат восстанавливает метаболический путь NO—рГЦ—цГМФ и вызывает увеличение продукции цГМФ, тем самым вызывая релаксацию гладких мышечных сосудов малого круга кровообращения [25].

Помимо эффективности современной специфической для ЛАГ терапии у пациентов со злокачественным прогрессирующим тяжелым течением ЛАГ крайне актуальна проблема развития нежелательных эффектов лечения, особенно в случаях комбинированной терапии. В представленном нами примере мы видим развитие у больной гепатотоксического действия бозентана (клинически значимое повышение активности печеночных трансаминаз). Данный факт явился причиной пересмотра схемы терапии и замены бозетана новым антагонистом рецепторов ЭТ. Такое решение продиктовано результатами крупного исследования SERAPHIN, убедительно продемонстрировавшего высокую эффективность, хорошую переносимость и безопасность препарата мацитентан [17, 30]. Мацитентан — новый антагонист рецепторов ЭТ, пиримидин-пропилсульфамид, обладает ингибирующей активностью обоих рецепторов к ЭТ. Препарат обладает оптимизированными физико-химическими свойствами для улучшения проникновения в ткани, что приводит к продолжительному связыванию рецептора и устойчивой фармакологической активности. Мацитентан не взаимодействует с переносчиками солей желчных кислот (BSEP и NTCP), что приводит к повышению безопасности для печени, у него нет связи с полипептидным переносчиком органических анионов печени, что ведет к уменьшению возможности лекарственного взаимодействия. Поэтому, учитывая эти данные, мацитентан можно рассматривать как препарат выбора из класса антагонистов рецепторов ЭТ в плане безопасности для печени. Более того, получены результаты, демонстрирующие положительное влияние мацитентана на прогноз у пациентов с ЛАГ, а именно комбинированные показатели заболеваемости и смертности [30], что особенно важно в плане долгосрочной терапии.

Таким образом, представленный нами клинический случай продемонстрировал, что при прогрессировании ЛАГ у тяжелых пациентов с ФК IV на современном этапе возможно применение новейшей комбинированной специфической для ЛАГ терапии в целях достижения максимального эффекта и минимизации нежелательных явлений.

Авторы заявляют об отсутствии конфликта интересов.

ЛИТЕРАТУРА/REFERENCES

1. Humbert M, Souza R, Galie N, McLaughlin V, Simonneau G, Rubin L. Pulmonary arterial hypertension: bridging the present to the future. *Eur Respir Rev*. 2012;21:126,267-270.
2. Galie N, Rubin LJ et al. Pulmonary Arterial Hypertension: epidemiology, pathobiology, assessment, and therapy. *J Am Coll Cardiology*. 2004;12:5S-12S.
3. Barst RJ, McGoon M, Torbicki A et al. Diagnosis and differential assessment of pulmonary artrerial hypertension. *J Am Coll Cardiol.* 2004;43(Suppl.12):40S-47S.
4. McLaughlin VV, McGoon MD. Pulmonary arterial hypertension. *Circulation*. 2006;114:1417-1431.
5. Galie N, Hoeper MM, Humbert M et al. Guidelines for the diagnosis and treatment of pulmonary hypertension. *Eur Respir J*. 2009;34:1219-1263.
6. Galie N, Hoeper M, Torbicki A, Vachiery JL et al. Guidelines for the diagnosis and treatment of pulmonary hypertension: the Task Force for the Diagnosis and Treatment of Pulmonary Hypertension of the European Society of Cardiology (ESC) and the European Respiratory Society (ERS), endorsed by the International Society of Heart and Lung Transplantation (ISHLT). *Eur Heart J*. 2009;30:2493-2537.
7. Kovacs G, Avian A, Olschewski A, Olschewski H. Zero reference level for right heart catheterization. *Eur Respir J*. 2013;42:1586-1594.
8. Hoeper MM, Huscher D, Ghofrani HA et al. Elderly patients diagnosed with idiopathic pulmonary arterial hypertension: results from the COMPERA registry. *Int J Cardiol*. 2013;168:871-880.
9. Fishman AP, McGoon MD, Chazova IE, Fedullo PF, Kneussel M, Peacock AJ et al. Diagnosis and assessment of pulmonary hypertension. In: Rich S, editor. *Primary pulmonary hypertension: executive summary from the world 1998*. Accessed March 4, 2002.
10. The Task Force on Diagnosis and Treatment of Pulmonary Arterial Hypertension of the European Society of Cardiology. Guidelines on diagnosis and treatment of pulmonary arterial hypertension. *Europ Heart J*. 2004;25:2243-2278.
11. McLaughlin VV, Archer SL, Badesch DB et al. ACCF/AHA 2009 expert consensus document on pulmonary hypertension: a report of the American College of Cardiology Foundation Task Force on Expert Consensus Documents and the American Heart Association: developed in collaboration with the American College of Chest Physicians, American Thoracic Society, Inc., and the Pulmonary Hypertension Association. *Circulation*. 2009;119:2250-229.
12. Humbert M, Sitbon O, Yaici A et al. Survival in incident and prevalent cohort of patients with pulmonary arterial hypertension. *Eur Respir J*. 2010;36:549-555.
13. Nickel N, Golpon H, Greer M et al. The prognostic impact of follow-up assessments in patients with idiopathic pulmonary arterial hypertension. *Eur Respir J*. 2012;39:589-596.
14. Galie N, Humbert M, Vachiery JL et al. 2015 ECS/ERS Guidelines for the diagnosis and treatment of pulmonary hypertension. *Eur Heart J*. 2016;37:67-119.
15. Benza RL, Miller DP, Gomberg-Maitland M et al. Predicting survival in pulmonary arterial hypertension: insights from the Registry to Evaluate Early and Long-Term Pulmonary Arterial Hypertension Disease Management (REVEAL). *Circulation*. 2010; 122:164-172.
16. Simonneau G, Gatzolis G, Adatia I, et al. Updated clinical classification of pulmonary hypertension. *J Am Coll Cardiol*. 2013;62(25,Suppl):D35-41.
17. Galie N, Manes A. New treatment strategies for pulmonary arterial hypertension: hopes or hypes? *J Am Coll Cardiol*. 2013;62:1101-1102.
18. Galie N, Manes A, Negro L et al. A meta-analysis of randomized controlled trials in pulmonary arterial hypertension. *Eur Heart J*. 2009;30:2493-537.
19. Simonneau G, Galie N, Hoeper MM et al. An interim analysis of long-term outcome in patients treated with bosentan in the double-blind or open-label extension of the EARLY trial. *Am J Respir Crit Care Med*. 2011;183:A5886. McLaughlin VV, Oudiz RJ, Frost A et al. Randomized study of adding inhaled iloprost to existing bosentan in pulmonary arterial hypertension. *Am J Respir Crit Care Med*. 2006;174:1257-1263.
20. McLaughlin VV, Oudiz RJ, Frost A et al. Randomized study of adding inhaled iloprost to existing bosentan in pulmonary arterial hypertension. *Am J Respir Crit Care Med*. 2006;174:1257-1263.
21. Ghofrani HA, Rose F, Schermuly RT et al. Oral sildenafil as long-term adjunct therapy to inhaled iloprost in severe pulmonary arterial hypertension. *J Am Coll Cardiol*. 2003;42:158.
22. Michelakis E, Tymchak W, Lien D et al. Oral sildenafil is an effective and specific pulmonary vasodilator in patients with pulmonary arterial hypertension: comparison with inhaled nitric oxide. *Circulation*. 2002;105:2398.
23. Gruenig N et al. Combination treatment of pulmonary arterial hypertension with bosentan and sildenafil. *Clin Pharmacology*. 2009;49:1343-1352.
24. Царева Н.А., Авдеев С.Н., Неклюдова Г.В. Последовательная комбинированная терапия у больной идиопатической легочной артериальной гипертензией. *Кардиология*. 2016;56:3. [Tsareva N, Avdeev S, Nekludova G. Sequential combination therapy for patient with idiopathic pulmonary arterial hypertension (clinical case). *Cardiology*. 2016;56:3. (In Russ.)].
25. Evgenov OV, Pacher P, Schmidt PM et al. NO-independent stimulators and activators of soluble guanylate cyclase: discovery and therapeutic potential. *Nat Rev Drug Discov*. 2006;5:755-768.
26. Schermuly RT, Stasch JP, Pullamsetti SS et al. Expression and function of soluble guanylate cyclase in pulmonary arterial hypertension. *Eur Respir J*. 2008;32:881-891.
27. Stasch JP, Evgenov OV. Soluble guanylate cyclase stimulators in pulmonary hypertension. *Handb Exp Pharmacol*. 2013;218:279-313.
28. Ghofrani HA, Grimminger F. Soluble guanylate cyclase stimulation: an emerging option in pulmonary hypertension therapy. *Eur Respir Rev.* 2009;18:35-41.
29. Ghofrani HA, Galie N, Grimminger F et al. Riociguat for the treatment of pulmonary arterial hypertension. *N Engl J Med*. 2013;369:330-340.
30. Pulido T, Adzerikho I, Channick RN et al. Macitentan and morbidity and mortality in pulmonary arterial hypertension. *N Engl J Med.* 2013;369:809-818.

Поступила 19.05.17