https://doi.org/10.17116/terarkh201789993-99

© Коллектив авторов, 2017

Хроническая тромбоэмболическая легочная гипертензия, сформировавшаяся у больной системной красной волчанкой с вторичным антифосфолипидным синдромом

Г.А. МОВСИСЯН[1], Т.В. МАРТЫНЮК[1], К.В. МЕРШИН[1], Н.М. ДАНИЛОВ[1], М.А. САТЫБАЛДЫЕВА[2], Т.М. РЕШЕТНЯК[2], Р.С. АКЧУРИН[1], Е.Л. НАСОНОВ[2], И.Е. ЧАЗОВА[1]

[1]ФГБУ «Российский кардиологический научно-производственный комплекс» Минздрава России, Москва, Россия; [2]ФГБУ «НИИР им. В.А. Насоновой», Москва, Россия

Аннотация

Хроническая тромбоэмболическая легочная гипертензия (ХТЭЛГ) — одна из потенциально излечимых форм легочной гипертензии, при которой «золотым стандартом» терапии является операция легочной тромбэндартерэктомии. Однако в последнее десятилетие большое внимание уделяется комбинированному терапевтическому подходу, включающему как медикаментозную терапию и хирургическое лечение, так и применение эндоваскулярных технологий. Данный клинический случай демонстрирует трудности диагностики ХТЭЛГ и возможности применения комплексного подхода к терапии заболевания с обязательной оценкой хирургического лечения и медикаментозной терапии в предоперационном периоде с целью улучшения состояния и подготовки к хирургическому вмешательству.

Ключевые слова: хроническая тромбоэмболическая легочная гипертензия, системная красная волчанка, специфическая терапия.

Chronic thromboembolic pulmonary hypertension developed in a female patient with lupus erythematosus and secondary antiphospholipid syndrome

G.A. MOVSISYAN[1], T.V. MARTYNYUK[1], K.V. MERSHIN[1], N.M. DANILOV[1], M.A. SATYBALDYEVA[2], T.M. RESHETNYAK[2], R.S. AKCHURIN[1], E.L. NASONOV[2], I.Ye. CHAZOVA[1]

[1]Russian Cardiology Research and Production Complex, Ministry of Health of Russia, Moscow, Russia; [2]V.A. Nasonova Research Institute of Rheumatology, Moscow, Russia

Chronic thromboembolic pulmonary hypertension (CTEPH) is one of the potentially curable forms of pulmonary hypertension, in which pulmonary thromboendarterectomy is the gold standard treatment. However, over the last decade, great attention has been given to a combined therapeutic approach including both drug therapy and surgical treatment and the application of endovascular technologies. This clinical case demonstrates the diagnostic difficulties of CTEPH and the opportunities of a comprehensive approach to therapy for the disease with mandatory assessment of preoperative surgical and medical treatment in order to improve the patient status and to prepare for surgery.

Keywords: chronic thromboembolic pulmonary hypertension, systemic lupus erythematosus, specific therapy.

АНФ — антинуклеарный фактор
АПГ — ангиопульмонография
АФС — антифосфолипидный синдром
БАЛА — баллонная ангиопластика легочных артерий
КПОС — катетеризация правых отделов сердца
ЛАГ — легочная артериальная гипертензия
ЛА—легочная артерия
ЛГ — легочная гипертензия
ЛСС — легочное сосудистое сопротивление
МНО — международное нормализованное отношение
МСКТ — мультиспиральная компьютерная томография
ПЖ — правый желудочек
ПЗР — переднезадний размер
ПП — правое предсердие
РОГК — рентгенография органов грудной клетки
СВ — сердечный выброс
СДЛА— систолическое давление в ЛА
СКВ — системная красная волчанка
срДЛА — среднее давление в ЛА
ТШХ — тест с 6-минутной ходьбой
ТЭЛА — тромбоэмболия ЛА
ТЭЭ — тромбэндартерэктомия
ФК — функциональный класс
ХТЭЛГ — хроническая тромбоэмболическая ЛГ
ЭхоКГ — эхокардиография
NT-proBNP — N-концевой фрагмена мозгового натрийуретического пептида

Хроническая тромбоэмболическая легочная гипертензия (ХТЭЛГ) — редко встречающийся вариант прекапиллярной легочной гипертензии (ЛГ), возникающий после эпизода тромбоэмболии легочной артерии (ТЭЛА) с неполноценной реканализацией легочного русла, характеризующийся не только обструктивными изменениями крупных и средних ветвей легочной артерии (ЛА), но и вторичными изменениями микроциркуляторного русла. Основными факторами риска развития ХТЭЛГ являются ТЭЛА (формируется в 0,1—9,1% случаев после перенесенного эпизода острой тромбоэмболии), нарушения систем свертывания крови (мутации в гене фактора V, прот-

ромбина, фактора VIII), ассоциированные клинические состояния, такие как антифосфолипидный синдром, гипотиреоз, злокачественные новообразования [1, 2]. У 50—60% больных с ХТЭЛГ в анамнезе отсутствуют данные об эпизодах ТЭЛА или тромбоза вен нижних конечностей, что приводит к ошибочной трактовке клинической картины и затрудняет своевременную диагностику [3]. «Золотым стандартом» в лечении больных ХТЭЛГ является операция легочной тромбэндартерэктомии (ТЭЭ) с обязательным учетом наличия критериев операбельности. Решение об операбельности больного принимается на основании тщательного анализе рисков, связанных с хирургическим вмешательством, анатомическими характеристиками тромботического поражения, опытом специалистов, с также возрастом пациента, гемодинамическими показателями и наличием у него сочетанных заболеваний [4]. Операция ТЭЭ проводится с использованием аппарата искусственного кровообращения в условиях глубокой гипотермии и кардиоплегии с периодами полной остановки кровообращения с целью более полного удаления тромботического материала. Летальность при выполнении хирургического вмешательства, по данным экспертных центров, составляет 1—5%. У большинства пациентов в раннем послеоперационном периоде отмечается уменьшение симптомов и близкие к нормальным показатели гемодинамики. В отдаленном периоде 5-летняя выживаемость составляет 88—90% [5]. Данные крупных специализированных центров указывают на положительную динамику легочного сосудистого сопротивления (ЛСС), в функциональном статусе, тесте с 6-минутной ходьбой (ТШХ) даже у пациентов с дистальным типом поражения ЛА. Сохранение ЛГ после ТЭЭ возможно при наличии дистального поражения легочного сосудистого русла или может быть связана с периферической васкулопатией. В последнее десятилетие выросла роль баллонной ангиопластики легочных артерий (БАЛА) в качестве альтернативы хирургическому вмешательству в случае невозможности проведения ТЭЭ или сохранения ЛГ после операции. БАЛА представляет собой эндоваскулярное вмешательство, при котором проводится поэтапная баллонная дилатация пораженного сегмента ЛА под контролем ангиопульмонографии (АПГ). Несмотря на отсутствие надежной доказательной базы, в самой большой серии случаев, включающей 68 пациентов, которым проводилось в среднем 4 этапа (от 2 до 8) баллонной ангиопластики, отмечалось снижение среднего давления в легочной артерии (срДЛА) с 45 до 24 мм рт.ст., при этом 64 из 68 пациентов достигли I—II функционального класса (ФК) [6].

Специфическая медикаментозная терапия, применяемая при легочной артериальной гипертензии (ЛАГ), у пациентов с ХТЭЛГ не может заменить хирургическое вмешательство, однако играет важную роль у пациентов с неоперабельной формой заболевания и резидуальной ЛГ. В настоящее время только один препарат из класса стимуляторов растворимой гуанилатциклазы (риоцигуат) рекомендован в качестве препарата первого ряда в терапии неоперабельной и резидуальной форм ХТЭЛГ [7]. В III фазе многоцентрового рандомизированного двойного слепого плацебо-контролируемого исследования CHEST-1 с препаратом риоцигуат сравнивалась его эффективность у групп пациентов с неоперабельной формой заболевания и с резидуальной ЛГ после операции ТЭЭ по сравнению с группой плацебо. На фоне терапии через 16 нед отмечено статистически значимое увеличение расстояния, пройденного в ТШХ, в среднем на 39 м по сравнению с таковым 6 м в группе плацебо, снижение уровня N-концевого фрагмента мозгового натрийуретического пептида (NT-proBNP), ЛСС на 226 дин·с·см$^{-5}$ по сравнению с 23 дин·с·см$^{-5}$ в группе плацебо [8].

Использование препаратов других классов основано на результатах небольших исследований и клиническом опыте.

Приводим клинический случай. Больная *М.*, 1986 года рождения, наблюдается в ФГБУ РКНПК с февраля 2014 г. Из анамнеза известно, что с 16 лет периодически беспокоили артриты мелких суставов кистей и коленных суставов, однако к специалистам не обращалась. В январе 2003 г. после травматического разрыва камбаловидной мышцы слева стала периодически возникать отечность левой голени. Обратилась в клинику лишь в марте 2004 г., когда усилилась отечность, появились распирающие боли в конечности. При ультразвуковом исследовании вен нижних конечностей выявлен окклюзивный тромбоз левой общей подвздошной вены, проводилась терапия гепарином, варфарином. В марте 2005 г. возникли аналогичные симптомы в правой нижней конечности, впервые появились жалобы на одышку при незначительной физической нагрузке, учащенное сердцебиение, в связи с чем госпитализирована в ГКБ №1. При обследовании по данным дуплексного сканирования вен нижних конечностей выявлен окклюзивный тромбоз правой наружной подвздошной вены. В связи с жалобами на одышку и наличием тромбоза проводилась мультиспиральная компьютер-

Сведения об авторах:

Мартынюк Тамила Витальевна — д.м.н., рук. отд. легочной гипертензии и заболеваний сердца Института клинической кардиологии им. А.Л. Мясникова ФГБУ РКНПК

Мершин Кирилл Вячеславович — к.м.н., врач-хирург отд. сердечно-сосудистой хирургии Института клинической кардиологии им. А.Л. Мясникова ФГБУ РКНПК

Данилов Николай Михайлович — к.м.н., с.н.с. отд. гипертонии Института клинической кардиологии им. А.Л. Мясникова ФГБУ РКНПК

Сатыбалдыева Мария Азаматовна — м.н.с. лаб. системных ревматических заболеваний с группой гемореологических нарушений

Решетняк Татьяна Магомедалиевна — д.м.н., проф., в.н.с. лаб. системных ревматических заболеваний с группой гемореологических нарушений ФГБНУ «НИИР им. В.А. Насоновой», проф. каф. ревматологии РМАПНО

Акчурин Ренат Сулейманович — акад. РАН, рук. отд. сердечно-сосудистой хирургии Института клинической кардиологии им. А.Л. Мясникова

Насонов Евгений Львович — Президент АРР, акад. РАН, д.м.н., проф., науч. рук. ФГБНУ «НИИР им. В.А. Насоновой», рук. отд. сосудистых нарушений ФГБНУ «НИИР им. В. А. Насоновой», зав. каф. ревматологии 1-го МГМУ им. И.М.Сеченова

Чазова Ирина Евгеньевна — акад. РАН, проф., ген. дир. ФГБУ РКНПК, дир. Института клинической кардиологии ФГБУ РКНПК, рук. отд. гипертонии

Контактная информация:

Мовсисян Гоар Артуровна — клин. ординатор отд. легочной гипертензии и заболеваний сердца ФГБУ РКНПК; 121552 Москва, ул. 3-я Черепковская, 15 а; тел.: +7(968)653-5299; e-mail: gogolina90@mail.ru

ная томография (МСКТ) с АПГ, диагностирована ТЭЛА. Пациентке выполнена операция пликации нижней полой вены, назначена антикоагулянтная терапия варфарином, однако через 5 мес пациентка самостоятельно отменила его прием. Тогда же возобновились боли и припухлость мелких суставов кистей, сетчатое ливедо, в связи с чем пациентка обратилась в НИИ ревматологии. При обследовании выявлены системная красная волчанка (СКВ), вторичный антифосфолипидный синдром (АФС). По данным анализа крови: анемия (Hb 106 мг/л), лейкопения ($3{,}0 \cdot 10^{12}$/л), антифосфолипидных антитела (АТ) классов IgG 80,6 ед/мл, IgM 10,8 ед/мл; IgG к кардиолипину 126,2 ед/мл, IgM к кардиолипину 45,5 ед/мл, IgG к В2 ГП I 794,3 ед/мл, IgM к В2 ГП I 794,3 ед/мл, антиДНК 42 МЕ/мл, антинуклеарного фактора (АНФ) 1/320 — выявлена гетерозиготная мутация в гене метилтетрагидрофолатредуктазы, уровень гомоцистеина составил 10,3 мкмоль/л, фолиевой кислоты — 9,1 нг/мл. В отделении проводилась пульс-терапия дексаметазоном 36 мг, нимесулидом 200 мг/сут, назначена терапия метипредом 16 мг/сут (с последующим постепенным снижением дозы до 8 мг/сут в течение 3 мес), плаквенилом 400 мг/сут, варфарином. В последующем пациентка наблюдалась в НИИ ревматологии, клинических признаков активности СКВ не отмечалось, но оставались нарушенными иммунологические показатели: высокие уровни антител к двуспиральной ДНК, низкие уровни компонентов комплемента (С3 и С4), а также высокий титр АНФ. В связи с высоким риском рецидива тромбоза при артритах дозу глюкокортикоидов не увеличивали, получала периодически нестероидные противовоспалительные препараты, в 2013 г. к лечению добавлен белимумаб. Больная находилась на терапии белимумабом в течение года, на фоне которого снизились до нормы уровни антител к двуспиральной ДНК, уровни компонентов комплемента. В марте 2013 г. в связи с плохим контролем международного нормализованного отношения (МНО) и отсутствием достижения его целевого уровня (от 2,5 до 3,5) на дозе варфарина 7,5—10 мг последний заменен дабигатраном. В феврале 2014 г. усилилась одышка, появились боли за грудиной давящего ха-

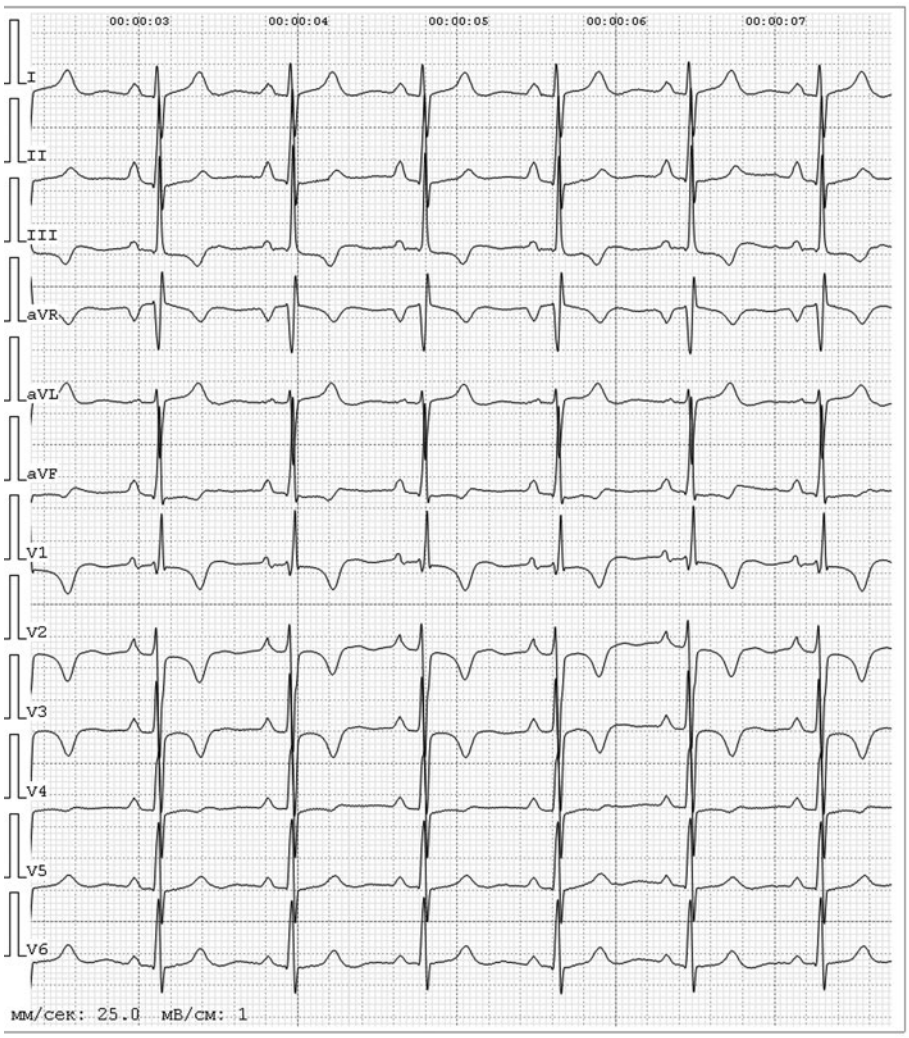

Рис. 1. **Электрокардиограмма больной *М.*, март 2014 г.**

рактера, по поводу чего впервые поступила в РКНПК. Во время госпитализации осуществлялся дифференциально-диагностический алгоритм с целью установления клинического диагноза, а также клинического класса ЛГ.

С целью верификации ЛГ выполнены электрокардиография, рентгенография органов грудной клетки (РОГК), эхокардиография (ЭхоКГ), катетеризация правых отделов сердца (КПОС) с АПГ.

Электрокардиография: ритм синусовый с частотой сердечных сокращений 73 в уд/мин, признаки увеличения правого предсердия (ПП), признаки гипертрофии правого желудочка (ПЖ) **(рис. 1)**.

РОГК: легочные поля без свежих очаговых и инфильтративных изменений, легочный рисунок обеднен в нижнем легочном поле слева за счет сосудистого компонента, корни структурны, не расширены, диафрагма обычно расположена, синусы свободны, кардиоторакальный индекс 49% (норма менее 50%), аорта не изменена, верхняя полая вена и непарная вена не расширены, нарушения легочной гемодинамики в виде ЛАГ (коэффициент Мура 30%, коэффициент Люпи 34%).

ЭхоКГ: признаки дилатации ПП (17 см^2), гипертрофии и дилатации ПЖ (переднезадний размер — ПЗР 3,1 см^2), ствол ЛА 3,3 см, систолическое давление в легочной артерии (СДЛА) 100 мм рт.ст., срДЛА 55 мм рт.ст.

КПОС: срДЛА 32 мм рт.ст., СДЛА 85 мм рт.ст., среднее давление в ПП в норме, давление заклинивания ЛА, насыщение кислородом венозной крови (SvO_2) находились в пределах нормы, сердечный выброс (СВ) снижен (2,8 л/мин), ЛСС повышено в 10 раз (1246 дин·с·см$^{-5}$), трикуспидальная регургитация II степени.

Выполнена острая фармакологическая проба с iNO: срДЛА снизилось менее чем на 10 мм рт.ст. с абсолютным значением выше 40 мм рт.ст., СВ при этом не снизился, что свидетельствует об отрицательной пробе на вазореактивность. По данным лабораторных анализов обращало внимание повышение уровня D-димера (1,45 мкг/мл) и NT-proBNP (143 пг/мл).

С целью установления клинического класса ЛГ выполнены компьютерная спирометрия, вентиляционно-перфузионная сцинтиграфия легких, МСКТ легких с контрастным усилением, УЗИ органов брюшной полости, тесты на ВИЧ-инфекцию и системные заболевания соединительной ткани. По данным сцинтиграфии легких, картина субсегментарного нарушения перфузии нижней доли левого легкого.

МСКТ легких с АПГ: окклюзия артерий язычковых сегментов С4, С5; бифуркационные стенозы нижнедолевой ветви к С7—С10 с обеих сторон, стеноз сегментарной ветви С2 справа. Выполнена селективная АПГ, по результатам которой выявлено проксимальное поражение легочного сосудистого русла.

С целью оценки функционального статуса проводился ТШХ: пройденное расстояние составило 480 м, одышка по Боргу 2. Установлен диагноз ХТЭЛГ, ФК I (ВОЗ).

Полученные результаты обследования консультированы кардиохирургом: рекомендовано хирургическое вмешательство после коррекции терапии и стабилизации состояния. Пациентка выписана с рекомендациями о соблюдении немедикаментозных мероприятий: избегать чрезмерной физической нагрузки, авиаперелетов и нахождения в высокогорной местности, психоэмоциональных стрессов; необходимо применение надежных негормональных методов контрацепции с целью недопущения беременности, профилактика инфекционных заболеваний и вакцинация против гриппа и пневмококковой инфекции. Начата специфическая для ЛАГ терапия силденафилом в дозе 60 мг/сут. В апреле 2014 г. доза силденафила увеличена до 120 мг/сут. На фоне терапии через 16 нед отмечены увеличение расстояния, пройденного при ТШХ, до 540 м, положительная динамика по данным КПОС **(см. таблицу)**. В ноябре 2014 г. пациентка госпитализирована повторно, проведена операция легочной ТЭЭ

Динамика показателей на фоне терапии силденафилом в различных дозах

Параметр	февраль	март	август
Доза силденафила, мг/сут	60 (начальная)	120	120
ФК (ВОЗ)	II	I	I
ТШХ, м	480	510	540
ЭхоКГ:			
ПП, см^2	17	16	16
ПЗР ПЖ, см^2	3,1	3,1	3
ствол ЛА, см	3,3	2,9	2,8
СДЛА, мм рт.ст.	100	85	70
срДЛА, мм рт.ст.	55	50	44
КПОС:			
СДЛА, мм рт.ст.	85		70
срДЛА, мм рт.ст.	56		44
ЛСС, дин·с·см$^{-5}$	1246		1005
СВ л/мин	2,8		2,8

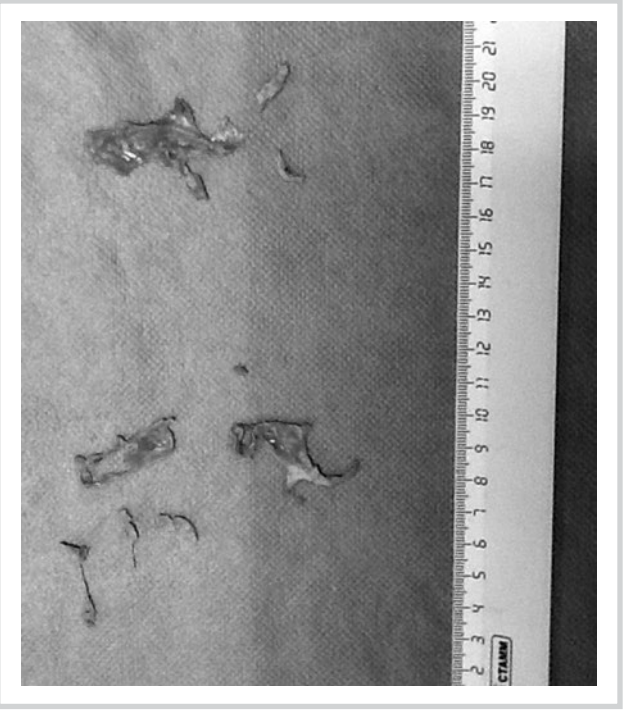

Рис. 2. **Материал, удаленный во время операции ТЭЭ.**

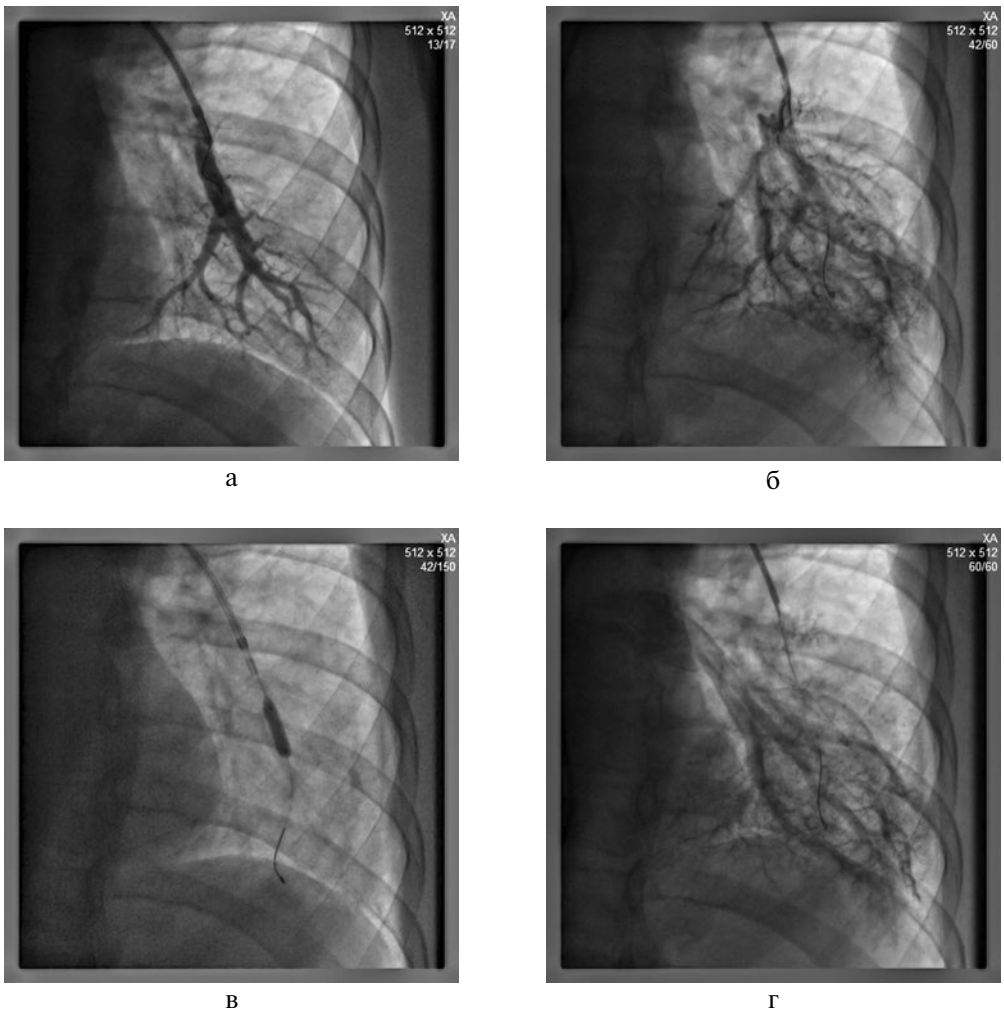

Рис. 3. **Этапы баллонной ангиопластики С9 ветви левой ЛА.**

а — проводник проведен в пораженный сосуд; б — деформация проводника в связи с наличием препятствия на пути проведения; в — поэтапная баллонная вазодилатация; г — достижение хорошего заполнения дистального русла и контрастирования оттока по легочным венам.

(рис. 2). В послеоперационный период по данным ЭхоКГ, СДЛА 45 мм рт.ст., ПП 1,7 см^2, ПЖ 2,8 см. В дальнейшем состояние оставалось стабильным (ФК I), однако в сентябре 2015 г. после длительного авиаперелета стали беспокоить боли в области сердца, одышка при минимальной физической нагрузке, сухой приступообразный кашель. Пациентка повторно госпитализировалась, проводилось обследование: D-димер 3,03 пкг/мл, по данным ЭхоКГ, увеличение СДЛА; МСКТ легких с АПГ: справа — жгутообразные тромбы в субсегментарных ветвях к С9/С10, к С4/С5, слева — окклюзия субсегментарных ветвей С7, С9, С10. В целях более точной оценки гемодинамических параметров выполнено КПОС: ДЛА (сист/диаст/ср) 64/24/36 мм рт.ст., ЛСС 608 дин·с·см$^{-5}$, СВ 4,6 л/мин. При ТШХ пройденное расстояние 533 м, одышка по Боргу 3. Пациентка повторно консультирована кардиохирургом, рекомендован курс антикоагулянтной терапии эноксапарином натрия с последующим рассмотрением вопроса о проведении ангиопластики ЛА. В январе 2016 г. после адекватной антикоагулянтной терапии пациентка повторно госпитализирована для эндоваскулярного вмешательства в рамках протокола клинической апробации «Оказание медицинской помощи больным хронической тромбоэмболической легочной гипертензией с использованием метода транслюминальной БАЛА»: первым этапом проведена поэтапная баллонная вазодилатация артерии С9 слева с достижением хорошего заполнения дистального русла и контрастированием оттока по легочным венам **(рис. 3)**. Для снижения риска реперфузионного отека тяжелой степени в послеоперационном периоде проводилась CPAP-терапия. В дальнейшем с интервалами 2—3 нед проводились последующие этапы баллонной ангиопластики сегментов С10 слева и С6, С8, С9 справа. После последнего эндоваскулярного вмешательства дистанция в ТШХ составила 660 м, одышка по Боргу 4. Пациентка выписана с рекомендациями соблюдения режима немедикаментозных мероприятий, продолжена терапия метилпреднизолоном 6 мг/сут, гидроксихлорохином 200 мг/сут,

подобрана доза варфарина с обязательными целевыми значениями МНО в пределах 2,5—3,5, рекомендовано динамическое наблюдение с амбулаторным проведением ЭхоКГ через 3 мес.

К концу 2016 г. больная продолжала терапию метилпреднизолоном, гидроксихлорохином, варфарином с целевым поддержанием МНО от 3,0 до 3,5. Больная трудоспособна, признаков активности СКВ на настоящий момент нет.

Особенностью представленного случая является демонстрация успешного комплексного ведения больной с СКВ и АФС. СКВ — хроническое полисиндромное заболевание преимущественно молодых женщин и девушек, развивающееся на фоне генетически обусловленного несовершенства иммунорегуляторных процессов, которое приводит к неконтролируемой продукции антител к собственным клеткам и их компонентам, с развитием аутоиммуного и иммунокомплексного хронического воспаления [9].

При СКВ могут вовлекаться в патологический процесс различные отделы дыхательного тракта: верхние дыхательные пути, легочная паренхима, плевра, сосуды легких и дыхательная мускулатура. Чаще всего поражаются легкие и плевра, от 50 до 70% больных СКВ в течение заболевания имеют патологию легких и/или плевры. Эти проявления могут быть без клинических признаков, хотя иногда могут утяжелять состояние больного, становясь угрожающими.

АФС относится к приобретенным тромбофилиям и проявляется тромбозом различной локализации в сосуде любого калибра [10]. Диагноз верифицируется при наличии клинических проявлений и наличии в крови антифосфолипидных АТ: к кардиолипину IgG или IgM, к β_2-гликопротеину IgG или IgM и волчаночного антикоагулянта. При выявлении АФС на фоне какого-либо заболевания он диагностируется как вторичный, в отсутствие признаков другого заболевания — как первичный. Примерно в 50%случаев АФС развивается на фоне СКВ. Клиническая картина поражения легких при АФС также многообразна [11, 12]. Тромбоэмболия легочных сосудов и инфаркт легкого — наиболее частые пульмонологические проявления этого синдрома. Спектр пульмонологических проявлений АФС можно проследить в многоцентровом международном исследовании: ТЭЛА отмечалась у 14,1% больных, ЛГ — у 2,2%, микротромбозы легких — у 1,5%, фиброзирующий альвеолит — у 1,2% [13]. На другие более редкие проявления, такие как острый респираторный дистресс-синдром, легочные геморрагии и тромбоз ствола ЛА, приходилось по 0,7%; они выявлялись при АФС [14]. Отсутствуют проспективные исследования по лечению больных ЛГ при АФС, тем более что наблюдение за больными после хирургического вмешательства на легких и сердце при АФС сводится к описанию отдельных случаев [15, 16].

Представленный клинический случай демонстрирует необходимость комплексного подхода к терапии ХТЭЛГ с обязательной оценкой возможности хирургического лечения и предоперационной медикаментозной терапии с целью улучшения состояния пациентов и подготовки к хирургическому вмешательству. Интерес представляет эндоваскулярное лечение ХТЭЛГ у больной СКВ с АФС.

Авторы заявляют об отсутствии конфликта интересов.

ЛИТЕРАТУРА/REFERENCES

1. Lang IM, Pesavento R, Bonderman D, Yuan J-X. Risk factors and basic mechanisms of chronic thromboembolic pulmonary hypertension: a current understanding. *European Respiratory Journal*. 2013;41:462-468. https://doi.org/10.1183/09031936.00049312
2. Wolf M, Boyer-Neumann C, Parent F et al. Thrombotic risk factors in pulmonary hypertension. *European Respiratory Journal*. 2000;15:395-399. https://doi.org/10.1034/j.1399-3003.2000.15b28.x
3. Moser KM, Auger WR, and Fedullo PF: Chronic major-vessel thromboembolic pulmonary hypertension. *Circulation*. 1990; 81:1735-1743. https://doi.org/10.1161/01.CIR.81.6.1735
4. *Легочная гипертензия*. Под ред. Чазовой И.Е., Мартынюк Т.В. М.: Практика; 2015. [*Pulmonary hypertension*. Monograph by Chazova I, Martynyuk T. Moscow: Practica; 2015. (In Russ.)].
5. Madani MM, Auger WR, Pretorius V et al. Pulmonary endarterectomy: recent changes in a single institution's experience of more than 2,700 patients. *The Annals of Thoracic Surgery*. 2012;94:97-103. https://doi.org/10.1016/j.athoracsur.2012.04.004
6. Mizoguchi H, Ogawa A, Munemasa M et al. Refined balloon pulmonary angioplasty for inoperable patients with chronic thromboembolic pulmonary hypertension. *Circulation: Cardiovascular Interventions*. 2012;5:748-755. https://doi.org/10.1161/CIRCINTERVENTIONS.112.971077
7. Galiè N, Humbert M, Vachiery JL et al. 2015 ESC/ERS Guidelines for the diagnosis and treatment of pulmonary hypertension: the Joint Task Force for the diagnosis and treatment of pulmonary hypertension of the European Society of Cardiology (ESC) and the European Respiratory Society (ERS): endorsed by: Association for European Paediatric and Congenital Cardiology (AEPC), International Society for Heart and Lung Transplantation (ISHLT). *European Respiratory Journal*. 2015;46:903-975. https://doi.org/10.1183/13993003.51032-2015
8. Hossein-Ardeschir Ghofrani, Andrea M D'Armini et al. for the CHEST-1 Study Group: «Riociguat for the Treatment of Pulmonary Arterial Hypertension». *New England Journal of Medicine*. 2013;369:319-329. https://doi.org/10.1056/NEJMoa1209657
9. Решетняк Т.М. Системная красная волчанка. *Ревматология. Клинические лекции*. Под ред. проф. Бадокина В.В. М.: Литера; 2012:245-331. [Reshetnyak TM. Systemic lupus erythemathosus. *Rheumatology. Clinical lectures.* Edited by prof. Badokina VV. Moscow: Littera; 2012; 245-331. (In Russ.)].
10. Miyakis S, Lockshin MD, Atsumi T et al. International consensus statement on an update of the classification criteria for definite antiphospholipid syndrome (APS). *Journal of Thrombosis and Haemostasis*. 2006;4:295-306. https://doi.org/10.1111/j.1538-7836.2006.01753.x
11. Решетняк Т.М., Вавилова Т.В. Клинико-лабораторные критерии антифосфолипидного синдрома — что нужно знать практическому врачу (Лекция). *Клиническая лабораторная диагностика*. 2010;5:12-20. [Reshetnyak TM, Vavilova TV. Clinical and laboratory criteria for diagnosing the antiphospholipid syndrome: what is it important for the practitioner to know (a lec-

ture). *Klinicheskaya laboratornaya diagnostika*. 2010;5:12-20. (In Russ.)].

12. Решетняк Т.М., Раденска-Лоповок С.Г., Александрова Е.Н., Кондратьева Л.В. и др. Повреждение легких при антифосфолипидном синдроме. *Общая реаниматология*. 2005;1(5):34-43. [Reshetnyak TM, Radenska-Lopovok SG, Aleksandrova EN, Kondratyeva LV et al. Lung Pathology in Antiphospholipid Syndrome. *General Reanimatology*. 2005;1(5):34-43. (In Russ.)]. https://doi.org/10.15360/1813-9779-2005-5-34-43
13. Cervera R, Piette JC, Font J, Khamashta MA et al.; Euro-Phospholipid Project Group. Antiphospholipid syndrome: clinical and immunologic manifestations and patterns of disease expression in a cohort of 1,000 patients. *Arthritis & Rheumatism*. 2002;46(4):1019-1027. https://doi.org/10.1002/art.10187
14. Erkan D, Pierangeli S, Lockshin M. Task Force Report on Antiphospholipid Syndrome Clinical Research. *Antiphospholipid Syndrome*. 2012:247-257. https://doi.org/10.1007/978-1-4614-3194-7_17
15. Berkun Y, Elami A, Meir K et al. Increased morbidity and mortality in patients with antiphospholipid syndrome undergoing valve replacement surgery. *The Journal of Thoracic and Cardiovascular Surgery*. 2004;127(2):414-420. https://doi.org/10.1016/j.jtcvs.2003.07.016
16. Massoudy P, Cetin S, Thielman M et al. Antiphospholipid syndrome in cardiac surgery-an underestimated coagulation disorder? *European Journal of Cardio-Thoracic Surgery*. 2005;28(1):133-137. https://doi.org/10.1016/j.ejcts.2004.12.062

Поступила 20.02.17