https://doi.org/10.17116/terarkh201789915-19

© Коллектив авторов, 2017

Динамика скручивания левого желудочка при идиопатической блокаде левой ножки пучка Гиса во время нагрузочной пробы

Е.Н. ПАВЛЮКОВА[1], Д.А. КУЖЕЛЬ[1, 3], Г.В. МАТЮШИН[2]

[1]НИИ кардиологии ФГБНУ «Томский национальный исследовательский медицинский центр» РАН, Томск, Россия; [2]ГБОУ ВПО «Красноярский государственный медицинский университет им. проф. В.Ф. Войно-Ясенецкого» Минздрава России, Красноярск, Россия; [3]КГБУЗ «Красноярская краевая больница №2», Красноярск, Россия

Резюме

Цель исследования. Изучить деформационные свойства, вращение и скручивание левого желудочка (ЛЖ), при нагрузочной пробе на велоэргометре среди пациентов с идиопатической блокадой левой ножки пучка Гиса (БЛНПГ).

Материалы и методы. Обследованы 34 пациента с идиопатической БЛНПГ со средней продолжительностью *QRS* 153±24 мс. В группу контроля вошли 18 практически здоровых добровольцев. Всем больным и практически здоровым лицам выполнена эхокардиография с определением показателей гемодинамики, деформации, вращения и скручивания ЛЖ в состоянии покоя и после нагрузочной пробы.

Результаты. В группе идиопатической БЛНПГ по сравнению с контролем в состоянии покоя наблюдалось снижение глобальной продольной деформации (соответственно –15,6±4,7 и –18,4±3,1%; *p*=0,037), вращения на апикальном уровне (4,59±4,2 и 8,99±3,68°; *p*=0,0067) и скручивания ЛЖ (9,08±4,59 и 13,96±4,61°; *p*=0,0156), тогда как различия по фракции выброса, конечному систолическому и конечному диастолическому объемам ЛЖ отсутствовали. После нагрузочной пробы в группе идиопатической БЛНПГ по сравнению с контролем отсутствовал прирост вращения на апикальном, базальном уровне и результирующего скручивания ΔTwist (соответственно –2,05±8,35 и 4,66±8,49%; *p*=0,0463). Описанные изменения во вращении и скручивании ЛЖ при нагрузочной пробе получены на фоне более высоких систолического давления в легочной артерии (СДЛА) в группе БЛНПГ по сравнении с контролем (соответственно 41,6±3,81 и 32,4±3,81 мм рт.ст.; *p*=0,0201).

Заключение. Снижение базального, апикального вращения и результирующего скручивания левого желудочка может приводить к увеличению СДЛА при нагрузке у лиц с идиопатическим нарушением внутрижелудочкого проведения по левой ножке пучка Гиса.

Ключевые слова: эхокардиография, деформация миокарда, вращение, скручивание левого желудочка, полная блокада левой ножки пучка Гиса.

Time course of changes in left ventricular twist in the presence of idiopathic left bundle branch block during exercise testing

E.N. PAVLYUKOVA[1], D.A. KUZHEL[2, 3], G.V. MATYUSHIN[2]

[1]Research Institute of Cardiology, Tomsk National Research Medical Center, Russian Academy of Sciences, Tomsk, Russia; [2]Prof. V.F. Voino-Yasenetsky Krasnoyarsk State Medical University, Krasnoyarsk, Russia; [3]Krasnoyarsk Territory Hospital Two, Krasnoyarsk, Russia

Aim. To investigate left ventricular (LV) deformation properties, rotation, and twist during a bicycle ergometer exercise test among patients with idiopathic left bundle branch block (LBBB).

Subjects and methods. Thirty-four patients with idiopathic LBBB having a mean QRS duration of 153±24 msec were examined. A control group included 18 apparently healthy volunteers. All the patients and apparently healthy individuals underwent echocardiography to determine LV hemodynamic parameters, deformity, rotation and twist at rest and after exercise test.

Results. As compared with the control, the idiopathic LBBB group at rest showed decreases in LV global longitudinal deformity (-15.6±4.7 and –18.4±3.1%, respectively; *p*=0.037), apical rotation (4.59±4.2° and 8.99±3.68°; *p*=0.0067) and twist (9.08±4.59° and 13.96±4.61°; *p*=0.0156), whereas there were no differences in LV ejection fraction and end-systolic and end-diastolic volumes. After exercise testing there were no augmentations in basal and apical rotation and resulting ΔTwist in the idiopathic LBBB group compared with the control (–2.05±8.35 and 4.66±8.49%; *p*=0.0463). The described changes in LV rotation and twist during exercise testing occurred in the presence of elevated pulmonary artery systolic pressure (PASP) in the LBBB group compared with the control (41.6±3.81 and 32.4±3.81 mm Hg, respectively; *p*=0.0201).

Conclusion. Decreases in LV basal, apical and resulting twist may lead to elevated PASP in patients with idiopathic LBBB during exercise.

Keywords: echocardiography, myocardial deformity, left ventricular rotation, twist, complete left bundle branch block.

БЛНПГ — блокада левой ножки пучка Гиса
КДО — конечный диастолической объем
КСО — конечный систолический объем
ЛЖ — левый желудочек
СДЛА — систолическое давление в легочной артерии
ФВ ЛЖ — фракция выброса левого желудочка
ФН — физическая нагрузка
ЧСС — частота сердечных сокращений
ЭхоКГ — эхокардиография

E_{mitr}/Av.e' — отношение скорости раннего трансмитрального наполнения к усредненной скорости движения базального сегмента боковой стенки и межжелудочковой перегородки в период раннего наполнения ЛЖ
E_{mitr}/A_{mitr} — отношение скорости раннего трансмитрального наполнения к скорости наполнения в систолу предсердий
GCS_{apex} — глобальная деформация ЛЖ по окружности на уровне верхушки

GCS_{MV} — глобальная деформация ЛЖ по окружности на уровне базальных отделов
GLS — глобальная деформация ЛЖ в продольном направлении
IS — индекс сферичности ЛЖ
Rot_{Apex} — вращение ЛЖ на уровне верхушки
Rot_{MV} — вращение ЛЖ на базальном уровне отделов
Twist — скручивание ЛЖ

Скручивание левого желудочка (ЛЖ) играет важную роль в адекватном гемодинамическом обеспечении потребностей организма при возрастающей физической нагрузке (ФН) у здоровых лиц [1]. Различные заболевания и состояния, связанные с нарушением функции ЛЖ, сопровождаются нарушением скручивания [2—4]. Подобные изменения описаны и у лиц с кардиомиопатиями и нарушениями внутрижелудочкого проведения по типу блокады левой ножки пучка Гиса (БЛНПГ) [5—7]. Однако состояние скручивания ЛЖ у лиц с нарушениями внутрижелудочкого проведения с сохраненной систолической и диастолической функциями при выполнении ФН остается неизвестной.

Цель нашей работы состояла в оценке скручивания ЛЖ в покое и во время теста с ФН у пациентов с идиопатической полной БЛНПГ.

Материалы и методы

В исследование включены 52 пациента с промежуточной претестовой вероятностью наличия ишемической болезни сердца. Всем больным проведено стандартное клиническое обследование с выполнением объективного осмотра, оценкой анамнеза, электрокардио- и коронарографией. Критериями исключения из исследования служили фракция выброса (ФВ) менее 45%, наличие в анамнезе инфаркта миокарда или реваскуляризации миокарда, стеноз более 50% одной коронарной артерии или более, органическое поражение клапанов сердца, перенесенный инсульт менее 6 мес назад, системная артериальная гипертония (>160/100 мм рт.ст.), частые алкогольные эксцессы в анамнезе, стойкие наджелудочковые тахиаритмии, системные заболевания, болезни перикарда, врожденные пороки сердца, легочное сердце. Всех обследованных разделили на 2 группы. Группу БЛНПГ составили 34 пациента с идиопатической полной БЛНПГ, со средней продолжительностью комплекса *QRS* на электрокардиограмме 153,1±24,5 мс. Группу контроля составили 18 практически здоровых добровольцев. В группе БЛНПГ было 14 (41%) мужчин и 20 (59%) женщин, в группе контроля — 8 (44%) и 10 (56%). Все включенные в исследование пациенты подписали информированные согласия на проведение эхокардиографии (ЭхоКГ) и анализ исследования по записям.

Исследование сердца проводили на ультразвуковом аппарате Vivid-S6 с использованием матричного секторного фазированного датчика M4S (1,5—4,3 МГц). С целью изучения вращательного движения ЛЖ выполняли ЭхоКГ в двухмерном режиме по стандартной методике из парастернального доступа по короткой оси ЛЖ на уровне митрального клапана и верхушки. Оценку вращения и скручивания ЛЖ проводили с помощью ультразвуковой технологии двухмерной Speckle Tracking Imaging с использованием программы (Echopac PC, GE Healthcare). По кривым, полученным на уровне митрального клапана и верхушечных сегментов, рассчитывали вращение ЛЖ в конце систолы на базальном (Rot_{MV}) и апикальном уровнях (Rot_{apex}), выраженное в градусах **(см. рисунок на цв. вклейке)**. Результирующее скручивание ЛЖ (Twist) оценивали количественно как выраженную в градусах разность значений ротации верхушки и ротации на базальном уровне [8].

Из апикальных позиций на уровне 4 и 2 камер определяли конечный диастолический объем (КДО) и конечный систолический объем (КСО) по Симпсону с оценкой ФВ ЛЖ. По градиенту транстрикуспидальной регургитации оценивали СДЛА. На уровне 4 камер из апикальной позиции определяли длинник и поперечник полости ЛЖ на уровне папиллярных мышц и оценивали индекс сферичности. По методике R. Devereux и соавт. [9] рассчитывали массу миокарда ЛЖ.

Диастолическую функцию ЛЖ оценивали по трансмитральному кровотоку из апикальной 4-камерной позиции в импульсно-волновом допплеровском режиме. Определяли отношение максимальных скоростей раннего и позднего наполнения ЛЖ (E_{mitr}/A_{mitr}). Методом тканевой допплерографии в импульсно-волновом режиме регистрировали усредненную скорость движения базального сегмента боковой стенки и межжелудочковой перегородки в период раннего наполнения ЛЖ (Av.e'), отношение E_{mitr}/Av.e' [10]. Оценку глобальной продольной деформации ЛЖ (global longitudinal strain — GLS, %) проводили по двухмерным изображениям ЛЖ из апикальных позиций на уровне 4, 2 камер и по длинной оси ЛЖ. Глобальную деформацию ЛЖ по окружности (global circumferential strain — GCS) определяли на базальном (GCS_{MV}, %) и апикальном (GCS_{apex}, %) уровнях.

Нагрузочную пробу проводили на велоэргометре в вертикальном положении пациента по методике ступенчато возрастающей нагрузки, начиная с 25 Вт и последующими приращениями по 25 Вт каждые 3 мин. Критериями прекращения пробы служили достижение субмаксимальной ЧСС (0,85·(220 – возраст), отказ или физическая невозможность продолжать пробу; повышение артериального давления более 220/100 мм рт.ст., частые одиночные или групповые желудочковые нарушения ритма, выраженная одышка или дискомфорт в грудной клетке [11]. Повторное ультразвуковое исследование сердце выполняли спустя не более 1 мин после прекращения нагрузки [12].

При статистической обработке данных гипотеза о гауссовом распределении по критериям Колмогорова—Смирнова в форме Лиллиефорса (Lilliefors) и Шапиро—Уилка была отвергнута, поэтому выполнен тест Манна—Уитни. Во всех процедурах статистического анализа критический уровень значимости p принимали равным 0,05. Результаты представлены в виде $M \pm SD$ (где M — среднее арифметическое, SD — среднеквадратичное отклонение), медианы (Me) с указанием нижнего и верхнего квартилей.

Результаты

Группы не различались по основным показателям гемодинамики, характеризующим геометрию ЛЖ, систолическую и диастолическую функции **(табл. 1, 2)**. Однако в покое выявлено снижение глобальной деформации ЛЖ в продольном направлении у больных с идиопатической БЛНПГ. Кроме того, уже в покое наблюдались различия в показателях вращения на апикальном уровне и результирующего скручивания между группой БЛНПГ и контро-

Сведения об авторах:

Павлюкова Елена Николаевна — д.м.н., проф., в.н.с.

Матюшин Геннадий Васильевич — д.м.н., проф., зав. каф. кардиологии и функциональной диагностики

Контактная информация:

Кужель Дмитрий Анатольевич — к.м.н., доц. каф. кардиологии и функциональной диагностики КГМУ им. В.Ф. Войно-Ясенецкого, зав. отд-нием функциональной диагностики Красноярской краевой больницы №2; 660049 Красноярск, ул. Карла Маркса, 43; тел. +7(391)202-6772; e-mail: dakushel@yandex.ru

Таблица 1. **Гемодинамические показатели, СДЛА и механика ЛЖ в покое в группе идиопатической БЛНПГ и в контрольной группе**

Параметр	Идиопатическая БЛНПГ (n=34)				Контрольная группа (n=18)				p
	$M\pm SD$	Me	нижний квартиль	верхний квартиль	$M\pm SD$	Me	нижний квартиль	верхний квартиль	
Возраст, годы	58,8±11,9	56,0	52,0	70,0	58,4±12,6	55,0	48,0	66,0	0,4533
ЧСС уд/мин	69,9±11,8	70,5	61,0	78,0	61,8±8,9	60,0	57,0	63,0	0,07
КДО, мл	110,9±35,0	101,0	79,0	147,0	95,3±23,5	91,5	79,0	103,0	0,1472
КСО, мл	45,1±20,1	41,0	31,0	62,0	34,3±10,8	35,0	31,0	41,0	0,2032
ФВ, %	60,8±8,2	59	54	69	64,4±9,4	64,5	59	70	0,2361
IS, усл. ед.	0,57±0,08	0,58	0,5	0,61	0,56±0,06	0,56	0,5	0,61	0,8616
ММЛЖ, г	207,4±44,4	196,5	180,0	241,0	198,6±45,5	188,0	172,5	220,5	0,6291
E_{mitr}/A_{mitr}	0,83±0,27	0,82	0,64	1,11	0,96±0,36	0,8	0,69	1,25	0,5349
E_{mitr}/Av.e’	7,6±1,9	7,35	6,1	8,5	7,09±2,0	6,8	6,4	7,85	0,6535
GLS, %	–15,6±3,73	–16,7	–18,1	–12,7	–18,4±3,1	–18,5	–20,1	–16,8	0,037
GCS_{MV}, %	–7,6±4,2	–7,8	–10,6	–3,7	–10,6±4,18	–10	–13,2	–8,1	0,1736
GCS_{apex}, %	–11,3±11,2	–11,1	–19,2	–7,5	–15,6±6,1	–15,1	–19,7	–9,55	0,188
$Rota_{MV}$, °	–4,49±2,59	–3,6	–6,4	–3,1	–5,1±3,19	–4,6	–6,7	–2,7	0,8142
Rot_{apex}, °	4,59±4,2	4,3	2,2	6,7	8,99±3,68	8,1000	6,7	12,0	0,0067
Twist, °	9,08±4,59	9,1	6,0	11,1	13,96±4,61	12,5	9,8	17,1	0,0156
СДЛА, мм рт.ст.	30,0±4,98	29,0	27,0	32,8	27,14±3,39	27,5	25,0	28,0	0,1034

Примечание. ММЛЖ — масса миокарда левого желудочка.

Таблица 2. **Гемодинамические показатели, СДЛА и механика ЛЖ при нагрузке в группе идиопатической БЛНПГ и в контрольной группе**

Параметр	Идиопатическая БЛНПГ (n=34)				Контрольная группа (n=18)				p
	$M\pm SD$	Me	нижний квартиль	верхний квартиль	$M\pm SD$	Me	нижний квартиль	верхний квартиль	
ЧСС уд/мин	108,9±15,5	108,5	94	121	113,7±15,6	110	101	122	0,3791
Нагрузка, Вт	70,0±28,8	75,0	50	75	105,5±30,1	100,0	100	125	0,007
КДО, мл	105,2±34,8	104,0	76,0	124,0	91,4±36,9	86,0	67,0	128,0	0,6789
КСО, мл	40,3±19,5	33,0	26,0	52,0	28,9±15,4	30,0	17,0	34,0	0,2353
ФВ, %	64,1±10,2	64	58	75	68,5±9,9	71	59	75	0,503
GLS, %	–16,6±4,19	–17,2	–19,7	–14,8	–18,6±6,0	–19,6	–22,7	–14,7	0,2414
GCS_{MV}, %	–9,4±6,1	–6,4	–9,8	–3,1	–12,5±4,18	–12,5	–16,3	–4,2	0,3486
GCS_{apex}, %	–13,5±9,71	–10,4	–17,5	–5,3	–16,6±4,1	–17,3	–19,9	–13,0	0,1397
Rot_{MV},°	–3,14±5,2	–4,2	–6,5	1,0	–6,83±4,57	–4,8	–10,8	–3,8	0,1735
Rot, °	2,7±5,8	3,2	–3,8	8,4	10,93± 5,86	10,3	6,2	13,4	0,0015
Twist, °	6,82±6,26	4,7	1,1	12,8	18,61±6,9	17,6	14,2	19,4	0,0002
ΔTwist°	–2,05±8,35	–2,4	–5,8	2,5	4,66±8,49	4,0	1,4	5,5	0,0463
СДЛА, мм рт.ст.	41,6±8,48	40,0	35,0	50,0	32,4±3,81	32,0	30,5	33,5	0,0201
Прирост СДЛА, %	9,95±7,5	9	7	13,6	4,8±2,0	4,5	4	6	0,0260

лем, сопровождаясь статистически значимым их снижением в группе нарушения внутрижелудочкого проведения.

При нагрузочной пробе различия в группах по показателям вращения на апикальном уровне и скручивания ЛЖ в изучаемых группах сохранялись. На этом фоне наблюдался статистически значимо больший объем выполненной работы в группе контроля. Кроме того, необходимо отметить разнонаправленную динамику прироста скручивания при выполнении ФН у пациентов обеих групп. На фоне ФН наблюдалось также существенное увеличение СДЛА, что проявлялось не только в статистически значимых различиях между группами, чего не было в состоянии покоя, но и в приросте этого показателя на фоне стресса.

Обсуждение

Во время ФН у здоровых лиц скручивание ЛЖ нарастает и может удвоиться при кратковременной нагрузке в

результате увеличения показателей вращения базальных и апикальных отделов. При этом у хорошо тренированных профессиональных спортсменов величина скручивания, сниженная в покое, существенно увеличивается при ФН, давая значительно больший прирост по сравнению с таковым у обычных людей [13, 14]. С возрастом показатели скручивания в покое увеличиваются, тогда как прирост при ФН снижается. Кроме того, отсутствует и увеличение скорости раскручивания, что можно рассматривать как снижение резервных возможностей миокарда [13]. В нашем исследовании, несмотря на практически одинаковые объемные показатели, параметры систолической и диастолической функции, отсутствие аномального ремоделирования, скручивание ЛЖ у лиц с идиопатической БЛНПГ было исходно снижено. Причем статистически значимые различия во вращении в группах наблюдались на апикальном уровне, которое принято считать наиболее важным в формировании скручивания. Считается, что именно это вращение в наибольшей степени отражает контрактильную функцию ЛЖ [15]. Принято также считать, что вращение и скручивание снижаются пропорционально снижению деформационных свойств миокарда [16]. Важно отметить, что в нашем исследовании снижение показателей вращения и скручивания в группе БЛНПГ наблюдалось независимо от показателей циркулярной деформации на уровне базальных и апикальных отделов, различий между которыми не отмечалось.

Как известно, развитие гипертрофии ЛЖ, как и процессы старения, ведут к нарушению адаптационных механизмов и снижению прироста скручивания во время ФН. Более того, прирост скручивания может вообще отсутствовать, отражая полное истощение компенсаторных резервов, что может объяснять появление сердечной недостаточности [13, 17]. Аналогичные изменения наблюдались и в нашем исследовании в группе идиопатической БЛНПГ, когда не только отсутствовал прирост, но и наблюдалась тенденция к уменьшению скручивания во время ФН, тогда как в группе контроля отмечалась обратная динамика с существенным его приростом. Кроме того, как и в покое, в наибольшей степени страдало вращение на апикальном уровне, за счет снижения которого в основном и происходило результирующее уменьшение скручивания. Как результат отсутствия прироста скручивания в группе БЛНПГ наблюдали существенно меньший объем выполненной работы (нагрузка, Вт) и больший прирост СДЛА, указывающий на недостаточное гемодинамическое обеспечение ФН **(см. рисунок на цв. вклейке)**.

Необходимо отметить, что межгрупповые различия в глобальной продольной деформации, наблюдаемые в покое, нивелировались во время ФН. Подобная динамика, возможно, также связана с отсутствием физиологического прироста скручивания ЛЖ, при котором адекватное обеспечение гемодинамических потребностей происходило за счет напряжения деформационных свойств.

Заключение

БЛНПГ независимо от наличия заболеваний сердца негативно влияет на нормальную физиологию сокращения ЛЖ, опосредованную через систолическое скручивание как в покое, так и при ФН. Отсутствие физиологического прироста скручивания при ФН сопровождается ухудшением гемодинамики, выраженное в увеличении СДЛА.

Авторы заявляют об отсутствии конфликта интересов.

ЛИТЕРАТУРА/REFERENCES

1. Neilan T, Ton-Nu T, Jassal D, Popovic Z., Douglas P, Halpern E, Marshall J, Thomas J, Picard M, Yoerger D. Myocardial adaptation to shortterm high-intensity exercise in highly trained athletes. *Journal of the American Society of Echocardiography.* 2006;19:1280-1285. https://doi.org/10.1016/j.echo.2006.05.001
2. Sengupta PP, Tajik AJ, Chandrasekaran K, Khandheria BK. Twist Mechanics of the Left Ventricle. *JACC: Cardiovascular Imaging.* 2008;1:366-76. https://doi.org/10.1016/j.jcmg.2008.02.006
3. Soullier C, Obert P, Doucende G, Nottin S, Cade S, Perez-Martin A, Messner-Pellenc P, Schuster I. Exercise Response in Hypertrophic Cardiomyopathy: Blunted Left Ventricular Deformational and Twisting Reserve With Altered Systolic-Diastolic Coupling. *Cardiovasc Imaging.* 2012;5:324-332. https://doi.org/10.1161/circimaging.111.968859
4. Karaahmet T, Gürel E, Tigen K, Güler A, Dündar C, Fotbolcu H, Basaran Y. The effect of myocardial fibrosis on left ventricular torsion and twist in patients with non-ischemic dilated cardiomyopathy. *Cardiol J.* 2013;20(3):276-286. https://doi.org/10.5603/cj.2013.0073
5. Павлюкова Е.Н., Кужель Д.А., Матюшин Г.В., Лыткина В.С. Блокада левой ножки пучка Гиса и скручивание левого желудочка при низкой фракции выброса. *Клиническая медицина*. 2015;93(11):15-21. [Pavlukova EN, Kuzhel DA, Matyushin GV, Lytkina VS. Left His bundle branch block associated with left ventricular torsion and reduced ejection fraction. *Klin Med.* 2015;93(11):15-21. (In Russ.)].
6. Bertini M, Sengupta P, Nucifora G, Delgado V, Ng A, Marsan N, Shanks M, van Bommel R, Schalij M, Narula J, Bax J. Role of Left Ventricular Twist Mechanics in the Assessment of Cardiac Dyssynchrony in Heart Failure. *JACC: Cardiovascular Imaging.* 2009;2(12):1425-1435. https://doi.org/10.1016/j.jcmg.2009.09.013
7. Matsumoto K, Tanaka H, Tatsumi K, Miyoshi T, Hiraishi M, Kaneko A, Tsuji T, Ryo K, Fukuda Y, Yoshida A, Kawai H, Hirata K. Left Ventricular Dyssynchrony Using Three-Dimensional Speckle-Tracking Imaging as a Determinant of Torsional Mechanics in Patients With Idiopathic Dilated Cardiomyopathy. *The American Journal of Cardiology.* 2012;109:1197-1205. https://doi.org/10.1016/j.amjcard.2011.11.059
8. Helle-Valle T. New noninvasive method for assessment of left ventricular rotation: speckle tracking echocardiography. *Circulation*. 2005;112:3149-3156. https://doi.org/10.1161/circulationaha.104.531558
9. Lang R, Badano L, Mor-Avi V, Afilalo J, Armstrong A, Ernande L, Flachskampf F, Foster E, Goldstein S, Kuznetsova T, Lancellotti P, Muraru D, Picard M, Rietzschel E, Rudski L, Spencer K, Tsang W, Voigt J. Recommendations for Cardiac Chamber uantification by Echocardiography in Adults: An Update from the American Society hocardiography and the European Association of Cardiovascular Imaging. *Journal of the American Society of Echocardiography.* 2015;28:1-39. https://doi.org/10.1016/j.echo.2014.10.003

10. Nagueh S, Smiseth O, Appleton C, Byrd B, Dokainish H, Edvardsen T, Flachskampf F, Gillebert T, Klein A, Lancellotti P, Marino P, Oh J, Popescu B, Waggoner A. Recommendations for the Evaluation of Left ntricular Diastolic Function by Echocardiography: An Update from the American Society of chocardiography and the European Association of Cardiovascular Imaging. *Journal of the American Society of Echocardiography*. 2016;29:277-314. https://doi.org/10.1016/j.echo.2016.01.011

11. Fletcher G, Balady G, Amsterdam E, Chaitman B, Eckel R, Fleg J, Froelicher V, Leon A, Pina I, Rodney R, Simons-Morton D, Williams M, Bazzarre T. Exercise Standards for Testing and Training: A Statement for Healthcare Professionals From the American Heart Association. *Circulation* 2001;104:1694. https://doi.org/10.1161/hc3901.095960

12. Sicari R, Nihoyannopoulos P, Evangelista A, Kasprzak J, Lancellotti P, Poldermans D, Voigt J, Zamorano J. Stress Echocardiography Expert Consensus Statement — Executive Summary: European Association of Echocardiography (EAE) (a registered branch of the ESC). *European Heart Journal*. 2009;30(3):278-289. https://doi.org/ 10.1093/eurheartj/ehn492

13. Notomi Y. Enhanced ventricular untwisting during exercise: a mechanistic manifestation of elastic recoil described by Doppler tissue imaging. *Circulation*. 2006;113:2524-2533. https://doi.org/10.1161/circulationaha.105.596502

14. Zocalo Y, Bia D, Armentano R.L. Assessment of training-dependent changes in the left ventricle torsion dynamics of professional soccer players using speckle-tracking echocardiography. *Conf Proc IEEE Eng Med Biol Soc*. 2007;1:2709-2712.

15. Kim W, Lee B, Kim Y, Kang J, Jung Y, Song J, Kang D, Song J. Apical Rotation Assessed by Speckle-Tracking Echocardiography as an Index of Global Left Ventricular Contractility.*Circulation: Cardiovascular Imaging*. 2009;2:123-131. https://doi.org/10.1161/circimaging.108.794719

16. Meluzin J, Spinarova L, Hude P, Krejci J, Poloczkova H, Podrouzkova H, Pesl M, Orban M, Dusek L, Korinek J. Left Ventricular Mechanics in Idiopathic Dilated Cardiomyopathy: Systolic-Diastolic Coupling and Torsion. *Journal of the American Society of Echocardiography*. 2009;22(5):486-493. https://doi.org/10.1016/j.echo.2009.02.022

17. Iwasaki M, Masuda K, Asanuma T, Nakatani S. Effects of mechanical limitation of apical rotation on left ventricular relaxation and end-diastolic pressure. *AJP: Heart and Circulatory Physiology*. 2011;301:H1456-H1460. https://doi.org/10.1152/ajpheart.00316.2011

Поступила 15.09.16

К статье *Е.Н. Павлюковой и соавт.* «Динамика скручивания левого желудочка при идиопатической блокаде левой ножки пучка Гиса во время нагрузочной пробы»

а

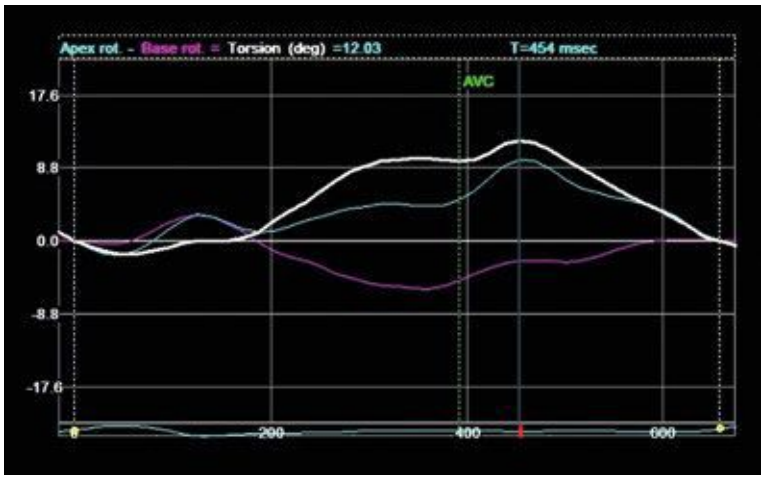

б

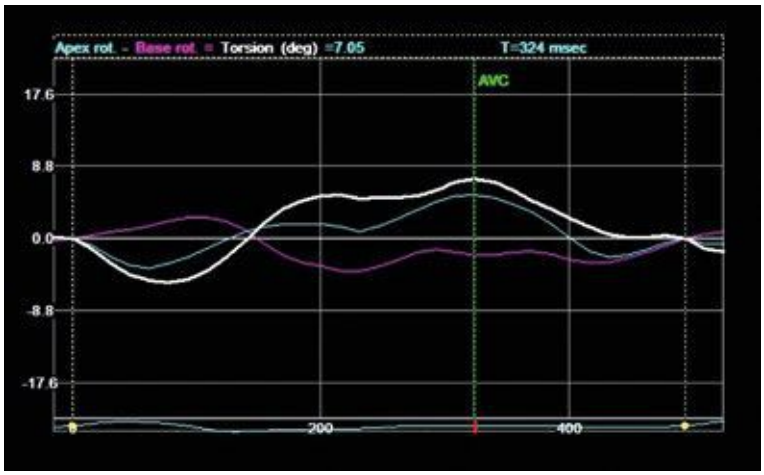

Пример скручивания ЛЖ при нагрузочной пробе у пациентки *К.*, 63 лет, с БЛНПГ.
а —близкое к нормальному вращение на апикальном (салатная линия, направленная вверх от изолинии) и базальном (фиолетовая линия, направленная вниз) уровне в покое, запаздывание пика вращения верхушки по отношению к пику вращения базальных отделов, результирующее скручивание (белая линия) — 12°, ФВ ЛЖ в покое 61%, СДЛА 28 мм рт.ст., ЧСС 88 уд/мин; б — после нагрузочной пробы на велоэргометре наблюдается снижение вращения на базальном и апикальном уровне, а также результирующего скручивания –7,1°, нагрузка 50 Вт, достигнута ЧСС 131 уд/мин, ФВ ЛЖ после нагрузки 56%, СДЛА 41 мм рт.ст. AVC — закрытие аортального клапана, окончание механической систолы ЛЖ; СДЛА — систолическое давление в легочной артерии; ЧСС — частота сердечных сокращений.