https://doi.org/10.17116/terarkh201789785-92

© Коллектив авторов, 2017

Диффузная В-крупноклеточная лимфома с сочетанной реаранжировкой генов c-MYC и BCL6 с первичным поражением кожи: собственное наблюдение и обзор литературы

Н.Г. ГАБЕЕВА, Д.А. КОРОЛЕВА, А.В. БЕЛЯЕВА, Н.Г. ЧЕРНОВА, Л.А. КУЗЬМИНА, А.Б. СУДАРИКОВ, Т.Н. ОБУХОВА, А.М. КОВРИГИНА, Е.Е. ЗВОНКОВ, В.Г. САВЧЕНКО

ФГБУ «Гематологический научный центр» Минздрава России, Москва, Россия

Аннотация

«Double-hit» лимфома (DHL) — редкая агрессивная В-клеточная лимфатическая опухоль с сочетанной перестройкой генов *c-MYC, BCL2 или BCL6*, характеризующаяся высокой частотой экстранодальных поражений и резистентностью к химиотерапии. Медиана продолжительности жизни при данном заболевании не превышает 18 мес. Большинство DHL представлено случаями *c-MYC/BCL2*. Сочетание *c-MYC/BCL6* встречается редко (5—8%). Представлен случай DHL-лимфомы с сочетанной реаранжировкой генов *c-MYC* и *BCL6*, протекающей под маской ДВККЛ leg-type.

Ключевые слова: «Double-hit» лимфома, DHL, c-MYC, BCL2, BCL6, ДВККЛ leg-type.

Diffuse large B-cell lymphoma with concomitant c-MYC and BCL6 gene rearrangements with primary skin involvement: A case report and a review of literature

N.G. GABEEVA, D.A. KOROLEVA, A.V. BELYAEVA, N.G. CHERNOVA, L.A. KUZMINA, A.B. SUDARIKOV, T.N. OBUKHOVA, A.M. KOVRIGINA, E.E. ZVONKOV, V.G. SAVCHENKO

National Research Center for Hematology, Ministry of Health of Russia, Moscow, Russia

Double-hit lymphoma (DHL) is a rare aggressive B-cell lymphoma with concomitant *c-MYC, BCL2* or *BCL6* gene rearrangements, which is characterized by the high frequency of extranodal lesions and by resistance to chemotherapy. The median survival does not exceed 18 months in patients with this disease. The majority of DHL is represented by *c-MYC/BCL2* cases. The combination of *c-MYC/BCL6* occurs rarely (5—8%). The paper describes a case of DHL with concomitant *c-MYC* and *BCL6* gene rearrangements, which mimics diffuse large B-cell lymphoma, leg-type.

Keywords: double-hit lymphoma (DHL), c-MYC, BCL2, BCL6, DLBCL leg-type.

АВС-ДВККЛ — вариант АВС-диффузной В-крупноклеточной лимфомы
ДВККЛ — диффузная В-крупноклеточная лимфома
ДВККЛ leg-type — первичная кожная ДВККЛ с поражением нижних конечностей
КТ — компьютерная томография
ЛДГ — лактатдегидрогеназа
ПКЛ — первичная кожная лимфома
ПХТ — полихимиотерапия
ПЭТ — позитронно-эмиссионная томография
ТГСК — трансплантация гемопоэтических стволовых клеток
ABC — activated B-cell like subtype
c-MYC — myelocytomatosis viral oncogene homolog
c-MYC/BCL2 — сочетанная реарранжировка генов
DEL — «double-expression» лимфома
DHL — «double-hit» лимфома
GCB — germinal center B-cell like subtype
MYD88 — myeloid differentiation primary response gene 88
non-GCB — иммунологический подвариант, коррелирующий с молекулярным типом АВС-ДВККЛ

Диффузная В-крупноклеточная лимфома (ДВККЛ) — самый частый вид неходжкинских лимфом, и характеризуется агрессивным течением [1]. Несмотря на схожесть морфологической картины по клиническим, иммуногистохимическим и молекулярно-генетическим проявлениям ДВККЛ является крайне гетерогенным заболеванием.

Весомый вклад в неоднородность ДВККЛ вносит топическая принадлежность заболевания. Несмотря на то что для ДВККЛ свойственна преимущественно нодальная локализация, почти каждый пятый случай первично возникает вне гемопоэтических органов, чаще всего в желудочно-кишечном тракте, коже, центральной нервной системе. Из всего разнообразия В-клеточных лимфом кожи диагностируется преимущественно первичная кожная фолликулярная лимфома — 48%, первичная кожная лимфома маргинальной зоны — 29% и крайне редко первичная кожная диффузная В-крупноклеточная лимфома с поражением нижних конечностей (ДВККЛ leg-type). В 2008 г. Всемирной организацией здравоохранения ДВККЛ leg-type выделена в отдельную нозологическую единицу [2]. Основанием для появления нового подварианта ДВККЛ явилась не только характерная локализация опухолевых очагов, но и ярко выраженные клинические (агрессивность, экстранодальное распространение) и молекулярно-генетические (делеция 9p21 и мутации гена *MYD88*) характеристики, свойственные данному заболеванию. Клиническое течение ДВККЛ leg-type разнообразно — от длительного бессимптомного до агрессивного с быстрой диссеминацией. Применение интенсивной химиотерапии дает возможность излечить большинство пациентов. Вместе

с тем встречаются формы ДВККЛ leg-type, резистентные к интенсивной терапии. Вероятно, это определяется биологией опухоли, при которой за маской «классической» ДВККЛ leg-type скрываются крайне агрессивные аналоги нодальной ДВККЛ [3, 4].

В настоящей статье мы представляем уникальный случай «double-hit» лимфомы (DHL) с сочетанной реаранжировкой генов *c-MYC* и *BCL6* и протекающей под маской ДВККЛ leg-type, а также обсуждение и обзор литературы.

Клиническое наблюдение. Пациентка *К.*, 61 год, с апреля 2015 г. стала отмечать нарастающую слабость, субфебрилитет, на коже правой голени появились гиперемированные папулы, постепенно увеличивающиеся в размере **(рис. 1, а, б)**. В июне 2015 г. поступила в нашу клинику. При осмотре на правой голени определялись 3 возвышающихся над кожей образования с бугристой поверхностью, четким контуром, диаметром от 10 до 37 мм, плотные, безболезненные. На участках неизмененной кожи в нескольких местах определялись плотные инфильтраты подкожной клетчатки. По данным компьютерной томографии (КТ), в средней трети правой голени в коже и подкожной жировой клетчатке определялись множественные мягкотканные образования, максимальным размером по переднемедиальной поверхности 37×27 мм, по медиальному краю 16×37 мм, по переднелатеральному краю 8×14 мм; в подкожной клетчатке — до 15—20 мм. Аналогичные единичные образования определялись в подкожной клетчатке верхней трети голени размером 8—9 мм. В VI сегменте левого легкого и во всех долях правого легкого, преимущественно субплеврально, определялись множественные мелкие узелки размером 2—3 мм **(см. рис. 1, в, г)**. Очаговое поражение легких расценено как опухолевое, хотя морфологической диагностики не проводилось. Признаков поражения костного мозга, других органов, лимфатических узлов по данным лабораторно-инструментальных исследований не выявлено. Лактатдегидрогеназа (ЛДГ) и β_2-микроглобулин повышены незначительно: соответственно 405 ед/л (норма 378 ед/л) и 3,51 мг/л (норма <2,4 мг/л).

При гистологическом исследовании биоптата кожи во всех отделах дермы определялся диффузный инфильтрат из крупных лимфоидных клеток с округло-овальными ядрами, преимущественно с морфологией центробластов. Отмечались высокая митотическая активность и выраженная макрофагальная реакция. При иммуногистохимическом исследовании опухолевые клетки мономорфно экспрессировали CD20, CD79a, BCL2 (более 70% опухолевых клеток, цитоплазматическая реакция), BCL6 (более 60% опухолевых клеток, ядерная реакция), и были негативны при использовании антител к MUM1, CD10, CD3, CD30, CD4, ALK, TdT. В 80% клеток определялась интенсивная ядерная экспрессия белка MYC, пролиферативная активность Ki-67 более 60% **(рис. 2 см. на цв. вклейке)**.

При цитогенетическом исследовании методом FISH в 15% ядер выявлена перестройка гена *c-MYC* (8q24) и в 43% клеток — перестройка с вовлечением локуса гена *BCL6* **(рис. 3 см. на цв. вклейке)**. Мутация L265P гена *MYD88* и делеция гена *CDKN2A* и *TP53* не выявлялись. Таким образом, на основании данных молекулярно-генетического исследования биоптата опухоли установлен диагноз DHL, DEL («double-expression» лимфома, коэкспрессия c-MYC и BCL2) с первичным поражением кожи.

С июня по август 2015 г. проведено 3 блока (A, B, C) по протоколу R-mNHL-BFM-90. При контрольном обследовании визуально на месте очагов сохранялись только участки гиперпигментации, а по данным КТ — небольшое уплотнение подкожной клетчатки по переднемедиальной поверхности правой голени. Динамика очагов в легких была разнонаправленной: наряду с практически полной редукцией одних очагов появилось несколько новых. Лечение сопровождалось гематологической токсичностью III—IV степени и инфекционными осложнениями (стоматит, обострение герпетической инфекции, пневмония). После 3-го курса появились признаки почечной недостаточности (повышение концентрации креатинина до 272 мкмоль/л, олигурия), которые разрешились через несколько дней. Учитывая положительную динамику в виде практически полной регрессии опухолевых образований, появление признаков нефротоксичности, дальнейшую терапию проводили по программе R-EPOCH. С сентября по ноябрь 2015 г. проведены 3 курса химиотерапии. Лечение переносила без осложнений, концентрация креатинина оставалась в пределах нормы.

При КТ очаги уплотнения в подкожной клетчатке не выявлялись, очаги в легких сохранялись прежних размеров и локализаций. По данным позитронно-эмиссионной томографии (ПЭТ), очаги патологической метаболической активности (SUV 10,07) обнаруживались в III, IV, VI и X сегментах легких. Другие очаги патологического накопления радиофармпрепарата, в том числе в мягких тканях правой голени, не выявлены. Нормализовались активность ЛДГ и β_2-микроглобулина, отсутствовали В-симптомы.

Однако уже через 2 мес при контрольном осмотре обнаружены множественные подкожные узловые образования в области обеих кистей, нижней трети предплечий, левом бедре, голени и увеличение количества очагов в легких. В результате иммуногистохимического исследования биоптата одного из образований подтвержден рецидив заболевания. Обращало внимание, что в рецидиве появлялись отдаленные от первичной локализации очаги поражения. При этом участки исходного поражения оставались интактными. Однако по данным молекулярн-

Сведения об авторах:

Королева Дарья Александровна — аспирант НКО химиотерапии лимфом

Беляева Анастасия Валерьевна — врач НКО химиотерапии лимфом

Чернова Наталья Геннадьевна — к.м.н., н.с. НКО химиотерапии лимфом

Кузьмина Лариса Анатольевна — к.м.н., зав. отд-нием НКО химиотерапии гемобластозов и трансплантации костного мозга

Судариков Андрей Борисович — д.м.н., зав. лаб. молекулярной генетики

Обухова Татьяна Никифоровна — к.м.н., зав. лаб. кариологии

Ковригина Алла Михайловна — д.б.н., зав. отд-нием патологической анатомии

Звонков Евгений Евгеньевич — д.м.н., зав. отд-нием

Савченко Валерий Григорьевич — ген. дир., акад. РАН

Контактная информация:

Габеева Нэлли Георгиевна — к.м.н., н.с. НКО химиотерапии лимфом; 125167 Москва, Новый Зыковский пр-д, 4; тел.: +7(495)612-4810; e-mail: dr.gabeeva@gmail.com

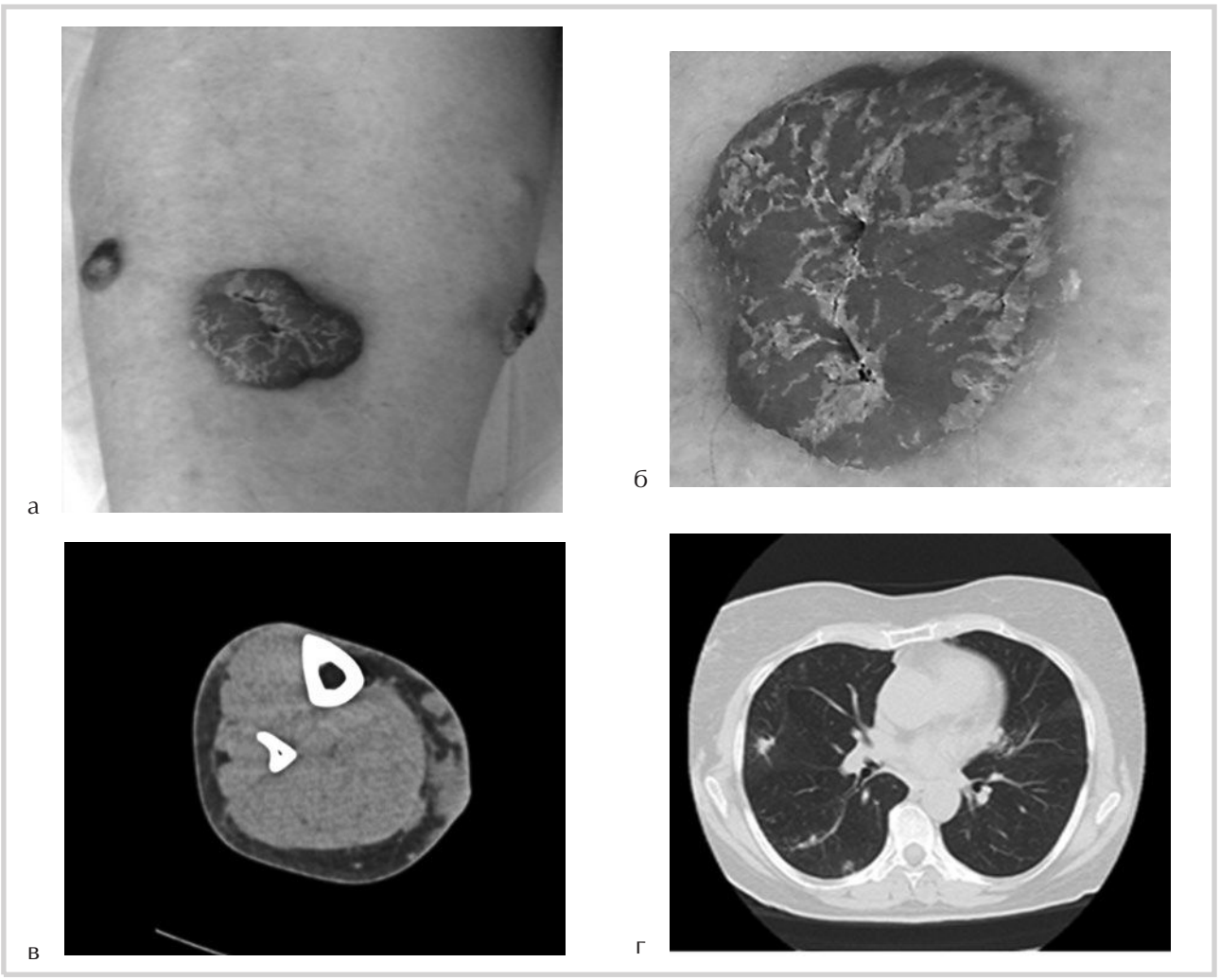

Рис. 1. **Опухолевые образования на коже голени (а, б), образования в подкожной клетчатке голени (в) и очаговые образования в легких (г).**

ного исследования обнаруженные клоны в опухолевых образцах в дебюте и в рецидиве заболевания были идентичными.

С февраля 2016 г. начата метрономная терапия по программе РЕР-С (преднизолон, этопозид, прокарбазин, циклофосфамид). В результате терапии достигнута положительная динамика. Однако в перерыве после 3-го курса у больной развился миелотоксический агранулоцитоз и начало очередного цикла химиотерапии было отсрочено. На 20-й день перерыва количество и размеры участков инфильтрации вернулись к исходным. Очередной курс РЕР-С начат вместе с приемом леналидомида в дозе 10 мг/сут через день. По окончании курса достигнута полная редукция всех кожных очагов, в легких сохранялись минимальные интерстициальные изменения. Через 2 мес вновь появились множественные подкожные образования на предплечьях, бедрах, спине. Начата терапия ибрутинибом в дозе 420 мг/сут с быстрой регрессией образований на коже через 3 дня терапии.

На момент написания статьи больная активна, В-симптомов нет, лабораторные показатели в норме, участки опухолевой инфильтрации кожи и подкожной клетчатки как пальпаторно, так и по данным КТ не определяются. Продолжает прием ибрутиниба в прежней дозе непрерывно в течение 2 мес.

Обсуждение

Экстранодальные лимфомы — неоднородная группа лимфатических опухолей, с различной частотой встречающихся практически в любом не лимфатическом органе [5]. Лимфатические опухоли с первичным поражением кожи (ПКЛ) составляют около 19% от всех экстранодальных лимфом [6]. Лидирующее место среди ПКЛ занимают Т-клеточные лимфомы и только 25% составляют лимфомы В-клеточного происхождения [7—9]. В 1987 г. R. Willemze [10], наблюдая пациентов с ПКЛ, впервые обратил внимание, что из 16 умерли 3 в короткие сроки от установления диагноза, и у всех 3 наблюдалось изолированное поражение кожи нижних конечностей. Дальнейшие исследования подтвердили, что в отличие от ПКЛ, характеризующихся поражением кожи головы и туловища и хорошим прогнозом (5-летняя общая и безрецидивная выживаемость составляет 85 и 94% соответственно), при ДВККЛ leg-type эти показатели составляют 42 и 52% соответственно [7, 11]. Столь явная клиническая особенность

положена в основу определения ДВККЛ leg-type в классификации Всемирной организации здравоохранения от 2008 г. — диффузная В-крупноклеточная лимфома из больших трансформированных В-клеток, возникающая на нижних конечностях [2].

ДВККЛ leg-type болеют преимущественно женщины, средний возраст 70 лет. Диагностика в дебюте заболевания обычно не представляет сложности: локализация опухолевых очагов преимущественно ограничена кожей нижних конечностей, отсутствие или минимальная регионарная лимфаденопатия, отсутствие В-симптомов, активность ЛДГ и концентрация β_2-микроглобулина повышены незначительно. Пораженные участки выглядят как единичные или множественные бугристые папулы различного диаметра от розово-синего до синюшно-красного цвета, поверхность обычно блестящая, может быть шелушение. В более поздних стадиях появляются изъязвление, распад, гнойное отделяемое. Клиническое течение ДВККЛ leg-type обычно агрессивное, опухолевые очаги быстро прогрессируют и часто (до 50%) поражают регионарные лимфатические узлы и другие экстранодальные органы (центральная нервная система, кости, легкие) [11, 12]. Несмотря на кажущуюся изолированность поражения, необходимо проведение максимально полного инструментального обследования с морфологическим подтверждением для исключения диссеминации. В представленном нами случае визуально определялись только 3 очага, а при КТ обнаружены множественные образования в подкожной клетчатке в пределах правой голени и в легких. И хотя морфологическое исследование небольших очагов в легочной ткани не проведено, активное патологическое накопление при ПЭТ и отрицательная динамика в рецидиве ретроспективно подтвердили наличие отдаленных экстранодальных метастазов уже в дебюте заболевания при изолированном поражении голени.

До настоящего времени четких иммуноморфологических критериев для дифференциальной диагностики между ДВККЛ leg-type и нодальной ДВККЛ нет. Диффузный рост крупных опухолевых клеток типа центробластов и/или иммунобластов, частые митозы, экспрессия общих В-клеточных маркеров не противоречат диагнозу нодальной ДВККЛ. В периваскулярной области возможна незначительная примесь малых лимфоцитов и Т-клеток. Считается, что в отличие от нодальной ДВККЛ, которая может происходить как из клеток герминального центра (GCB — germinal center B-cell like subtype), так и из активированных В-клеток (ABC — activated B-cell like subtype), ДВККЛ leg-type практически всегда соответствует ABC-варианту ДВККЛ (ABC-ДВККЛ). Принадлежность опухолевых клеток ДВККЛ leg-type к активированным В-клеткам подтверждена при исследованиях профиля экспрессии генов [13—15]. Опухолевые клетки ДВККЛ leg-type экспрессируют CD19, CD20, CD79a, FOX-P1, BCL6, IgM в отсутствие CD5 и CD10. Обязательна экспрессия MUM1 и BCL2 [16, 17].

Экспрессия MUM1 является иммуногистохимическим маркером принадлежности к non-GCB иммунологической подгруппе, коррелирующей с молекулярным типом ABC-ДВККЛ и выявляется в подавляющем большинстве случаев ДВККЛ leg-type [18—21]. Однако в представленном нами случае он оказался негативным при иммуногистохимическом исследовании.

В качестве дополнительных механизмов, лежащих в основе высокой экспрессии BCL2 при ДВККЛ leg-type, рассматриваются посттрансляционная модификация и нарушение деградации, что приводит к внутриклеточному накоплению белка [22, 23].

Частыми генетическими поломками при ДВККЛ leg-type являются делеция гена *CDKN2A*(del9p21) и мутации *MYD88* (myeloid differentiation primary response gene 88) [24, 25]. В группе нодальной ДВККЛ del9p21 выявляется примерно в трети случаев, а при ДВККЛ leg-type — в 67—70% [26]. Частота мутаций гена *MYD88* в группе нодальной ДВККЛ составляет 22%, группе ABC-ДВККЛ — 39%, а при ДВККЛ leg-type достигает 70% [27, 28]. В настоящее время известны три мутации гена *MYD88*, самой частой и прогностически неблагоприятной из которых является мутация *L265P* (*MYD88^{L265P}*). При ДВККЛ мутация *MYD88^{L265P}* выявляется преимущественно в ABC-ДВККЛ и имеет неблагоприятный прогноз [29]. В связи с высокой частотой выявления поломок гена *CDKN2A(del9p21)* и *MYD88* у больных ДВККЛ leg-type их используют для дифференциальной диагностики с другими ПКЛ [30, 31].

Обращает внимание, что мутации гена *MYD88* и реаранжировка гена *c-MYC* (myelocytomatosis viral oncogene homolog) являются взаимоисключающими генетическими событиями. Так, мутации *MYD88* выявляются в 90—100% случаев при лимфоплазмоцитоме и никогда при лимфоме Беркитта. И наоборот, транслокации с вовлечением гена *c-MYC* не обнаруживаются у больных лимфоплазмоцитомой [32]. Кроме того, при ДВККЛ мутации *MYD88* встречаются преимущественно в ABC-ДВККЛ, а транслокации с вовлечением локуса гена *c-MYC* — в группе GCB-ДВККЛ [33]. По данным J. Rovira и соавт. [29], из 39 больных ДВККЛ с *MYD88^{L265P}* только у одного обнаружена реаранжировка гена *c-MYC,* а «double-hit» и «triple-hit» лимфомы не встречались. Мы также не обнаружили мутаций гена *MYD88,* при выявленной перестройке гена *c-MYC* в нашем случае.

При ДВККЛ leg-type транслокации с вовлечением локусов генов *c-MYC* выявляются почти в 30% случаев, но они никогда не сочетаются с перестройками генов *BCL6* и *BCL2.* По данным C. Hallerman и соавт. [34], у 6 из 14 пациентов с ДВККЛ leg-type выявлена изолированная реаранжировка гена *c-MYC*, у 5 — перестройка гена *BCL6*, но ни в одном случае они не обнаружены совместно. Однако в нашем примере выявлена сочетанная перестройка генов *c-MYC и BCL6.*

Таким образом, в представленном нами случае в ходе верификации диагноза отсутствовало сразу нескольких иммунологических и генетических признаков характерных для ДВККЛ leg-type: 1) отсутствие экспрессии одного из важнейших иммуногистохимических маркеров принадлежности опухолевых клеток к non-GCB-варианту — MUM1; 2) при молекулярно-генетическом исследовании не обнаружено наиболее характерных генетических поломок — делеции *CDKN2A* и мутации гена *MYD88^{L265P}*; 3) выявлена сочетанная перестройка генов *c-MYC* и *BCL6.* Поэтому, несмотря на классическую клиническую картину ДВККЛ leg-type, полученные молекулярно-генетические данные позволили нам классифицировать данный случай как «double hit» лимфому с первичным поражением кожи. Мы не встретили в литературе описания первичного поражения кожи DHL, поэтому можно только теоретически

объяснить агрессивное течение и резистентность к полихимиотерапии (ПХТ) описанного нами случая по аналогии с нодальными формами DHL.

Нодальная DHL с сочетанной перестройкой генов *c-MYC* с *BCL2* или *BCL6* составляет примерно 5—10% ДВККЛ [35]. В отличие от лимфомы Беркитта партнерами для перестройки *c-MYC* при ДВККЛ чаще являются гены легких цепей иммуноглобулина и не иммуноглобулиновые гены (*BCL11A, PAX5, IKAROS* и *BCL6*) [36—38]. Большинство DHL представлено GC-ДВККЛ случаями *c-MYC/BCL2* (58—85%), сочетание *c-MYC/BCL6* встречается значительно реже (5—8%) и обычно при ABC-ДВККЛ [39]. DHL характеризуются агрессивным течением и обычно резистентны к химиотерапии [3, 40]. По данным разных авторов, медиана продолжительности жизни в группе DHL составляет от 4,5 до 18 мес [41, 42].

Единого мнения о прогностическом значении сочетанной перестройки *c-MYC/BCL6* в отличие от *c-MYC/BCL2* нет. По данным S. Aukema и соавт. [43], общая выживаемость у больных DHL *c-MYC/BCL6* значительно уступала таковой при DHL *c-MYC/BCL2*. Напротив, в исследовании MD Anderson Canser Center прогноз в группе DHL с реаранжировкой гена *BCL6* был лучше, чем при других вариантах [44, 45]. Еще ряд исследователей не обнаружили статистически значимых различий по прогнозу между группами *c-MYC/BCL6* и *c-MYC/BCL2* [46]. В нашем примере сочетанная перестройка генов *c-MYC и BCL6* ассоциировалась с крайне агрессивным и резистентным течением.

Обращает внимание, что при иммуногистохимическом исследовании в нашем случае выявлялась высокая экспрессия белков *c-MYC, BCL6* и *BCL2*. Гиперэкспрессия c-MYC четко коррелирует с перестройкой его гена в отличие от BCL6 и BCL2, повышенная экспрессия которых может быть обусловлена различными механизмами.

Эффективной терапии больных DHL в настоящее время нет. Идет активная оценка эффективности интенсивных схем ПХТ, таргетной терапии и их сочетаний. Терапия по программе R-CHOP у больных DHL неэффективна. Медиана общей продолжительности жизни при применении интенсивных курсов терапии (R-hyperCVAD, R-CODOX-M/IVAC) варьирует от 5 мес до 2 лет, однако большинство больных умирают от прогрессирования опухоли в течение 1 года [47]. Только в одном исследовании (MD Anderson Cancer Center) при применении программы R-EPOCH число полных ремиссий и 2-летняя безрецидивная выживаемость при DHL составили 68 и 67% соответственно [44]. По данным других исследований, преимущества R-EPOCH по сравнению с R-CHOP в группе больных DHL не получено [48]. При проведении высокодозной консолидации с трансплантацией гемопоэтических стволовых клеток (ТГСК) заметных преимуществ в общей выживаемости у больных DHL также не получено [44]. Кроме того, проведение ТГСК невозможно у большинства пожилых больных DHL и при сочетанном течении нескольких заболеваний.

Применение интенсивной ПХТ по программе mNHL-BFM-90 в сочетании с ПХТ по схеме R-EPOCH у нашей пациентки не привело к достижению полной ремиссии. ТГСК оказалась невозможной из-за пожилого возраста и накопленных токсических эффектов, полученных на предыдущих этапах лечения. Хотя по не опубликованным данным, из 5 больных ДВККЛ leg-type, получавших лечение в нашей клинике по программе mNHL-BFM-90, у 4 достигнута полная ремиссия (продолжительность наблюдения от 33 до 98 мес). Это еще раз подтверждает, что в нашем случае мы «имели дело» с редчайшей DHL с первичным поражением кожи, а не с «классической» ДВККЛ leg-type.

В качестве противорецидивной терапии применена длительная метрономная терапия малыми дозами преднизолона, эндоксана, этопозида и прокарбазина. Несмотря на положительную динамику, эффект также оказался нестойким.

Мы обратили внимание на сообщение E. Gupta и соавт. [49], которые описали случай эффективной терапии резистентной к ПХТ формы ДВККЛ leg-type (цитогенетическое исследование не проводилось) леналидомидом и ибрутинибом. Ремиссия на фоне терапии леналидомидом длилась 2 мес, а на последующей терапии ибрутинибом — 18 мес.

Применение леналидомида в дозе 10 мг/сут у нашей пациентки сопровождалось регрессий опухолевых очагов на коже в течение 1,5 мес. При очередных признаках прогрессирования опухоли в коже, на фоне лечения леналидомидом применение ибрутиниба в дозе 420 мг/сут вновь привело к стойкой регрессии опухоли, которая продолжается уже 2 мес.

Заключение

Мы впервые описали случай диагностики и лечения DHL с первичным поражением кожи. Этот случай представлял особую сложность, так как клиническая картина не вызывала сомнений о принадлежности данной опухоли к ДВККЛ leg-type. Однако проведенные молекулярно-генетические исследования позволили диагностировать DHL и DEL (с сочетанной перестройкой генов *c-MYC* и *BCL6* в отсутствие мутации гена *MYD88*), протекающей под маской ДВККЛ leg-type. Эффективной терапии DHL в настоящее время не существует. Интенсификация терапии иногда приводит к временной регрессии опухоли, однако рецидив практически неизбежен. Необходим поиск новых подходов к терапии DHL, возможно, с включением в курсы интенсивной ПХТ новых таргетных препаратов и иммуномодуляторов для воздействия на реактивное микроокружение опухоли.

ЛИТЕРАТУРА

1. Morton LM, Turner JJ, Cerhan JR, Linet MS, Treseler PA, Clarke CA, Jack A, Cozen W, Maynadié M, Spinelli JJ, Costantini AS, Rüdiger T, Scarpa A, Zheng T, Weisenburger DD. Proposed classification of lymphoid neoplasms for epidemiologic research from the Pathology Working Group of the International Lymphoma Epidemiology Consortium (InterLymph). *Blood*. 2007;110:695-708.
https://doi.org/10.1182/blood-2006-11-051672

2. Swerdlow SH, Campo E, Harris NL, Jaffe, ES, Pileri, SA, Stein, H, Thiele, J, Vardiman, JW. WHO *Classification of Tumours of Haematopoietic and Lymphoid Tissues*. Lyon, France: IARC; 2008.
3. Barrans S, Crouch S, Smith A, Turner K, Owen R, Patmore R, Roman E, Jack A. Rearrangement of MYC is associated with poor prognosis in patients with diffuse large B-cell lymphoma treated in the era of rituximab. *J Clin Oncol*. 2010;28:3360-3365. https://doi.org/10.1200/JCO.2009.26.3947
4. Sietse M. Aukema, Reiner Siebert, Ed Schuuring, Gustaaf W. van Imhoff, Hanneke C. Kluin-Nelemans, Evert-Jan Boerma and Philip M. Kluin. Double-hit B-cell lymphomas. *Blood*. 2011; 117:2319-2331. https://doi.org/10.1182/blood-2010-09-297879
5. Звонков Е.Е. *Первичные экстранодальные В-клеточные лимфатические опухоли: клиника, диагностика, лечение.* Дисс. ... д-ра мед. наук. М.; 2009. Ссылка активна на 11.12.2016. Доступно по: www.dissercat.com
6. Bradford PT1, Devesa SS, Anderson WF, Toro JR. Cutaneous lymphoma incidence patterns in the United States: a population-based study of 3884 cases. *Blood*. 2009;113(21):5064-5073. https://doi.org/10.1182/blood-2008-10-184168
7. Rein Willemze, Elaine S. Jaffe, Gu¨nter Burg, Lorenzo Cerroni, Emilio Berti, Steven H. Swerdlow, Elisabeth Ralfkiaer, Sergio Chimenti, Jose´ L Diaz-Perez, Lyn M Duncan, Florent Grange, Nancy Lee Harris, Werner Kempf, Helmut Kerl, Michael Kurrer, Robert Knobler, Nicola Pimpinelli, Christian Sander, Marco Santucci, Wolfram Sterry, Maarten H Vermeer, Janine Wechsler, Sean Whittaker, Chris JLM Meijer. WHO-EORTC classification for cutaneous lymphomas. *Blood*. 2005;105:3768-3785. https://doi.org/10.1182/blood-2004-09-3502
8. Wilcox RA. Cutaneous B-cell lymphomas: 2015 update on diagnosis, risk-stratification, and management. *Am J Hematol*. 2015;90(1):73-76. https://doi.org/10.1002/ajh.23863
9. Илюшкина Е.А., Ковригина А.М., Кравченко С.К., Обухова Т.Н., Воробьев В.И., Звонков Е.Е., Ротанова М.Н., Лапин В.А. Лорие Ю.Ю. Лимфома из клеток мантийной зоны с первичным поражением кожи: клиническое наблюдение. *Клиническая онкогематология. Фундаментальные исследования и клиническая практика.* 2012;5(2):129-134.
10. Willemze R, Meijer CJ, Scheffer E, Kluin PM, Van Vloten WA, Toonstra J, Van der Putte SC. Diffuse large cell lymphomas of follicle center cell origin presenting in the skin: a clinicopathologic and immunologic study of 16 patients. *Am J Pathol*. 1987;126:325-333. PMCID: PMC1899577
11. Grange F, Bekkenk MW, Wechsler J, Meijer CJ, Cerroni L, Bernengo M, Bosq J, Hedelin G, Fink Puches R, van Vloten WA, Joly P, Bagot M, Willemze R. Prognostic factors in primary cutaneous large B-cell lymphomas: A European multicenter study. *J Clin Oncol*. 2001;19:3602-3610. PMID: 11504742
12. Senff NJ, Hoefnagel JJ, Jansen PM, Vermeer MH, van Baarlen J, Blokx WA, Canninga-van Dijk MR, Geerts ML, Hebeda KM, Kluin PM, Lam KH, Meijer CJ, Willemze R. Reclassification of 300 primary cutaneous B-Cell lymphomas according to the new WHO-EORTC classification for cutaneous lymphomas: comparison with previous classifications and identification of prognostic markers. *J Clin Oncol*. 2007;25:1581-1587. https://doi.org/10.1200/JCO.2006.09.6396
13. Alizadeh AA, Eisen MB, Davis RE, Ma C, Lossos IS, Rosenwald A, Boldrick JC, Sabet H, Tran T, Yu X, Powell JI, Yang L, Marti GE, Moore T, Hudson J Jr, Lu L, Lewis DB, Tibshirani R, Sherlock G, Chan WC, Greiner TC, Weisenburger DD, Armitage JO, Warnke R, Levy R, Wilson W, Grever MR, Byrd JC, Botstein D, Brown PO, Staudt LM. Distinct types of diffuse large B-cell lymphoma identified by gene expression profiling. *Nature*. 2000;403:503-511. https://doi.org/10.1038/35000501
14. Juliette J Hoefnagel, Remco Dijkman, Katia Basso, Patty M Jansen, Christian Hallermann, Rein Willemze, Cornelis P Tensen and Maarten H Vermeer. Distinct types of primary cutaneous large B-cell lymphoma identified by gene expression profiling. *Blood*. 2005;105:3671-3678. https://doi.org/10.1182/blood-2004-04-1594
15. Koens L, Zoutman WH, Ngarmlertsirichai P, Przybylski GK, Grabarczyk P, Vermeer MH, Willemze R, Jansen PM, Schmidt CA, Tensen CP. Nuclear factor-kappaB pathway-activating gene aberrancies in primary cutaneous large B-cell lymphoma, leg type. *J Invest Dermatol*. 2014;134:290-292. https://doi.org/10.1038/jid.2013.265
16. Vibha Thomas, Robin Dobson, Robert Mennel. Primary cutaneous large B-cell lymphoma, leg type. *Proc (Bayl Univ Med Cent)*. 2011;24(4):350-353. PMCID: PMC3205164
17. Swerdlow SH1, Quintanilla-Martinez L, Willemze R, Kinney MC. Cutaneous B-cell lymphoproliferative disorders: report of the 2011 Society for Hematopathology/European Association for Haematopathology workshop. *Am J Clin Pathol*. 2013;139(4):515-535. https://doi.org/10.1309/AJCPNLC9NC9WTQYY
18. Gaidano G, Carbone A. MUM1: a step ahead toward the understanding of lymphoma histogenesis. *Leukemia*. 2000;14(4):563-566. PMID:10764139
19. Tunyaplin C, Shaffer AL, Angelin-Duclos CD, Yu X, Staudt LM, Calame KL. Direct repression of prdm1 by Bcl-6 inhibits plasmacytic differentiation. *J Immunol*. 2004;173:1158-1165. PMID: 15240705
20. Shaffer AL, Lin KI, Kuo TC, Yu X, Hurt EM, Rosenwald A, Giltnane JM, Yang L, Zhao H, Calame K, Staudt LM. Blimp-1 orchestrates plasma cell differentiation by extinguishing the mature B-cell gene expression program. *Immunity*. 2002. PMID: 12150891
21. Hoefnagel JJ, Mulder MM, Dreef E, Jansen PM, Pals ST, Meijer CJ, Willemze R, Vermeer MH. Expression of B-cell transcription factors in primary cutaneous B-cell lymphoma. *Mod Pathol*. 2006;19(9):1270-1276. https://doi.org/10.1038/modpathol.3800650
22. Kodama K, Massone C, Chott A, Metze D, Kerl H, Cerroni L. Primary cutaneous large B-cell lymphomas: clinicopathologic features, classification, and prognostic factors in a large series of patients. *Blood*. 2005;106(7):2491-2497. https://doi.org/10.1182/blood-2005-03-1175
23. Juliette J Hoefnagel, Remco Dijkman, Katia Basso, Patty M Jansen, Christian Hallermann, Rein Willemze, Cornelis P Tensen, Maarten H Vermeer, Distinct types of primary cutaneous large B-cell lymphoma identified by gene expression profiling. *Blood*. 2005;105(9). https://doi.org/10.1182/blood-2004-04-1594
24. Koh J, Enders GH, Dynlacht BD, Harlow E. Tumour-derived p16 alleles encoding proteins defective in cell-cycle inhibition. *Nature*. 1995;375(6531):506-510. https://doi.org/10.1038/375506a0
25. Serrano M, Lee H, Chin L, Cordon-Cardo C, Beach D, DePinho RA. Role of the INK4a locus in tumor suppression and cell mortality. *Cell*. 1996;85(1):27-37. PMID: 8620534
26. Dijkman R, Tensen CP, Jordanova ES, Knijnenburg J, Hoefnagel JJ, Mulder AA, Rosenberg C, Raap AK, Willemze R, Szuhai K, Vermeer MH, Array-based comparative genomic hybridization analysis reveals recurrent chromosomal alterations and prognostic parameters in primary cutaneous large B-cell lymphoma. *J Clin Oncol*. 2006;24(2):296-305. https://doi.org/10.1200/JCO.2005.02.0842
27. Ngo VN1, Young RM, Schmitz R, Jhavar S, Xiao W, Lim KH, Kohlhammer H, Xu W, Yang Y, Zhao H, Shaffer AL, Romesser P, Wright G, Powell J, Rosenwald A, Muller-Hermelink HK, Ott G, Gascoyne RD, Connors JM, Rimsza LM, Campo E, Jaffe ES, Delabie J, Smeland EB, Fisher RI, Braziel RM, Tubbs RR, Cook

JR, Weisenburger DD, Chan WC, Staudt LM. Oncogenically active MYD88 mutations in human lymphoma. *Nature*. 2011;470. https://doi.org/10.1038/nature09671

28. Pham-Ledard A, Beylot-Barry M, Barbe C, Leduc M, Petrella T, Vergier B, Martinez F, Cappellen D, Merlio JP, Grange F. High frequency and clinical prognostic value of MYD88 L265P mutation in primary cutaneous diffuse large B-cell lymphoma, leg-type. *JAMA Dermatol*. 2014. https://doi.org/10.1001/jamadermatol.2014.821
29. Rovira J, Karube K, Valera A, Colomer D, Enjuanes A, Colomo L, Martinez-Trillos A, Gine E, Dlouhy I, Magnano L, Delgado J, Martinez A, Villamor N, Campo E, Lopez-Guillermo A. MYD88 L265P mutations, but no other variants, identify a subpopulation of DLBCL patients of activated B-cell origin, extranodal involvement and poor outcome. *Clin Cancer Res*. 2016 Jan 20. https://doi.org/10.1158/1078-0432.CCR-15-1525
30. Belaud-Rotureau MA, Marietta V, Vergier B, Mainhaguiet G, Turmo M, Idrissi Y, Ferrer J, Beylot-Barry M, Dubus P, Merlio JP. Inactivation of p16INK4a/CDKN2A gene may be a diagnostic feature of large B cell lymphoma leg type among cutaneous B cell lymphomas. *Virchows Arch*. 2008;452(6):607-620. https://doi.org/10.1007/s00428-008-0593-x
31. Sarah Menguy, Audrey Gros, Anne Pham-Ledard, Maxime Battistella, Nicolas Ortonne, François Comoz, Brigitte Balme, Vanessa Szablewski, Laurence Lamant, Agnès Carlotti, Marie-Hélène Lorton, Anne de Muret, François Le Gall, Frédéric Franck, Anne Croue, David Cappellen, Marie Beylot-Barry, Jean-Philippe Merlio, Béatrice Vergier. MYD88 somatic mutation is a diagnostic criterion in primary cutaneous large B-cell lymphoma. *The Journal of Investigative Dermatology*. 2016. https://doi.org/10.1016/j.jid.2016.04.018
32. Ngo VN, Young RM, Schmitz R, Jhavar S, Xiao W, Lim KH, Kohlhammer H, Xu W, Yang Y, Zhao H, Shaffer AL, Romesser P, Wright G, Powell J, Rosenwald A, Muller-Hermelink HK, Ott G, Gascoyne RD, Connors JM, Rimsza LM, Campo E, Jaffe ES, Delabie J, Smeland EB, Fisher RI, Braziel RM, Tubbs RR, Cook JR, Weisenburger DD, Chan WC, Staudt LM. Oncogenically active MYD88 mutations in human lymphoma. *Nature*. 2011; 470(7332):115-119. https://doi.org/10.1038/nature09671
33. Horn H, Ziepert M, Becher C, Barth TFE, Bernd H-W, Feller AC, Klapper W, Hummel M, Stein H, Hansmann M, Schmelter C, M¨oller P, Cogliatti S, Pfreundschuh M, Schmitz N, Tr¨umper L, Siebert R, Loeffler M, Rosenwald A, Ott G. MYC status in concert with BCL2 and BCL6 expression predicts outcome in diffuse large B-cell lymphoma. *Blood*. 2013;21(2). https://doi.org/10.1182/blood-2012-06-435842
34. Hallermann C, Kaune KM, Gesk S, Martin-Subero JI, Gunawan B, Griesinger F, Vermeer MH, Santucci M, Pimpinelli N, Willemze R, Siebert R, Neumann C. Molecular Cytogenetic Analysis of Chromosomal Breakpoints in the IGH, MYC, BCL6, and MALT1 Gene Loci in Primary Cutaneous B-cell Lymphomas. Journal of Investigative *Dermatology*. 2004;123:213-219. https://doi.org/10.1111/j.0022-202X.2004.22720.x
35. Friedberg JW. Double-hit diffuse large B-cell lymphoma. *J Clin Oncol*. 2012;30:3439-3443. https://doi.org/10.1200/JCO.2012.43.5800
36. Sandlund JT, Kastan MB, Kennedy W, Behm F, Entrekin E, Pui CH, Kalwinsky DT, Raimondi SC. A subtle t(3;8) results in plausible juxtaposition of MYC and BCL6 in a child with Burkitt lymphoma/leukemia and ataxia-telangiectasia. *Cancer Genet Cytogenet*. 2006;168(1):69-72. https://doi.org/10.1016/j.cancergencyto.2005.12.013
37. Wang HY, Bossler AD, Schaffer A, Tomczak E, DiPatri D, Frank DM, Nowell PC, Bagg A. A novel t(3;8)(q27;q24.1) simultaneously involving both the BCL6 and MYC genes in a diffuse large B-cell lymphoma. *Cancer Genet Cytogenet*. 2007;172(1):45-53. https://doi.org/10.1016/j.cancergencyto.2006.07.016
38. Sanders L, Jayne S, Kennedy B, Miall F, Aukema SM, Siebert R, Wagner SD, Dyer MJ. A Double Hit CD10-Negative B-Cell Lymphoma with t(3;8)(q27;q24) Leading to Juxtaposition of the BCL6 and MYC Loci Associated with Good Clinical Outcome. *Case Rep Hematol*. 2014;2014:120714. https://doi.org/10.1155/2014/120714
39. Pillai RK, Sathanoori M, Van Oss SB, Swerdlow SH. Double-hit B-cell lymphomas with BCL6 and MYC translocations are aggressive, frequently extranodal lymphomas distinct from BCL2 double-hit B-cell lymphomas. *Am J Surg Pathol*. 2013;37(3):323-332. https://doi.org/10.1097/PAS.0b013e31826cebad
40. Karlsson A, Deb-Basu D, Cherry A, Turner S, Ford J, Felsher DW. Defective double-strand DNA break repair and chromosomal translocations by MYC overexpression. *Proc Natl Acad Sci USA*. 2003;100(17):9974-9979. https://doi.org/10.1073/pnas.1732638100
41. Le Gouill S, Talmant P, Touzeau C, Moreau A, Garand R, Juge-Morineau N, Gaillard F, Gastinne T, Milpied N, Moreau P, Harousseau JL, Avet-Loiseau H. The clinical presentation and prognosis of diffuse large B-cell lymphoma with t(14;18) and 8q24/c-MYC rearrangement. *Haematologica*. 2007;92(10):1335-1342. https://doi.org/10.3324/haematol.11305
42. Li S, Lin P, Fayad LE, Lennon PA, Miranda RN, Yin CC, Lin E, Medeiros LJ. B-cell lymphomas with MYC/8q24 rearrangements and IGH/BCL2/t(14;18)(q32;q21): an aggressive disease with heterogeneous histology, germinal center B-cell immunophenotype and poor outcome. *Mod Pathol*. 2012;25(1):145-156. https://doi.org/10.1038/modpathol.2011.147
43. Aukema SM, Kreuz M, Kohler CW, Rosolowski M, Hasenclever D, Hummel M, Kuppers R, Lenze D, Ott G, Pott C, Richter J, Rosenwald A, Szczepanowski M, et al. Biological characterization of adult MYC-translocation-positive mature B-cell lymphomas other than molecular Burkitt lymphoma. *Haematologica*. 2014;99:726-735. https://doi.org/10.3324/haematol.2013.091827
44. Oki Y, Noorani M, Lin P, Davis RE, Neelapu SS, Ma L, Ahmed M, Rodriguez MA, Hagemeister FB, Fowler N, Wang M, Fanale MA, Nastoupil L, Samaniego F, Lee HJ, Dabaja BS, Pinnix CC, Medeiros LJ, Nieto Y, Khouri I, Kwak LW, Turturro F, Romaguera JE, Fayad LE, Westin JR. Double-hit lymphoma: the MD Anderson Cancer Center clinical experience. *Br J Haematol*. 2014;166:891-901. https://doi.org/10.1111/bjh.12982
45. Qing Ye, Xu-Monette ZY, Tzankov A, Deng L, Wang X, Manyam GC, Visco C, Montes-Moreno S, Zhang L, Dybkær K, Chiu A, Orazi A, Zu Y, Bhagat G, Richards KL, Hsi ED, Choi WW, van Krieken JH, Huh J, Ponzoni M, Ferreri AJ, Parsons BM, Møller MB, Piris MA, Winter JN, Medeiros LJ, Hu S, Young KH. Prognostic impact of concurrent MYC and BCL6 rearrangements and expression in de novo diffuse large B-cell lymphoma. *Oncotarget*. 2016;7(3):2401-2416. https://doi.org/10.18632/oncotarget.6262
46. Petrich AM, Gandhi M, Jovanovic B, Castillo JJ, Rajguru S, Yang DT, Shah KA, Whyman JD, Lansigan F, Hernandez-Ilizaliturri FJ, Lee LX, Barta SK, Melinamani S, Karmali R, Adeimy C, Smith S, Dalal N, Nabhan C, Peace D, Vose J,Evens AM, Shah N, Fenske TS, Zelenetz AD, Landsburg DJ, Howlett C, Mato A, Jaglal M, Chavez JC, Tsai JP,Reddy N, Li S, Handler C, Flowers CR, Cohen JB, Blum KA, Song K, Sun HL, Press O, Cassaday R, Jaso J,Medeiros LJ, Sohani AR, Abramson JS. Impact of induction regimen and stem cell transplantation on outcomes in double-hit lymphoma: a multicenter retrospective analysis. *Blood*. 2014; 124:2354-2361. https://doi.org/10.1182/blood-2014-05-578963

47. Le Gouill S1, Talmant P, Touzeau C, Moreau A, Garand R, Juge-Morineau N, Gaillard F, Gastinne T, Milpied N, Moreau P, Harousseau JL, Avet-Loiseau H. The clinical presentation and prognosis of diffuse large B-cell lymphoma with t(14;18) and 8q24/c-MYC rearrangement. *Haematologica*. 2007;92(10):1335-1342.

https://doi.org/10.3324/haematol.11305

48. de Jongea AV, Roosmaa TJA, Houtenbosb I, Vasmeld WLE, van de Heme K, de Boerf JP, van Maaneng T, Lindauer-van der Werfh G, Beekerc A, Timmersi GJ, Schaarj CG, Soesank M, Poddighel PJ, de Jongm D, Chamuleaua MED. Diffuse large B-cell lymphoma with MYC gene rearrangements: Current perspective on treatment of diffuse large B-cell lymphoma with MYC gene rearrangements; case series and review of the literature. *European Journal of Cancer*. 2016;55:140-146.

https://doi.org/10.1016/j.ejca.2015.12.001

49. Gupta E, Accurso J, Sluzevich J, Menke DM, Tun HW. Excellent Outcome of Immunomodulation or Bruton's Tyrosine Kinase Inhibition in Highly Refractory Primary Cutaneous Diffuse Large B-Cell Lymphoma, Leg Type. *Rare Tumors*. 2015;7:6067.

https://doi.org/10.4081/rt.2015.6067

Поступила 16.03.17

К статье *Н.Г. Габеевой и соавт.* «Диффузная В-крупноклеточная лимфома с сочетанной реаранжировкой генов *c-MYC* и *BCL6* с первичным поражением кожи: собственное наблюдение и обзор литературы»

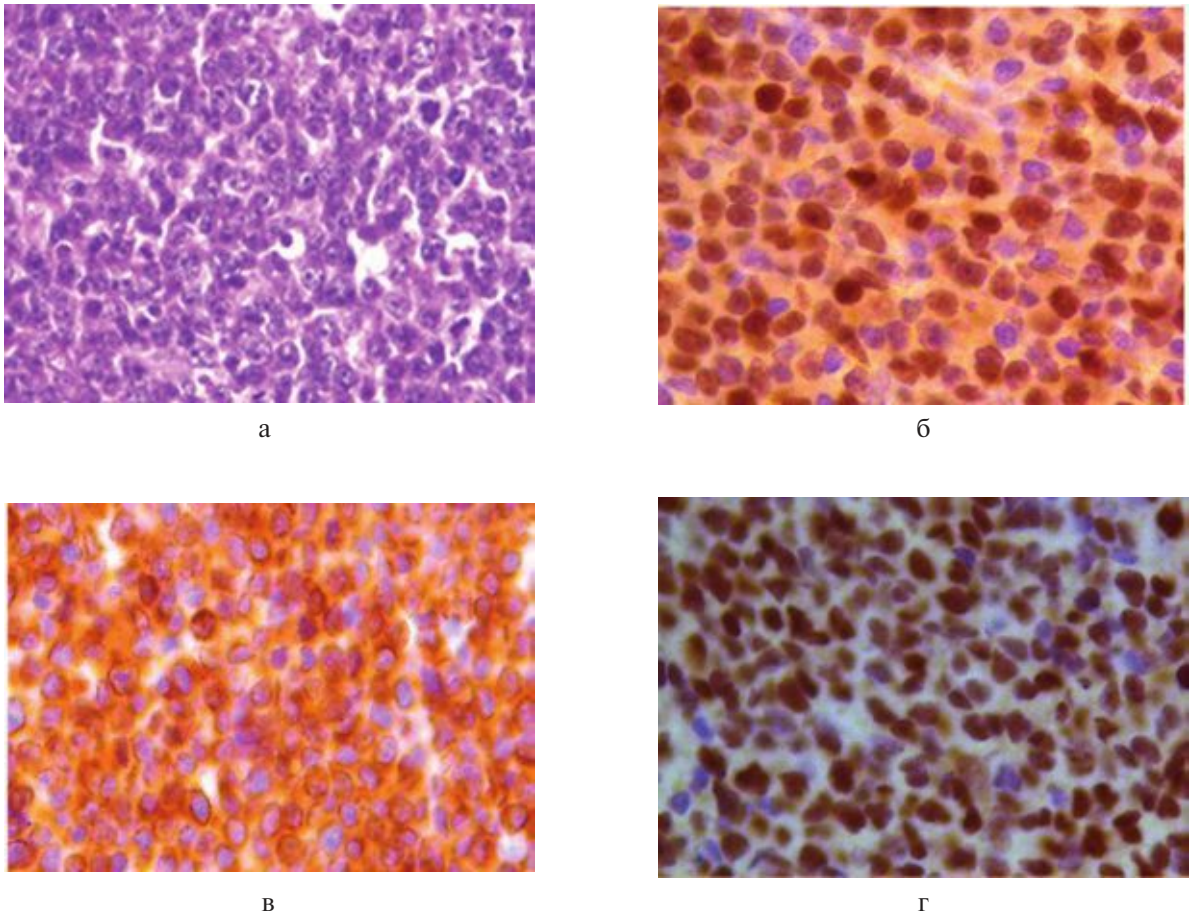

а б

в г

***Рис. 2.* Гистологическое исследование биоптата кожи, ув. 400.**
а — окраска гематоксилином и эозином; б — г — экспрессия опухолевыми клетками биоптата кожи MYC (б), BCL2 (в) и BCL6 (г).



а б

***Рис. 3.* Флюоресцентная *in situ* гибридизация на цитологических препаратах биоптата опухоли.**
а — FISH: nuc ish c-MYC, б — FISH: nuc ish BCL6.