doi: 10.17116/terarkh201789172-77

© Коллектив авторов, 2017

Миелопролиферативные «маски» множественной миеломы (обзор литературы и описание клинических наблюдений)

В.В. РЫЖКО, А.Е. ГРАЧЕВ, А.А. КЛОДЗИНСКИЙ, Т.В. ИВАНОВА, М.С. САТАЕВА Е.О. ГРИБАНОВА

ФГБУ «Гематологический научный центр» Минздрава России, Москва, Россия

Аннотация

Сочетания множественной миеломы с миелопролиферативными заболеваниями или вторичными лейкемоидными реакциями миелоидного типа достаточно редки. В статье описаны 3 случая множественной миеломы: один в сочетании с нейтрофильным лейкоцитозом, второй с вторичным эритропоэтинзависимым эритроцитозом и третий с хроническим миелолейкозом. Для установления точного диагноза в таких случаях, кроме стандартных клинических и лабораторных исследований, обязательными являются молекулярные исследования. Обсуждается терапевтическая стратегия в случаях сочетания 2 конкурирующих опухолей системы крови: лечить одновременно или наиболее агрессивную в настоящее время. Обсуждена взаимосвязь множественной миеломы и хронического миелоидного лейкоза, других миелопролиферативных заболеваний, лейкемоидных реакций миелоидного типа.

Ключевые слова: множественная миелома, лейкемоидная реакция, вторичный эритроцитоз, хронический миелолейкоз.

Myeloproliferative masks of multiple myeloma: A review of literature and clinical case reports

V.V. RYZHKO, A.E. GRACHEV, A.A. KLODZINSKY, T.V. IVANOVA, M.S. SATAEVA, E.O. GRIBANOVA,

National Research Center for Hematology, Ministry of Health of Russia, Moscow, Russia

Concurrences of multiple myeloma with myeloproliferative diseases or secondary myeloid leukemoid reactions are rather rare. The paper describes 3 cases of multiple myeloma: the first case concurrent with neutrophilic leukocytosis; the second case with secondary erythropoetin-dependent erythrocytosis, and the third case with chronic myeloid leukemia. In such cases, an accurate diagnosis requires molecular testing, besides routine clinical and laboratory studies. The paper discusses therapeutic strategy in cases of a concurrence of 2 competing tumors of the blood system: to treat them simultaneously or the most aggressive tumor now, as well as a relationship between multiple myeloma and chronic myeloid leukemia, other myeloproliferative disorders, and secondary myeloid leukemoid reactions.

Keywords: multiple myeloma, leukemoid reaction, secondary erythrocytosis, chronic myeloid leukemia.

ГКСФ — гранулоцитарный колониестимулирующий фактор
КМ — костный мозг
ММ — множественная миелома
ПЦР — полимеразная цепная реакция
ХМЛ — хронический миелолейкоз
ХМПЗ — хронические миелопролиферативные заболевания
ХТ — химиотерапия
B-J — белок Бенс-Джонса

Множественная миелома (ММ), хронические миелопролиферативные заболевания (ХМПЗ) и в первую очередь хронический миелолейкоз (ХМЛ) относятся к наиболее частым онкогематологическим заболеваниям. С возрастом, особенно после 60 лет, число новых случаев как ММ, так и ХМЛ увеличивается. В США в 2014 г. на 100 000 населения зарегистрировано 7,5 случая ММ и 1,8 случая ХМЛ [1]. Вероятность одновременного или последовательного развития у больного одного и другого заболеваний чрезвычайно низкая, однако существует.

К настоящему времени описано около 20 случаев сочетания ММ и ХМЛ [2]. Возможны следующие варианты:

— одновременное сочетание ММ и ХМЛ (наиболее частый вариант) [3—8]. Пациенту с ХМЛ диагноз ММ устанавливают позже [9—13];

— ХМЛ обнаруживается у больного с ранее диагностированной ММ (описано 4 случая) [14—17].

Кроме того, в литературе представлены отдельные клинические наблюдения, когда ММ сочетается с другими миелопролиферативными заболеваниями: хроническим нейтрофильным лейкозом, эссенциальной тромбоцитемией, истиной полицитемией, а также с неклассифицированными миелопролиферативными заболеваниями [18, 19]. Постоянно увеличивающееся число сообщений о новых случаях сочетания ММ и ХМЛ позволяет предполагать, что подобные сочетания не случайны.

Наличие гена *BCR/ABL* в одной из наиболее известных культур клеток ММ — линии H929 и эффективное подавление пролиферации плазматических клеток иматинибом служат важными аргументами в пользу этого предположения [20]. В литературе также имеются сообщения о наличии гена *BCR/ABL* у пациентов с ММ [21, 22].

Поскольку почти в 50% случаев ММ и ХМЛ диагностируются одновременно, связь между заболеваниями нельзя объяснить развитием второй опухоли в результате предшествующей лекарственной терапии (ХМЛ в результате лечения леналидомидом или бортезомибом и ММ вследствие использования ингибиторов тирозинкиназ).

ХМЛ — заболевание, характеризующееся клональной экспансией BCR/ABL экспрессирующих стволовых гемопоэтических ($CD34^+CD38^-CD90^+Lin^-$) и прогениторных ($CD34^+CD38^+Lin^-$) клеток [23]. Так как при ХМЛ первичные события, обеспечивающие клеткам пролиферативное преимущество, происходят на уровне плюрипотентных гемопоэтических стволовых клеток,

Контактная информация:

Грачев Александр Евгеньевич — к.м.н., варч-гематолог отд-ния химиотерапии гематологических заболеваний; e-mail: Gra4al@yandex.ru

лейкозный клон включает клетки, принадлежащие как к миелоидным, так и к лимфоидным линиям. Клональные В-лимфоциты при ХМЛ могут сохранять способность к дифференцировке до плазматических клеток. В 2010 г. K. Manola и соавт. [24] описали плазмобластный криз при ХМЛ.

ММ является В-клеточным лимфопролиферативным заболеванием, при котором первичные события происходят на уровне клеток герминальных центров периферических лимфоидных органов, а не стволовых клеток костного мозга (КМ), как при ХМЛ. При этом транслокации генов *IgH* (основного маркера, свидетельствующего о прохождении клетки через герминальный центр) выявляются при ММ примерно в 50% случаев [25]. Важно, что частота определения таких транслокаций увеличивается в зависимости от этапа заболевания: от 50% при моноклональной гаммапатии неустановленной этиологии до 55—70% при интрамедуллярной ММ и 85% при экстрамедуллярных поражениях. Следует отметить, что в клеточных линиях эти изменения наблюдаются более чем в 90% случаев [25].

Предположение о не случайной взаимосвязи ММ и ХМЛ позволяет высказать мысль, что при ММ первичные генетические поломки могут происходить не только в В-клетках герминального центра, но и значительно раньше, на уровне ранних клеток-предшественниц и стволовых гемопоэтических клеток. Развитие ММ в таком случае может рассматриваться как результат «двойного удара» в соответствии с классической гипотезой Кнудсона [26]. ММ как генетически, так и клинически является настолько неоднородной, что число «ударов» на разных этапах дифференцировки В-лимфоцитов, начиная с плюрипотентных стволовых клеток, может быть намного больше двух.

Приведенные предположения имеют в настоящее время сугубо спекулятивный характер без прямых доказательств, в связи с чем каждый случай одновременного течения ММ и ХМЛ представляет собой большой интерес.

Кроме сочетания ММ с ХМЛ и другими миелопролиферативными заболеваниями, при плазмоклеточной опухоли возможны реактивные изменения гемопоэза, так называемые лейкемоидные реакции, обусловленные индуцированным стромальным микроокружением или гиперпродукцией опухолью цитокинов.

Описано около 30 случаев плазмоклеточных опухолей, протекавших с персистирующим лейкоцитозом [27], и только 4 случая, когда лейкоцитоз был связан с увеличенной продукцией гранулоцитарного колониестимулирующего фактора (ГКСФ) [28]. Во всех случаях наблюдалась лихорадка и отмечались токсическая зернистость нейтрофилов, повышение содержания витамина B_{12}, отсутствие химерного гена *BCR/ABL*. Увеличение уровня ГКСФ напрямую связано с плазмоклеточной пролиферацией и, вероятно, не влияло на прогноз заболевания, поскольку химиотерапевтическое воздействие на ММ приводило к снижению количества лейкоцитов до нормы.

В нашей практике было 4 случая ММ, сопровождавшейся лейкемоидной реакцией нейтрофильного типа, 1 случай с эритропоэтинзависимым эритроцитозом и 1 с идиопатическим миелофиброзом.

В качестве иллюстрации различных миелопролиферативных «масок» ММ приводим случаи ММ с нейтрофильной лейкемоидной реакцией, эритропоэтинзависимым эритроцитозом и случай сочетания ММ и ХМЛ.

Клиническое наблюдение 1. Пациентка *Г.*, 47 лет. Поступила в Гематологический научный центр с оссалгическим синдромом, снижением массы тела, выраженной потливостью, субфебрильной температурой, гепатоспленомегалией, анемией. В крови гемоглобин 60 г/л, нейтрофильный лейкоцитоз $100 \cdot 10^9$/л со сдвигом лейкоцитарной формулы до миелоцитов (миелоциты 8%, метамиелоциты 5%, палочкоядерные 17%, сегментоядерные 63%), и в то же время обнаружены плазматические клетки (1%), умеренная тромбоцитопения ($110 \cdot 10^9$/л). При биохимическом исследовании отмечались гиперкальциемия (общий кальций 3,6 ммоль/л, ионизированный кальций 1,8 ммоль/л), гиперурикемия (1100 мкмоль/л), почечная недостаточность (креатинин 234 мкмоль/л), гиперпротеинемия — 93 г/л, гиперглобулинемия — 61 г/л, повышение активности лактатдегидрогеназы до 752 ед/л.

Проводился дифференциальный диагноз между миелопролиферативным заболеванием и парапротеинемическим гемобластозом.

Результаты обследования: секреция PIgGλ 37 г/л и экскреция белка Бенс-Джонса (B-J)λ 5,2 г/сут, выраженный дефицит нормальных иммуноглобулинов и плазмоклеточная инфильтрация КМ (в миелограмме 39% плазматических клеток) с аберрантным иммунофенотипом и рестрикцией цепи λ ($CD38^+/CD138^+/CD56^+/\lambda^+$) позволяли предположить диагноз ММ.

В то же время наличие гиперлейкоцитоза ($100 \cdot 10^9$/л) со сдвигом лейкоцитарной формулы до миелоцитов (8%), увеличение селезенки (190×80 мм по данным УЗИ) и печени (левая доля 135×67 мм, правая доля 220×140 мм) не позволяли исключить ХМЛ.

Однако, несмотря на гиперлейкоцитоз, в клинической картине преобладали симптомы, характерные для клональной плазмоклеточной пролиферации. Выявлены множественные остеолитические очаги в костях грудной клетки, в том числе полная деструкция переднего отрезка четвертого ребра, с наличием обширного мягкотканого компонента **(рис. 1)**, которые редко встречаются при ХМЛ, как правило в его терминальной стадии.

По результатам гистологического и иммуногистохимического исследований КМ миелокариоциты представлены преимущественно плазматическими клетками с иммунофенотипом $CD38^+/CD138^+/\lambda^+/CD20^-/CD79\ \alpha^-/\varkappa^-$ **(рис. 2-5 см. на цв. вклейке)**.

В процессе обследования обсуждались возможное сочетание ММ с ХМПЗ и реактивный характер лейкоцитоза. Однократно методом качественной полимеразной цепной реакции (ПЦР) обнаружен транскрипт BCR/ABL p210, но при повторных исследованиях (как качественным, так и количественным методом ПЦР) химерный ген не выявлялся. При молекулярном и FISH-исследованиях исключено наличие гена *BCR/ABL* и мутации JAK2. В то же время не определялись и делеция 13q14, моносомия 13-й хромосомы, перестройка гена *IgH/13q32*.

По результатам стандартного цитогенетического анализа выявлена inv (9)(p13q21), которая оказалась конституциональной.

Таким образом, наличие В-клеточной клональности подтвердилось результатами иммунохимического, иммуногистохимического и иммунофенотипического исследований. Установлен диагноз ММ PIgGλ + B-Jλ III В стадии, а миелопролиферативный синдром расценивался нами как реактивный. Показанием к терапии служили анемия, поражение костной ткани, наличие мягкотканого компонента, почечная недостаточность, гиперкальциемия.

Проведены 4 курса химиотерапии (ХТ) по схеме VCD, достигнута полная ремиссия — при иммунохимическом исследовании, с использованием метода иммунофиксации сыворотки и мочи парапротеин не определялся, плазматические клетки в миелограмме составляли 2,5%, по результатам компьютерной томографии исчезли остеолитические очаги и мягкотканый компонент, нормализовались показатели крови, размеры печени и селезенки, восстановилась функция почек.

Запланирована высокодозная терапия с последующей трансплантацией аутологичных стволовых клеток крови. Однако



Рис. 1. **Компьютерная томограмма грудной клетки.**

больная отказалась от дальнейшего лечения в связи с хорошим самочувствием.

Через 9 мес после прекращения терапии зарегистрирован иммунохимический рецидив заболевания, вновь появилась секреция PIgGλ 3,4 г/л в сыворотке и определялось следовое количество белка B-J при использовании метода иммунофиксации. Следует отметить, что рецидив ММ сопровождался нейтрофильным лейкоцитозом с увеличением числа лейкоцитов до $33 \cdot 10^9$/л и спленомегалией.

Возобновлена ХТ по программе VCD, в результате которой достигнута очень хорошая частичная ремиссия. С целью консолидации полученного результата проведена высокодозная ХТ с последующей трансплантацией аутологичных гемопоэтических стволовых клеток.

В посттрансплантационном периоде проводилась постоянная поддерживающая терапия талидомидом, сначала в дозе 100 мг/сут, а затем 50 мг/сут до настоящего времени. В течение 4 лет сохраняется ремиссия ММ.

В представленном нами случае заслуживает внимание реактивный нейтрофильный лейкоцитоз, который симулировал картину миелопролиферативного заболевания и затруднял диагностику ММ. Однократно обнаруженный ген *BCR/ABL* наиболее вероятно был артефактом, поскольку при повторных исследованиях его обнаружить не удалось.

Особенностью данного наблюдения является прямая зависимость между эффективностью терапии ММ и проявлениями миелопролиферативного синдрома: при достижении ремиссии ММ исчезали признаки миелопролиферации, а при рецидиве вновь наблюдался нейтрофильный лейкоцитоз и увеличивались размеры селезенки. Таким образом, в данном случае уровень парапротеина как и динамика симптомов миелопролиферации могли рассматриваться как ранние критерии эффективности терапии ММ.

Объяснение этому феномену скорее всего следует искать в особенностях продукции цитокинов миеломными клетками. K. Kohmura и соавт. описали в 2004 г. пациента с IgGk множественной миеломой и нейтрофильным лейкоцитозом (лейкоциты $31 \cdot 10^9$/л, нейтрофилы 90%), повышением концентрации Г-КСФ в сыворотке крови до 1500 пг/мл при норме до 27,5 пг/мл. Плазматические клетки экспрессировали mRNA ГКСФ по данным ПЦР и секретировали, помимо парапротеина ГКСФ.

Представленный случай ставит перед врачом несколько вопросов:

1) как правильно сформулировать диагноз? На наш взгляд основным диагнозом является ММ. Он соответствует всем диагностическим критериям. Целенаправленная терапия заболевания привела к полному ответу и исчезновению признаков миелопролиферативного синдрома. Диагноз можно сформулировать таким образом: ММ, PIg Gλ, B-Jλ, IIIB стадии по Durie Salmon, II стадии по ISS, протекающая с нейтрофильной лейкемоидной реакцией и гепатоспленомегалией;

2) как эти изменения влияют на течение заболевания, имеют ли они прогностическое значение? Могут ли нейтрофильный лейкоцитоз и гепатоспленомегалия в случае рецидива и/или прогрессирования ММ служить дополнительными клиническими признаками активности ММ наряду с гиперкальциемией, почечной недостаточностью, анемией и остеолитическими очагами? В данном случае мы не наблюдали резистентности к терапии первой линии с использованием бортезомиба (программа VCD). Через 9 мес получен рецидив заболевания, терапия первой линии вновь была эффективна. Тем не менее представленное клиническое наблюдение не позволяет сделать окончательный вывод о возможном прогностическом значении этого феномена из-за очень небольшого числа пациентов.

Клиническое наблюдение 2. Пациентке *В.* в возрасте 62 лет (в 2004 г.) установлен диагноз истинной полицитемии. Дебютом заболевания явилась транзиторная ишемическая атака. При обследовании в клиническом анализе крови выявлены эритроцитоз и повышение концентрации Hb до 200 г/л, эритроциты $6{,}25 \cdot 10^{12}$/л), число лейкоцитов и тромбоцитов было в пределах нормы. Тогда же в биохимическом анализе крови отмечалась гиперпротеинемия (общий белок 96 г/л). В 2009 г. развился гипертромбоцитоз (от $800 \cdot 10^9$/л), появились эритромелалгии. Проводилось лечение кровопусканиями, антиагрегантами, антикоагулянтами, гидроксимочевиной и интерфероном, однократно проведен курс ХТ циклофосфамидом 400 мг в сочетании с преднизолоном 60 мг.

В феврале 2013 г. впервые обратилась в ФГБУ ГНЦ с жалобами на резкую слабость, одышку, боли в суставах. При осмотре обращали внимание гиперемия лица, акроцианоз, выраженные отеки голеней и стоп. В клиническом анализе крови отмечалось увеличение числа эритроцитов до $5{,}7 \cdot 10^{12}$/л, однако концентрация Hb составляла 134 г/л, что, скорее всего, обусловлено кровопусканиями на предыдущих этапах лечения. Число лейкоцитов и тромбоцитов находилось в пределах нормы. При биохимическом исследовании выявлена гиперпротеинемия 101 г/л, отмечались повышение уровня креатинина до 138 мкмоль/л и гипокальциемия 2,13 ммоль/л. Гепатоспленомегалия отсутствовала. Рентгенологически обнаружена компрессия тела Th_{XII}.

При иммунохимическом исследовании определялась моноклональная секреция PIgGl 36,6 г/л, выявлено увеличение β_2- микроглобулина до 7,61 мг/л. В миелограмме плазматических клеток 4%, эритроидный росток 10%, гранулоцитарный росток 58,8%. При гистологическом исследовании трепанобиоптата на фоне гиперклеточного КМ отмечалось расширение эритроидного и мегакариоцитарного ростков, периваскулярно располагались интерстициальные скопления плазматических клеток в виде кластеров. Гранулоцитарный росток представлен преимущественно зрелыми клетками.

При цитогенетическом исследовании делеции 13q14, моносомии 13-й хромосомы и перестройки гена *IgH 14q32* не обнаружено. Мутации JAK2V617F, 9-го экзона гена (*CALR*), W515L/K гена *MPL* не выявлены. Отмечалось значительное повышение концентрации эритропоэтина до 1200 мед/мл.

На основании результатов обследования (наличие парапротеина PIgG λ в сыворотке крови, периваскулярное расположение интерстициальных скоплений плазматических клеток в виде кластеров при гистологическом исследования КМ, компрессионный перелом позвонка Th_{XII}) установлен диагноз ММ Gl, IIB стадия по Durie Salmon.

Дебют заболевания, его течение и клинико-лабораторные данные (эритромелалгии, эритроцитоз с повышением концентрации Hb до 200 г/л, тромбоцитоз до 800 тыс. в 1 мкл) давали основание предполагать истинную полицитемию. Однако отсутствие клональных маркеров миелопролиферативного заболевания и значительное повышение концентрации эритропоэтина позволили исключить истинную полицитемию.

Изменения расценены как реактивные. Связь этих реактивных изменений и ММ у пациентки вызывает вопросы, но важно подчеркнуть, что повышение концентрации общего белка выявлено одновременно с первыми изменениями в клиническом анализе крови.

Показанием к терапии ММ служили нарушение функции почек и поражение костной ткани. С февраля 2013 г. по декабрь 2013 г. проведено лечение по программе VCD с хорошим частичным ответом. Секреция PIgGl уменьшилась с 36,6 до 9,4 г/л. Концентрация креатинина снизилась до 105 мкмоль/л. Нормализовались показатели крови — концентрация Hb составляла 143 г/л, число эритроцитов 4,5 млн в 1 мкл. Значительно снизилась концентрация эритропоэтина с 1200 до 68 мед/мл (референсный интервал 2,59—18,5 мед/мл). Таким образом, наблюдалась прямая зависимость между показателями эффективности терапии ММ — снижением количества парапротеина, нормализацией показателей красной крови и снижением уровня эритропоэтина.

Несмотря на достигнутый результат лечения, терапию с применением программ, содержащих бортезомиб, пришлось прекратить из-за тяжелой токсической полинейропатии. Продолжена терапия по программе мелфалан + преднизолон. Достигнутый ответ сохраняется до настоящего времени. Уровень парапротеина в течение длительного времени стабилен, достигнуто плато, концентрации гемоглобина и эритроцитов колеблются в пределах нормы.

Выявление у пациента эритроцитоза и гиперпротеинемии, как в представленном клиническом случае, предполагает широкий диагностический поиск, который можно значительно сузить, если провести всего два клинических анализа — оценку

уровня эритропоэтина и иммунохимическое исследование сыворотки крови и мочи.

Случаи, когда парапротеин не выявляется, не вызывают сложностей. При подтверждении связи повышения общего белка с моноклональной гаммапатией возможны два варианта в зависимости от концентрации эритропоэтина.

Нормальное или низкое содержание эритропоэтина обусловливает необходимость исключения ХМПЗ (в первую очередь Ph-негативного) в сочетании с лимфопролиферативным процессом (в том числе ММ).

Сочетание ММ с Ph-негативными миелопролиферативными заболеваниями встречается также редко, как и с ХМЛ. J. Malhotra и соавт. [29] сообщили о 15 пациентах, у большинства из которых ХМПЗ диагностированы одновременно с ММ или моноклональной гаммапатией неопределенного значения. В этом контексте мы имеем меньше возможностей связать развитие ММ с предшествующей терапией гидроксимочевиной и, как и в случае сочетания ММ и ХМЛ, приходим к гипотезе об общности гемопоэтических клеток — предшественниц миелопролиферативных заболеваний и ММ.

S. Badelita и соавт. [19] описали 2 случая одновременного выявления Ph-негативных ХМПЗ и ММ. В одном случае пациентка получала ХТ по поводу рака молочной железы за 13 лет до появления гематологических заболеваний и авторы не исключали возможность причинно-следственной связи между этими событиями. Наблюдение румынских авторов похоже на данный случай — развитие ММ после химиотерапевтического воздействия. Однако имеются существенные различия. Помимо интенсивности химиотерапевтического воздействия препаратов, наблюдения отличает время развития ХМПЗ. Если в наблюдении S. Badelita [19] ММ и ХМПЗ выявлены одновременно через 13 лет после завершения ХТ, то в настоящем наблюдении монохимиотерапия была назначена по поводу ХМПЗ за 8 лет до диагностики ММ. Несовпадение столь существенно, что вполне закономерен вопрос, играет ли какую-либо роль предшествующая ХТ или сочетание ММ и ХМПЗ определяют совершенно другие факторы.

Второй вариант, когда выявляется повышение уровня эритропоэтина и подтверждается наличие моноклональной секреции, аналогичен нашему случаю.

Имеются около 20 публикаций, описывающих случаи эритроцитоза у пациентов с ММ [30, 31].

Сочетание моноклональной PIg G>A κ>λ гаммапатии, вторичной полицитемии с повышением концентрации эритропоэтина, телеангиэктазии, экстраренальной лимфангиоэктазии, внутрилегочных шунтов описано в 2011 г. под названием «TEMPI-синдром» [32—34]. Он также встречается крайне редко, и секреция парапротеина при этом синдроме в описанных случаях связана с моноклональной гаммапатией неопределенного значения. Сочетание TEMPI-синдрома с ММ не описано.

Связь между плазмоклеточной пролиферацией, моноклональной секрецией и повышением концентрации эритропоэтина остается неясной. При TEMPI-синдроме бортезомиб приводит к снижению уровня эритропоэтина и гемоглобина [35]. В обсуждаемом клиническом случае мы наблюдали схожий эффект в виде нормализации уровня гемоглобина и эритроцитов, а также концентрации эритропоэтина после лечения бортезомибом, что свидетельствует о наличии прямой связи между активностью миеломных плазматических клеток и реактивными «миелопролиферативными» масками. Важно также отметить, что как и в нашем случае, так и во многих наблюдениях, приведенных в периодических изданиях, у пациентов с ММ выявлялся не изолированный эритроцитоз с высокой концентрацией эритропоэтина, а полицитемия. Ее сложно объяснить, если не рассматривать возможность эктопической продукции плазматическими клетками или их окружением эритропоэтинов, тромбопоэтинов и других цитокинов [34]. Альтернативной гипотезой является возможность триггерной активности парапротеина через иммунные механизмы [34].

Клиническое наблюдение 3. Пациентке *К.* в 2002 г. в возрасте 42 лет на основании лейкоцитоза $37 \cdot 10^9$/л со сдвигом лейкоцитарной формулы влево до миелоцитов, транслокации t(9;22) в 100% метафаз по данным цитогенетического исследования КМ установлен диагноз ХМЛ. В гистологическом препарате КМ наряду с признаками, характерными для миелопролиферативных заболеваний (костномозговые полости почти полностью заполнены плотно лежащими ядросодержащими элементами, в основном зрелыми и созревающими клетками гранулоцитопоэза, увеличение количества мегакариоцитов) **(рис. 4)**, определялось крупное разрастание лимфоидных клеток средних размеров с широкой цитоплазмой.

Особенностью гистологической картины являлось наличие очаговой лимфоидной пролиферации **(см. рис. 4)**. Это послужило поводом для иммунохимического исследования: выявлена следовая биклональная секреция Gκ и Gλ, следовое количество легких цепей κ. В миелограмме 1% плазматических клеток и 11,2% лимфоцитов. Данные изменения расценены как моноклональная гаммапатия неопределенного значения. Проводилась терапия ХМЛ, динамическое клиническое наблюдение. Получала терапию интерфероном-α, достигнут большой цитогенетический ответ. С январе 2004 г. получала терапию иматинибом в дозе 400 мг/сут. По мере достижения ответа на терапию ХМЛ прогрессировали признаки, характерные для ММ.

В динамике количество лимфоидных клеток значительно увеличилось. Несмотря на то что клетки сохраняли морфологию лимфоцитов, они не экспрессировали CD20, CD43, CD4, CD8, CD34, TdT.

Уровень моноклональных цепей κ постепенно увеличивался — в июне 2004 г. 2,8 г/л, в январе 2005 г. 3,2 г/л в сыворотке, в моче 0,78 г/сут. Кроме того, постепенно увеличивалось количество плазматических клеток в КМ — 13,2% в июне 2004 г. и 41,6% в январе 2005 г. В гистологическом препарате КМ перестали определяться гистологические признаки миелопролиферативного заболевания, появилась картина, характерная для плазматической инфильтрации КМ при ММ **(рис. 5)**.

Таким образом, на основании плазмоклеточной метаплазии КМ, повышения концентрации парапротеина установлен диагноз ММ. Показанием к терапии ММ являлся анемический синдром (Hb 97 г/л, эр. $2{,}9 \cdot 10^{12}$/л). При этом сохранялись клинико-гематологическая ремиссия и полный цитогенетический ответ ХМЛ. В ноябре 2005 г. иматиниб отменен в связи с гематологической (тромбоцитопения) и негематологической (отеки) токсичностью.

Начата терапия по программе МП. После проведения 8 курсов достигнута частичная ремиссия. Нормализовалась концентрация гемоглобина, уменьшилось число плазматических клеток в КМ до 7%.

В декабре 2008 г. зарегистрирована прогрессия ММ. При иммунохимическом исследовании вырос уровень B-Jκ до 1,4 г/сут, количество плазматических клеток в КМ увеличилось до 45%. В последующем появилась неврологическая симптоматика, связанная с воздействием на правый лицевой нерв. При магнитно-резонансной томографии определялось объемное образование, вовлекающее пирамиду височной кости справа. Второе объемное образование (1,5—2 см) определялось в проекции каудальных отделов мосто-мозжечковой цистерны слева, прилегая к дужке позвонка C_1. Начата терапия с включением бортезомиба, лучевая терапия на очаг поражения. Ответ был коротким и нестойким. В мае 2010 г. появилось новое объемное образование в области правой скуловой кости, в сентябре патологический перелом диафиза левой плечевой кости. С сентября 2012 г. болезнь осложнилась почечной недостаточностью. Проводились цитостатическая и лучевая терапия, эффект был кратковременным. В 2013 г. пациентка умерла в результате прогрессирования неконтролируемой агрессивной ММ.

В данном случае у пациентки практически в одно и то же время были выявлены признаки двух опухолей — миелоидной (ХМЛ) и лимфоидной (ММ).

Течение обоих заболеваний было волнообразным. Наблюдались периоды ухудшения (цитогенетический рецидив ХМЛ, иммунохимический рецидив, клинический рецидив с внутричерепными мягкотканными образованиями при ММ) с последующим достижением ремиссии.

Лечение как ХМЛ, так и ММ проводилось с перерывами в зависимости от выраженности клинических проявлений, как и в случаях, которые описаны S. Badelita и соавт. [19].

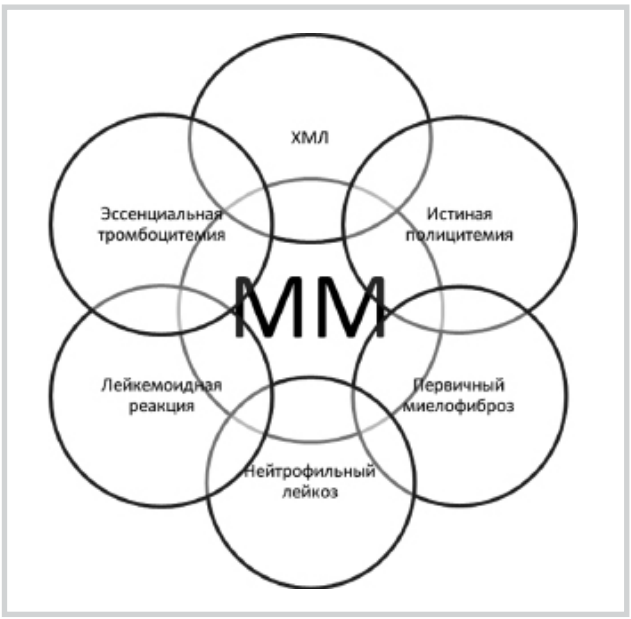

Рис. 6. **Миелопролиферативные «маски» ММ.**

ХМЛ и ММ — две конкурирующие опухоли, протекающие с поражением КМ. Какие между ними взаимоотношения? Ведь прогрессирование ММ появилась тогда, когда была достигнута ремиссия ХМЛ. Следует ли предполагать, что «вторая» опухоль — ХМЛ, сдерживала рост злокачественных плазматических клеток.

В конце жизни ММ «выиграла конкуренцию» у ХМЛ как более агрессивная опухоль. Однако нельзя исключить, что использование иматиниба в терапии ХМЛ могло принудительно подавлять рост одной опухоли и давать преимущество для роста другой — ММ, и, таким образом, мы искусственно вмешивались в естественный отбор опухолевых клонов.

Представленное нами наблюдение одновременного выявления ХМЛ и ММ еще раз подчеркивает неслучайность данного сочетания. Волнообразное течение обоих заболеваний и чередование их прогрессии, возможно, свидетельствуют о необходимости проведения непрерывной терапии ХМЛ и программного лечения ММ, как это рекомендуют исследователи из Университета Цинциннати, проводивших терапию бортезомибом и дексаметазоном в сочетании с дазатинибом [2].

Обсуждение

Миелопролиферативные «маски» ММ разнообразны и могут существенно затруднить диагностику. Это могут быть как лейкемоидные реакции, гипотетически связанные гиперпродукцией различных колониестимулирующих факторов или особыми свойствами парапротеина, так и самостоятельные нозологические формы — различные варианты ХМПЗ от ХМЛ до истинной полицитемии **(рис. 6)**. Особняком стоят другие, отличные от ММ, плазмоклеточные пролиферации, при которых наблюдается вторичная полицитемия или одно-, двухростковые гиперплазии — POEMS-синдром, AL-амилоидоз, TEMPI-синдром, синдром Шнитцлера. В одном случае успешное лечение ММ позволяет купировать клинические и лабораторные проявления полицитемии или «цитозов», в другом требуется терапия как ММ, так и миелоидной опухоли.

Дифференциальная диагностика лейкемоидных реакций и ХМПЗ у пациентов с различными моноклональными гаммапатиями, в том числе ММ базируется на двух принципах: 1) верификация ХМПЗ на основании специфических, патогномоничных диагностических критериев; 2) при исключении ХМПЗ — терапия ММ (при наличии показаний) или другого плазмоклеточного заболевания и подтверждение реактивного характера изменений в крови *ex juvantibus*.

Приводим перечень основных критериев, которые мы используем для верификации ХМПЗ.

ХМЛ — кроме клинико-гематологических признаков (лейкоцитоза, миелоцитарного сдвига, эозинофильно-базофильной ассоциации, анемии, тромбоцитоза или тромбоцитопении, гепато- и/или спленомегалии) обязательным является цитогенетические и молекулярно-генетические исследования крови и КМ, которые позволяют выявить Ph-хромосому и/или слитный ген *BCR-ABL*.

Эссенциальная тромбоцитемия—стойкий тромбоцитоз (более $450 \cdot 10^9$/л), наличие повышенного количества мегакариоцитов с преобладанием крупных и гигантских форм в КМ, мутация JAK2V617F MPL(W515L; W515K).

Истинная полицитемия — высокий уровень Hb 185 г/л для мужчин и 165 г/л для женщин, гематокрит >52% у мужчин, >48% у женщин, мутация гена *JAK2V617F*, содержание эритропоэтина в сыворотке менее референсных значений.

Первичный миелофиброз — наличие атипичных мегакариоцитов, сочетающихся с ретикулиновым и/или коллагеновым фиброзом КМ, повышенная клеточность КМ с пролиферацией клеток гранулоцитарного ряда, определение мутаций JAK2V617F, MPLW515L или MPLW515K, CALR, анемия, лейкоэритробластоз, повышенная активность лактатдегидрогеназы, спленомегалия.

Нейтрофильный лейкоз — очень редкое заболевание, для которого характерен длительный лейкоцитоз более $25 \cdot 10^9$/л, за счет зрелых гранулоцитов (более 80%), гиперклеточный КМ, обусловленный миелоидной гиперплазией, спленомегалия, мутация в гене, кодирующим рецептор колониестимулирующего 3-го фактора (*CSF3R*). Хронический нейтрофильный лейкоз очень часто сочетается с плазмоклеточными опухолями [36].

Вторичные изменения в клиническом анализе крови у пациентов с ММ и другими плазмоклеточными опухолями, характерные для миелопролиферативных заболеваний, обусловливают необходимость скрупулезного проведения дифференциальной диагностики, но не представляют больших сложностей в лечении. Несколько другая ситуация с клональными миелопролиферативными заболеваниями.

Для ответа на вопрос об оптимальном лечении подобных сочетаний у нас нет достаточной информации в связи с редкостью таких случаев и отсутствием данных, объясняющих, каким образом развивается подобное сочетание различных клональных опухолевых заболеваний.

Разнообразие клинических ситуаций позволяет предположить, что первичное событие, вызывающее опухолевую трансформацию при ММ, происходит не только или не всегда на уровне центров размножения вторичных лимфоидных фолликулов, а также при хронических миелоидных опухолях на уровне гемопоэтических стволовых клеток. В настоящее время эта гипотеза еще не имеет прямого подтверждения.

Определенных стандартов лечения ММ в сочетании с различными ХМПЗ к настоящему времени не разработано. На основании единичных наблюдений эмпирически сформировалось два подхода: 1) проведение терапии наиболее клинически значимого, тяжелого заболевания; 2) проведение терапии двух заболеваний одновременно.

Поскольку заболевания протекают независимо друг от друга, отказ от лечения одного из них в отдаленной перспективе приводит к его прогрессии, в связи с чем, по нашему мнению, более приемлем второй подход.

К примеру, основной субстрат опухоли при ММ, как и при ХМЛ, представлен наиболее зрелыми клетками и как при ХМЛ, даже максимальная элиминация опухолевой массы не приводит к выздоровлению. Мы еще очень мало знаем о том пути, который проходит трансформированная В-клетка, чтобы стать плазматической клеткой.

Редкие случаи сочетания ММ с ХМПЗ позволяют сформулировать новые вопросы, но, к сожалению, пока на них нет ответов. Ситуацию могут изменить только будущие исследования, как экспериментальные, так и клинические.

Конфликт интересов отсутствует.

ЛИТЕРАТУРА

1. Siegel R, Ma J, Zou Z, Jemal A. Cancer statistics, 2014. *CA Cancer J Clinicians.* 2014;64(1):9-29.
2. Alsidawi S, Ghose A, Qualtieri J, Radhakrishnan N. A case of multiple myeloma with metachronous chronic myeloid leukemia treated successfully with bortezomib,dexamethasone, and dasatinib Case. *Rep Oncol Med.* 2014;2014:962526.
3. Schwarzmeier JD, Shehata M, Ackermann J, Hilgarth M, Kaufmann H, Drach J. Simultaneous occurrence of chronic myeloid leukemia and multiple myeloma: evaluation by FISH analysis and in vitro expansion of bone marrow cells. *Leukemia*. 2003;17(7):1426-1428.
4. Alvarez-Larrán A, Rozman M, Cervantes F. Simultaneous occurrence of multiple myeloma and chronic myeloid leukemia. *Haematologica*. 2001;86(8):894.
5. Tanaka M, Kimura R, Matsutani A, Zaitsu K, Oka Y, Oizumi K. Coexistence of chronic myelogenous leukemia and multiple myeloma: case report and review of the literature. *Acta Haematologica*. 1998;99(4):221-223.
6. Boots MA, Pegrum GD. Simultaneous presentation of chronic granulocytic leukaemia and multiple myeloma. *J Clin Pathol*. 1982;35(3):364-365.
7. Offiah C, Murphy PT, Quinn JP, Thornton P. Co-existing chronic myeloid leukaemia and multiple myeloma: rapid response to lenalidomid eduring imatinib treatment. *Int J Hematol.* 2012;95(4):451-452.
8. Romanenko NA, Bessmel'tsev SS, Udal'eva VI, Zenina MN, Martynkevich IS, Rugal' VI, Abdulkadyrov KM. The combination of chronic myeloid leukemia and multiple myeloma in one patient. *Voprosy Onkologii.* 2013;59(2):103-110.
9. Derghazarian C, Whittemore NB. Multiple myeloma superimposed on chronic myelocytic leukemia. *Canadian Med Associa J.* 1974;110(9):1047-1050.
10. Ide M, Kuwahara N, Matsuishi E, Kimura S, Gondo H. Uncommon case of chronic myeloid leukemia with multiple myeloma. *Int J Hematol.* 2010;91(4):699-704.
    doi:10.1007/s12185-010-0546-4
11. Michael M, Antoniades M, Lemesiou E, Papaminas N, Melanthiou F. Development of multiple myeloma in a patient with chronic myeloid leukemia while on treatment with imatinib mesylate for 65 months. *Oncologist*. 2009;14(12):1198-1200.
12. Galanopoulos A, Papadhimitriou SI, Kritikou-Griva E, Georgiakaki M, Anagnostopoulos NI. Multiple myeloma developing after imatinib mesylate therapy for chronic myeloid leukemia. *Ann Hematol*. 2009;88(3):281-282.
13. Garipidou V, Vakalopoulou S, Tziomalos K. Development of multiple myeloma in a patient with chronic myeloid leukemia after treatment with imatinib mesylate. *Oncologist*. 2005;10(6):457-458.
14. Nitta M, Tsuboi K, Yamashita S, Kato M, Hayami Y, Harada S, Komatsu H, Iida S, Banno S, Wakita A, Ueda R. Multiple myeloma preceding the development of chronic myelogenous leukemia. *Int J Hematol.* 1999;69(3):170-173.
15. Klenn PJ, Hyun BH, Lee YH, Zheng WY. Multiple myeloma and chronic myelogenous leukemia: a case report with literature review. *Yonsei Med J.* 1993;34(3):293-300.
    doi:10.3349/ymj.1993.34.3.293
16. Ragupathi L, Najfeld V, Chari A, Petersen B, Jagannath S, Mascarenhas J. A case report of chronic myelogenous leukemiain a patient with multiple myeloma and a review of the literature. *Clin Lymphoma Myeloma Leukemia*. 2012;13(2):175-179.
17. Caparrotti G, Esposito D, Graziani F, De FG, Pagiani D. Development of chronic myeloid leukemia in a patient with multiple myeloma: a case report. *Haematologica*. 2007;92:183.
18. Dinçol G, Nalçaci M, Doğan O, Aktan M, Küçükkaya R, Ağan M, Dinçol K. Coexistence of chronic neutrophilic leukemia with multiple myeloma. *Leuk Lymphoma*. 2002;43(3):649-651.
19. Badelita S, Dobrea C, Colita A, Dogaru M, Dragomir M, Jardan C, Coriu D. The simultaneous occurrence of multiple myeloma and JAK2 positive myeloproliferative neoplasms. Report on two cases. *J Med Life.* 2015;8(1):55-61.
20. Breitkopf SB, Yuan M, Pihan GA, Asara JM. Detection of a rare BCR-ABL tyrosine kinase fusion protein in H929 multiple myeloma cells using immunoprecipitation (IP)-tandem mass spectrometry (MS/MS). *Proc Natl Acad Sci USA.* 2012;109(40):16190-16195.
21. Ranni NS, Slavutsky I, Wechsler A, deSalum SB. Chromosome findings in multiplemyeloma. *Cancer Genet Cytogenet.* 1987; 25(2):309-316.
22. Martiat P, Mecucci C, Nizet Y, Stul M, Philippe M, Cassiman JJ, Michaux JL, VandenBerghe H, Sokal G. P190 BCR/ABL transcript in a case of Philadelphia-positive multiple myeloma. *Leukemia*. 1990;4(11):751-754.
23. Diaz-Blanco E, Bruns I, Neumann F et al. Molecular signature of CD34(+) hematopoietic stem and progenitor Hematology 2008 441 cells of patients with CML in chronic phase. *Leukemia*. 2007;21:494-504.
24. Manola KN, Pantelidou D, Papaioannou M. Plasmablastic crisis of Philadelphia chromosome-positive chronic myeloid leukemia. *Ann Hematol.* 2010;89(6):641-642.
25. Leif Bergsagel P, Marta Chesi V. Molecular classification and risk stratification of myeloma. *Hematol Oncol.* 2013;31(01):38-41.
26. Knudson AG. Cancer genetics. *Am J Med Genet.* 2002;111(1):96-102.
27. Gnerre P, Ottonello L, Montecucco F, Boero M, Dallegri F. Nephrotic syndrome in a patient with IgM myeloma with associated neutrophilia. *Eur J Haematol.* 2007;79(1):76-80.
28. Sebasky MM, Gupta P, Filice GA. Elevated granulocyte colony-stimulating factor, non-infectious leukocytosis and fevers in a patient with multiple myeloma. *J Gen Intern Med.* 2008;23(12):2134-2135.
29. Malhotra J, Kremyanskaya M, Schorr E, Hoffman R. John Mascarenhas Clinical; Coexistence of Myeloproliferative Neoplasm and Plasma-Cell Dyscrasia. *Lymphoma, Myeloma & Leukemia.* 2014;14,1:31-36.
30. Chang H, Shih LY. Concurrence of multiple myeloma and idiopathic erythrocytosis. *Acta Clin Belg.* 2009;64(5):434-435.
31. Inase N, Shichiri M, Marumo F. Secondary polycythemia associated with multiple myeloma. *Jpn J Med.* 1989;28(3):396-398.
32. Sykes DB, Schroyens W, O'Connell C. The TEMPI syndrome — a novel multisystem disease. *New Eng J Med.* 2011;365:475-477.
33. Mohammadi F, Wolverson MK, Bastani B. A new case of TEMPI syndrome. *Clin Kidney J.* 2012;5(6):556-558.
34. Rosado FG, Oliveira JL, Sohani AR, Schroyens W, Sykes DB, Kenderian SS, Lacy MQ, Kyle RA, Hoyer JD. Bone marrow findings of the newly described TEMPI syndrome: when erythrocytosis and plasma cell dyscrasia coexist. *Mod Pathol.* 2015;28(3):367-372.
35. Kwok M, Korde N, Landgren O. Bortezomib to treat the TEMPI syndrome. *N Engl J Med.* 2012;366:1843-1845.
36. Bain BJ, Ahmad S. Chronic neutrophilic leukaemia and plasma cell-related neutrophilic leukaemoid reactions. *Br J Haematol.* 2015;171(3):400-410.

Поступила 17.03.2016

doi: 10.17116/terarkh201789178-81

© Коллектив авторов, 2017

Аутоиммунная гемолитическая анемия, ассоциированная с тератомой брыжейки тонкой кишки

К.И. ДАНИШЯН, К.Р. САБИРОВ, О.В. ЩЕРБАКОВА, Д.Э. ВЫБОРНЫХ, И.А. ШУПЛЕЦОВА, Н.В. ЦВЕТАЕВА

ФГБУ «Гематологический научный центр» Минздрава России, Москва, Россия

Аннотация

Представлен случай аутоиммунной гемолитической анемии (АИГА) у 27-летней женщины, при обследовании которой выявлена опухоль брыжейки тонкой кишки. АИГА имела кризовое течение с временным ответом на терапию кортикостероидами (КС), которая осложнилась развитием соматогенного психоза и была прервана. Спустя 6 мес развился рецидив гемолиза. Пациентке выполнили лапароскопическую спленэктомию и удаление тератомы корня брыжейки тонкой кишки. Непосредственно после операции получен гематологический ответ в виде купирования гемолиза и восстановления нормального содержания гемоглобина. Ремиссия АИГА сохраняется последующие 16 мес.

Ключевые слова: аутоиммунная гемолитическая анемия, тератома, спленэктомия.

Autoimmune hemolytic anemia associated with mesenteric teratoma

K.I. NTANISHYAN, K.R. SABIROV, O.V. SHCHERBAKOVA, D.E. VYBORNYKH, I.A. SHUPLETSOVA, N.V. TSVETAEVA

Hematology Research Center, Ministry of Health of Russia, Moscow, Russia

The paper describes a case of autoimmune hemolytic anemia (AIHA) in a 27-year-old woman whose examination revealed mesenteric teratoma. AIHA was characterized by a hypertensive crisis and a temporary response to corticosteroid therapy that was complicated by the development of somatogenic psychosis and discontinued. A relapse of hemolysis developed 6 months later. The patient underwent laparoscopic splenectomy and removal of mesenteric root teratoma. Immediately after surgery, a hematological response was obtained as relief of hemolysis and restoration of a normal hemoglobin level. There is a sustained remission of AIHA for the next 16 months.

Keywords: autoimmune hemolytic anemia, teratoma, splenectomy.

АИГА — аутоиммунная гемолитическая анемия
аутоАТ — аутоантитела
БТК — брыжейка тонкой кишки
ГКС — глюкокортикостероиды
ЛДГ — лактатдегидрогеназа
СЭ — спленэктомия

Аутоиммунная гемолитическая анемия (АИГА) — группа заболеваний, обусловленных неконтролируемой выработкой аутоантител (аутоАТ) к неизмененным антигенам эритроцитов, приводящей к резкому уменьшению их продолжительности жизни [1]. Разрушение эритроцитов с фиксированными на мембране аутоАТ происходит преимущественно в макрофагах селезенки. Заболевание встречается редко, заболеваемость, по данным некоторых авторов, варьирует от 1 до 3 случаев на 100 000 населения в год [2]. Возрастная зависимость и наследственная предрасположенность к АИГА не выявлены. У женщин заболевание проявляется чаще, чем у мужчин. Течение, прогноз заболевания, а также тактика лечения во многом определяются типом антиэритроцитарных антител, которые в большинстве случаев являются тепловыми агглютининами.

Сведения об авторах:

Данишян Карен Исмаилович — зав. отд-нием гематологической хирургии

Щербакова Ольга Викторовна — врач-анестезиолог научно-клинического отд-ния анестезиологии и реаниматологии

Выборных Дмитрий Эдуардович — д.м.н., зав. лаб. по изучению психических и неврологических расстройств при заболеваниях системы крови

Шуплецова Ирина Александровна — врач-ординатор патолого-анатомического отд-ния

Цветаева Нина Валентиновна — в.н.с. научно-клинического отд-ния редких заболеваний

Чаще всего причина развития иммунного гемолиза остается неизвестной, и заболевание считается идиопатическим (первичным) [3]. Вторичная АИГА встречается при других аутоиммунных заболеваниях (аутоиммунный тиреоидит, системная красная волчанка, неспецифический язвенный колит), новообразованиях и приеме некоторых лекарственных препаратов. Из опухолевых заболеваний наиболее часто индуцируют АИГА хронические зрелоклеточные лимфопролиферативные заболевания [4] и раковые опухоли различной локализации [5]. Описаны редкие случаи ассоциации АИГА со зрелыми (доброкачественными) тератомами. При этом сочетании патологий большинство опухолей представлено тератомами яичников, но есть единичные сообщения об обнаружении зрелых тератом неовариальной локализации. Наиболее важным лабораторным критерием диагноза АИГА была и остается положительная прямая проба Кумбса (прямой антиглобулиновый тест).

Тератома — герминогенная несеминомная опухоль из зародышевых клеток или первичных половых клеток, которые на 4—5-й неделе внутриутробного развития мигрируют из желточного мешка в половые бугры, где формируются половые железы. При нарушении миграции и дифференцировки клеток возможно формирование опухолей, которые включают элементы всех трех

Контактная информация:

Сабиров Кирилл Рустемович — врач-хирург научно-клинического отд-ния гематологической хирургии; тел.: +7(499)612-6191; e-mail: dr.sabirovkr@gmail.com