© Коллектив авторов, 2014

Васкулит легких как клиническая «маска» HCV-инфекции: эффективность безинтерфероновой противовирусной терапии

В.В. СТЕЛЬМАХ[1], В.К. КОЗЛОВ[1—3], Д.С. СУХАНОВ[1], И.М. СКИПСКИЙ[1]

[1]ГБОУ ВПО «Северо-Западный государственный медицинский университет им. И.И. Мечникова» Минздрава России, Санкт-Петербург; [2]Санкт-Петербургский государственный университет; [3]ФГБОУ ВПО «Новгородский государственный университет им. Ярослава Мудрого» Минобрнауки России, Великий Новгород, Россия

Pulmonary vasculitis as a clinical mask of HCV infection: Efficiency of interferon-free antiviral therapy

V.V. STELMAKH[1], V.K. KOZLOV[1—3], D.S. SUKHANOV[1], I.M. SKIPSKY[1]

[1]I.I. Mechnikov North-Western State Medical University, Ministry of Health of Russia, Saint Petersburg; [2]Saint Petersburg State University; [3]Yaroslavl-the-Wise Novgorod State University, Ministry of Education of Russia, Veliky Novgorod, Russia

Аннотация

Представлен клинический случай легочного васкулита, обусловленного вирусом гепатита С (HCV). Диагноз установлен при углубленном лабораторном обследовании с исследованием молекулярно-биологических маркеров виремии (полимеразная цепная реакция — ПЦР — РНК HCV) в мононуклеарных клетках периферической крови. Учитывая наличие внепеченочной репликации HCV и противопоказаний к интерферонотерапии, пациентке назначили курс безинтерфероновой противовирусной терапии препаратом индуктора интерфероногенеза циклофероном в сочетании с рибавирином. Дополнительно проводили патогенетическую терапию (метипред и урсодезоксихолевая кислота). Применение безинтерфероновой схемы (циклоферон + рибавирин) способствовало развитию стойкой ремиссии HCV-инфекции, протекавшей с системными проявлениями. В процессе лечения удалось добиться улучшения функционального состояния не только печени, но и легких. При подозрении на внепеченочные формы HCV-инфекции исследование молекулярно-биологических маркеров виремии (ПЦР РНК HCV) в мононуклеарных клетках периферической крови является необходимой диагностической технологией. При наличии противопоказаний к стандартной терапии рекомбинантным интерфероном-α у пациента с хроническим гепатитом С с внепеченочными проявлениями HCV-инфекции целесообразно использовать индукторы интерфероногенеза, в частности циклоферон, в сочетании с рибавирином.

Ключевые слова: гепатит С, васкулит, циклоферон.

The paper describes a clinical case of pulmonary vasculitis caused by hepatitis C virus (HCV). Its diagnosis was established on the basis of in-depth laboratory testing and an investigation of the molecular biological markers of viremia (polymerase chain reaction — PCR — HCV RNA) in peripheral blood mononuclear cells. By taking into account of extrahepatic HCV replication and contraindications to interferon therapy, the female patient was given an interferon-free antiviral therapy cycle using an interferonogenic inductor in combination with ribavirin. Pathogenic therapy (methylpred and ursodeoxycholic acid) was additionally performed. An interferon-free regimen of cycloferon + ribavirin led to sustained remission of HCV infection running with its systemic manifestations. The therapy could improve the function of not only the liver, but also the lung. In suspected extrahepatic HCV infections, an investigation of molecular biological markers for viremia (HCV RNA PCR) in the peripheral blood mononuclear cells is an essential diagnostic technique. Interferonogenic inductors, cycloferon in particular, should be used in combination with ribavirin when a chronic hepatitis C patient with the extrahepatic manifestations of HCV infection has contraindications to conventional therapy with recombinant interferon-α.

Key words: hepatitis C, vasculitis, cycloferon.

АлАТ — аланинаминотрансфераза
АН — аналог нуклеотидов
АсАТ — аспартатаминотрансфераза
АТ — антитела
ГГТП — γ-глутамилтранспептидаза
ГКС — глюкокортикостероиды
ИИГ — индуктор интерфероногенеза
ИФН — интерферон
КГВ — криоглобулинемический васкулит
КТ — компьютерная томография
ЛГ — легочная гипертензия
МКПК — мононуклеарные клетки периферической крови
ПВТ — противовирусная терапия
ПЦР — полимеразная цепная реакция
СОЭ — скорость оседания эритроцитов
УВО — устойчивый вирусологический ответ
УЗИ — ультразвуковое исследование
ФГДС — фиброгастродуоденоскопия
ХГС — хронический гепатит С
ЦИК — циркулирующие иммунные комплексы
ЦП — цирроз печени
ЩФ — щелочная фосфатаза
ЭхоКГ — эхокардиография
HCV — вирус гепатита С

Инфекция, вызванная вирусом гепатита С (HCV), — одна из главных причин хронической патологии печени; среди всех хронических заболеваний печени HCV-инфекцией обусловлено почти 60% клинических случаев [1]. При прогрессировании заболевания развивается хронический вирусный гепатит, который со временем трансформируется в цирроз печени (ЦП), исходом которого может быть гепатоцеллюлярная карцинома [2]. По данным ВОЗ, хроническим гепатитом С (ХГС) в мире страдают более

169,7 млн человек [3]. HCV принадлежит особая роль в развитии внепеченочных поражений, которые наблюдаются у 40—76% пациентов с ХГС [4]. Так, установлено, что при длительной персистенции HCV могут развиваться васкулиты, ассоциированные с криоглобулинами и проявляющиеся поражением почек, легких, кожи (R. Fox, 2003; V. Agnello, R.T. Chung, L.M. Kaplan, 1992). В начале 90-х годов XX века показано, что более 90% пациентов со смешанной криоглобулинемией инфицированы HCV [5—7]. При этом криоглобулины обнаруживают у 25—30% пациентов с ХГС, тогда как частота диагностики криоглобулинемического васкулита (КГВ) значительно ниже (10—15% пациентов с ХГС), а спектр клинических проявлений КГВ варьирует от мягких (спорадическая пурпура) до тяжелых форм [8].

При естественном течении ХГС в сыворотке больных нередко обнаруживают органонеспецифические антитела — АТ (антинуклеарные, антигладкомышечные, АТ к микросомам печени и почек 1-го типа) [9], и обычно, выбирая оптимальную тактику ведения подобных пациентов, необходимо исключать сочетание ХГС и аутоиммунного гепатита [10].

Главной задачей терапии при HCV является лечение инфекции, т.е. элиминация циркулирующего HCV. Устойчивый вирусологический ответ (УВО) определяют как отсутствие выявления РНК HCV (<50 МЕ/мл) через 24 нед после завершения противовирусной терапии (ПВТ). В последние годы комбинация пегилированного интерферона (ИФН) α и рибавирина является одобренным и общепринятым стандартом лечения больных ХГС [11—15]. У пациентов, инфицированных HCV 2-го или 3-го генотипов, вероятность достижения УВО больше (70—75%), чем у пациентов, инфицированных HCV 1-го генотипа (40—45%) [16, 17]. Абсолютными противопоказаниями к использованию схем ПВТ, основанных на применении любых лекарственных форм интерферонов, служат неконтролируемая депрессия, психозы, эпилепсия, аутоиммунные заболевания, декомпенсированный ЦП, беременность, тяжелая сопутствующая соматическая патология [18]. Считается также, что интерферонотерапия способствует развитию аутоиммунной патологии и/или утяжелению клинических проявлений аутоиммунных процессов [11].

С момента внедрения в клиническую лабораторную диагностику молекулярно-биологических методов исследования разработаны вирусологические прогностические признаки ответа на предстоящую ПВТ [19, 20]. Наиболее значимым вирусологическим прогностическим признаком вероятности отсутствия (или низкого) ответа у пациента на ПВТ считается факт инфицирования HCV 1-го и 4-го генотипов в сочетании с высокой вирусной нагрузкой [21—23]. При клинических случаях с внепеченочными проявлениями HCV-инфекции прогнозировать ответ на предстоящую ПВТ сложно, развитие внепеченочных поражений значительно осложняет ведение подобных больных, а некоторые внепеченочные поражения (криоглобулинемический гломерулонефрит, легочный васкулит, узелковый полиартериит, миокардит) могут быть даже причиной смерти.

Результаты проведенных к настоящему времени исследований по оценке эффективности ПВТ при обусловленном HCV КГВ однозначно свидетельствуют о ее меньшей эффективности по сравнению с эффективностью терапии при ХГС в целом (R. Jonson и соавт., 1994). Недостаточно изучены особенности клинического течения ХГС у больных с внепеченочными проявлениями HCV-инфекции. В этой связи представляется актуальным поиск тактики лечения пациентов с ХГС, у которых имеются внепеченочные проявления хронической HCV-инфекции в случаях одновременного наличия явных противопоказаний к интерферонотерапии.

В этой связи клиническим наблюдениям, касающимся внепеченочных форм HCV-инфекции, необходимо уделять особое внимание при рассмотрении вопросов эпидемиологии, диагностики, клинического течения и эффективности ПВТ. В статье представлено клиническое наблюдение пациентки *К.* с ассоциированным с HCV васкулитом легких. Руководствуясь определенной методологией обследования подобных пациентов и располагая опытом ведения таких больных, авторам удалось не только поставить правильный диагноз, но и найти схему эффективной ПВТ ХГС с исключением из состава терапии препаратов ИФН.

В клинике внутренних болезней и нефрологии (зав. кафедрой — д.м.н., проф. Радченко В.П.) СЗГМУ им. И.И. Мечникова под нашим наблюдением (в период с марта 2010 г. по настоящее время) находилась пациентка *К.*, 47 лет, по роду занятий рабочая.

Анамнез и клинико-диагностические данные в динамике наблюдения. Из анамнеза известно, что в январе 2007 г. имелось повышение температуры тела до 39 °С, появилось ощущение общей слабости, отмечались потливость и непродуктивный кашель. При амбулаторном обследовании по данным флюорографического исследования выявили изменения в легких, по показаниям назначена антибактериальная терапия, однако позитивная (как клиническая, так и рентгенологическая) динамика отсутствовала. Субфебрилитет и приступообразный кашель сохранялись до апреля 2007 г., появилась одышка инспираторного характера. Обследование пациентки было продолжено. По его результатам: в клиническом анализе крови — увеличение скорости оседания эритроцитов — СОЭ (40 мм/ч), увеличение активности аланинаминотрансферазы (АлАТ) в 4 раза выше верхней границы нормы. Рентгенологическое исследование органов грудной клетки выявило инфильтраты в легких: в S_{IV} левого легкого инфильтрат 4,0×2,5 см, в S_{VI} правого легкого инфильтрат 6,0×4,0 см на фоне снижения пневмотизации по типу «матового стекла», экссудацию межуточной ткани в S_{VI} слева. По данным компьютерной томографии (КТ) органов грудной клетки выявлены участки локального фиброза в обоих легких, инфильтраты легких **(см. рисунок, а)**. Пациентке провели фибробронхоскопию со взятием биопсии. По результатам гистологического исследования выявили бронхиолит, интерстициальный альвеолит, мелкие очаги интерстициального фиброза. Имеющееся у пациентки заболевание расценили как экзогенно-аллергический альвеолит с поражением $S_{III, IV, X}$ левого легкого и $S_{IV, V, VIII, X}$ правого легкого. Положительная клинико-рентгенологическая динамика достигнута после назначения иммуносупрессивной терапии (преднизолоном в дозе 90 мг/сут в течение 3 нед с постепенным снижением дозы глюкокортикостероидов — ГКС — до 30 мг/сут) с последующей поддерживающей терапией метипредом (20 мг/сут) на протяжении 6 мес. На фоне лечения эпизодов субфебрилитета не наблюдали, но больная отмечала нарастание одышки инспираторного характера. При выполненном в октябре 2007 г. контрольном обследовании установлено, что в легочной ткани (по данным КТ органов грудной клетки) на фоне деформированного легочного рисунка и формирования пневмофиброза сохранялись локальные фокусы альвеолярной инфильтрации с воздушными просветами бронхов и участками интерстициальной инфильтрации. Отмечено появление свежих инфильтратов в S_{II}—S_{III} верхней доли слева и в нижних долях с обеих сторон. В это же время выявлены признаки формирующегося «легочного сердца» (по данным эхокардиографии — ЭхоКГ): расширение правых отделов сердца, легочная гипертензия (ЛГ) I степени. Гистологическое исследование позволило установить, что в легочной ткани имеются очаги интерстициального фиброза с клеточной инфильтрацией преи-

Сведения об авторах:

Козлов Виктор Константинович — проф. каф. клинической лабораторной диагностики СЗГМУ им. И.И. Мечникова, каф. челюстно-лицевой хирургии и хирургической стоматологии Санкт-Петербургского государственного университета, каф. микробиологии, иммунологии и инфекционных болезней Университета им. Ярослава Мудрого

Суханов Дмитрий Сергеевич — к.м.н., доц. каф. фтизиопульмонологии СЗГМУ им. И.И. Мечникова

Скипский Игорь Михайлович — к.м.н., доц. каф. внутренних болезней и нефрологии СЗГМУ им. И.И. Мечникова

Контактная информация:

Стельмах Виктория Валерьевна — к.м.н., доц. каф. внутренних болезней и нефрологии СЗГМУ им. И.И. Мечникова; тел.: +7(812)303-5000; e-mail: lednik-07@mail.ru

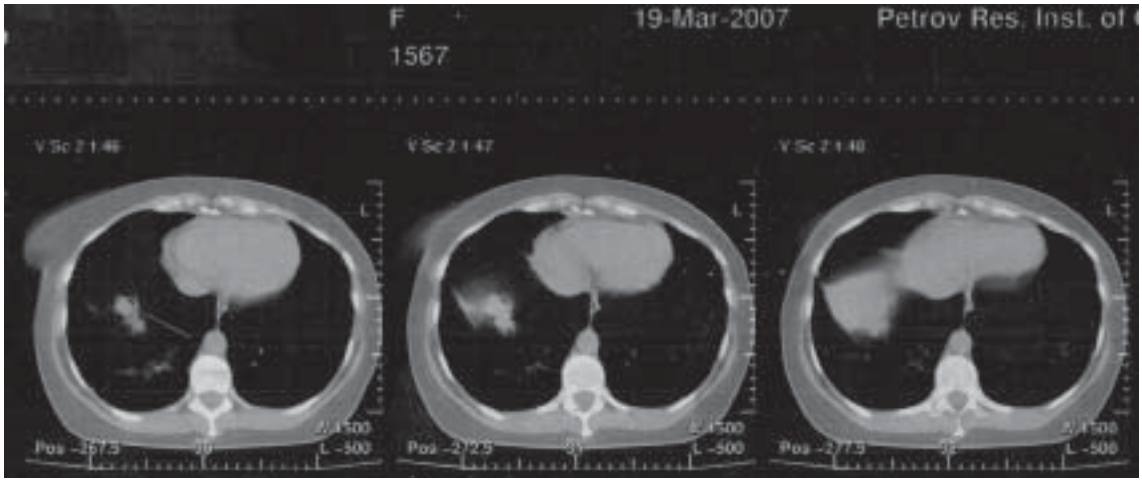

а

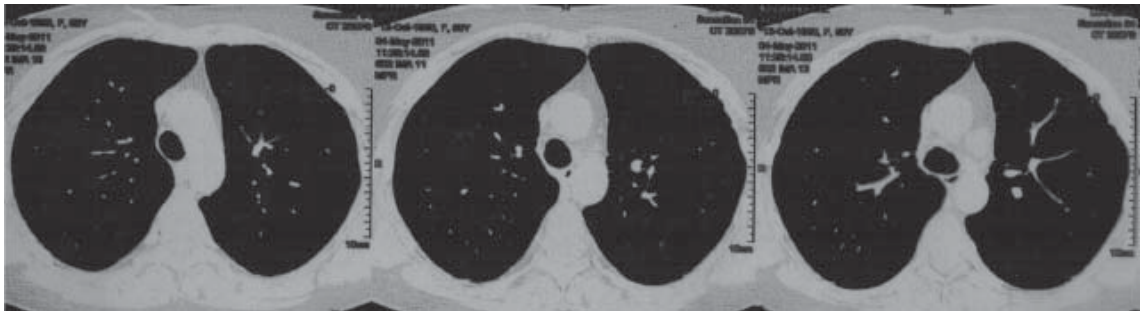

б

Компьютерные томограммы легких пациентки *К.*, 47 лет.

а — очаговые изменения в сочетании с синдромом «матового стекла» — легочные «маски» ХГС, опережающие клинические проявления заболевания печени; б — через 1 год после успешной ПВТ с достижением устойчивого вирусологического ответа — обратное развитие фиброзирующего альвеолита.

мущественно лимфоцитами. В это время пациентке был назначен метипред (20 мг/сут).

В июле 2008 г. в связи с жалобами на лихорадку, кашель, одышку, общую слабость пациентка госпитализирована в НИИ пульмонологии. По данным КТ органов грудной клетки, на фоне фиброзных изменений (тяжистые изменения, участки уплотнения легочной ткани, неоднородные по структуре, с видимыми просветами бронхов, мелкими воздушными полостями) выявлены изменения интерстициальной ткани в виде участков уплотнения легочной паренхимы по типу матового стекла и перибронхиально расположенные зоны инфильтрации. По данным клинического анализа крови, лейкоцитоз $15{,}1 \cdot 10^9$/л, увеличение СОЭ 23 мм/ч. Повторно назначена иммуносупрессивная терапия дексаметазоном (12 мг/сут) с постепенным снижением дозы. После выписки из стационара пациентка продолжала прием дексаметазона (10 мг/сут) в сочетании с ингаляционными ГКС (беклазон 1500 мкг/сут). Существенного улучшения состояния не отметила. В феврале 2009 г. в связи с жалобами на нарастающую одышку и общую слабость пациентка повторно госпитализирована в НИИ пульмонологии. По данным клинического анализа крови и биохимического исследования сыворотки крови, лейкоцитоз $11{,}3 \cdot 10^9$/л, СОЭ 19 мм/ч, увеличение активности АлАТ в 1,5 раза выше верхней границы нормы, гипергликемия 6,5 ммоль/л, гиперхолестеринемия 7,32 ммоль/л, увеличение уровня креатинина до 114 ммоль/л. При ЭхоКГ выявлены признаки «легочного сердца» и диастолической дисфункции правого желудочка. По данным спирометрии, проходимость дыхательных путей сохранена на уровне нижней границы нормы, проба с бронходилататорами отрицательная, значительно снижена диффузионная способность легких при задержке дыхания. При КТ исследовании органов грудной клетки выявлена картина двусторонних фиброзных изменений легочной паренхимы. По данным ультразвукового исследования (УЗИ) органов брюшной полости выявлена гепатомегалия, диффузные изменения структуры ткани печени, наличие конкрементов в желчном пузыре. Снова проводили курс иммуносупрессивной терапии (преднизолон 90 мг/сут с постепенным снижением дозы до 30 мг/сут), применяли методы экстракорпоральной детоксикации (3 сеанса плазмафереза). После курса лечения больная отметила незначительное улучшение состояния.

В феврале 2010 г. в связи с дыхательной недостаточностью пациентка экстренно госпитализирована в НИИ пульмонологии. При обследовании: клинический анализ крови — лейкоцитоз ($11{,}7 \cdot 10^9$/л), увеличение СОЭ (18 мм/ч), биохимический

анализ крови — АлАТ в 2,5 раза выше верхней границы нормы, гиперхолестеринемия (6,78 ммоль/л). По данным КТ органов грудной клетки выявлена картина двусторонних фиброзных изменений. По данным сцинтиграфии легких на фоне выраженных диффузных нарушений микроциркуляции обнаружены признаки локальных нарушений перфузии — справа в проекции $S_{VIII, X}$ неправильной формы, в левом легком в проекции $S_{V, IX}$ треугольной формы, в S_{VI} неправильной формы, в проекции S_{I+II} слева, а также в базальных сегментах обоих легких. По данным спирографии, проходимость дыхательных путей нарушена, жизненная емкость легких на нижней границе нормы, проба с бронходилататорами отрицательная. По результатам УЗИ органов брюшной полости выявлены гепатомегалия, диффузные изменения тканей печени и поджелудочной железы.

При постановке диагноза большинство наблюдаемых проявлений болезни укладывалось в клиническую картину диффузного заболевания соединительной ткани с поражением легких. Установлен следующий диагноз: синдром фиброзирующего альвеолита, аутоиммунный гепатит. Осложнения: тромбоэмболия мелких ветвей легочной артерии, хроническое «легочное сердце», субкомпенсированное; вторичная ЛГ I степени, дыхательная недостаточность I степени. Лечение проводили стационарно: преднизолон (30 мг/сут), гепарин, эуфиллин, препараты K, Mg, антагонисты кальция. Все лекарственные препараты вводили внутривенно. Отмечен положительный эффект лечения. После выписки рекомендована поддерживающая терапия метипредом (8 мг/сут).

В клинику внутренних болезней и нефрологии СЗГМУ им. И.И. Мечникова пациентка обратилась в марте 2010 г., где выполнено комплексное лабораторно-инструментальное обследование.

Гематологические исследования выполняли, используя автоматический гематологический анализатор BECMAN-COULTER 5-diff (Германия). Определяли морфологические характеристики клеток и их среднепараметрические размеры с построением гистограмм распределения клеток разных типов, СОЭ. При биохимическом исследовании сыворотки крови, которое проводили на автоматическом биохимическом анализаторе Cobas Integra — 400 Plus («Roch-Diagnostics», Швейцария) используя коммерческие наборы реактивов («Roch-Diagnostics», Швейцария), для выяснения функциональных характеристик печени определяли уровни билирубина, АлАТ, аспартатаминотрансферазы (АсАТ), γ-глутамилтранспептидазы (ГГТП), щелочной фосфатазы (ЩФ). Серологические маркеры гепатитов гемоконтактной группы — HBsAg, HBeAg и АТ к вирусам HBsAb, HBeAb, HBcorIgM, HBcorIgG, HDVIgG, АТ к HCV при их раздельном определении (HCVcorIgM, HCVcorIgG, АТ к неструктурным белкам HCV: NS3, NS4) в сыворотке пациентки определяли методом иммуноферментного анализа с помощью коммерческой тест-системы третьего поколения (ЗАО «Вектор-Бест», Россия). Молекулярно-биологические исследования по идентификации HCV выполняли в лаборатории генной инженерии (зав. лабораторией —к.б.н. Грудинин М.П.) ГУ НИИ гриппа РАМН, Санкт-Петербург. РНК HCV выделяли из сыворотки крови, используя набор реагентов Viral RNA Mini Kit («Qiagen»), а из мононуклеарных клеток периферической крови (МКПК) — с помощью TRIzol LS («Invitrogen»). Обратную транскрипцию проводили с помощью набора Реверта-L («Амплисенс») со случайными праймерами. Вирусную нагрузку определяли методом полимеразной цепной реакции (ПЦР) в реальном времени, используя коммерческий набор HCV-Монитор-FRT («Амплисенс»). МКПК из цельной гепаринизированной венозной крови получали при центрифугировании образцов крови в градиенте плотности фиколл-урографин. Генотипирование вируса проводили, используя метод прямого секвенирования 5'UTR и NS5A областей генома с помощью ABI 3100 Avant Genetic Analyzer («Applied Biosystems»).

При комплексном обследовании пациентки использовали следующие инструментальные методы: УЗИ печени, желчного пузыря и желчевыводящих путей, поджелудочной железы, селезенки («Siemens Sonoline Antares»); фиброгастродуоденоскопию (ФГДС) проводили с помощью волоконного эндоскопа GIF Q10 («Olympus», Япония), рентгенологическое исследование органов грудной клетки выполняли на стандартном оборудовании.

Объективно при поступлении пациентки в стационар состояние удовлетворительное, кожные покровы и видимые слизистые оболочки чистые, имеют обычную окраску. Пульс 78 уд/мин, ритмичный, нормального наполнения. Артериальное давление 120/80 мм рт.ст. Тоны сердца ясные, ритмичные, соотношение тонов не изменено, границы сердца не расширены. Живот правильной формы, мягкий, при пальпации безболезненный. Печень выступала из-под края реберной дуги на 3 см, край мягко-эластической консистенции. Селезенка не пальпировалась, симптом Рагозы отрицательный, периферические отеки отсутствовали.

В анализах крови лейкоцитоз ($13{,}0 \cdot 10^9$/л), увеличение СОЭ (50 мм/ч), синдром цитолиза (АлАТ 263 ед/л, АсАТ 133 ед/л), синдром холестаза (ГГТП 477 ед/л, ЩФ 467 ед/л), гиперхолестеринемия (8,5 ммоль/л), гиперфибриногенемия (6,3 г/л), повышение уровня циркулирующих иммунных комплексов — ЦИК (450 ед.). Результаты серодиагностики на гепатиты: HBsAg, anti-HBeAg, anti-HBeIgG и anti-HCV отрицательные. Молекулярно-биологические методы определения вирусов гемоконтактных гепатитов: по данным ПЦР, ДНК HBV в сыворотке крови и МКПК не выявлено, по данным ПЦР, РНК HCV в сыворотке не выявлено, в МКПК выявлен HCV генотип 3а, вирусная нагрузка 66 600 МЕ/мл.

Определение маркеров аутоиммунного поражения печени позволило установить, что в сыворотке крови пациентки присутствуют: 1) антинуклеарные АТ в титре 1:5120 (цитоплазматический и митохондриальный типы свечения); 2) АТ к митохондриям (M1—M9) в титре 1:2560; 3) АТ к антигену M2—3E(3+), антигену PML (3+), митохондриям (PDC/AMA—M2)(3+).

По результатам УЗИ органов брюшной полости констатированы диффузные изменения паренхимы печени, гепатомегалия, по данным ФГДС — хронический гастрит, дуоденит, по результатам рентгенологического исследования органов грудной клетки — пневмофиброз в нижних и прикорневых отделах легких.

На основании жалоб, данных анамнеза, результатов лабораторно-инструментального обследования установлен диагноз: перекрестный аутоиммунный синдром: аутоиммунный гепатит I типа/первичный билиарный ЦП. ХГС с внепеченочными проявлениями: репликация в МКПК (генотип 3а), ассоциированный с HCV васкулит легких. Хроническое «легочное сердце», субкомпенсированное. Вторичная ЛГ I степени. Дыхательная недостаточность I степени.

Учитывая наличие внепеченочной репликации HCV и противопоказаний к интерферонотерапии, пациентке назначили курс безинтерфероновой ПВТ: терапия индуктором интерфероногенеза (ИИГ) циклофероном (НТФФ «Полисан», Россия) 450 мг внутрь на 1, 2, 4, 6, 8, 10, 13, 16 и 19-й дни, затем 3 раза в неделю в той же дозе в сочетании с аналогом нуклеотидов (АН) рибавирином (800 мг/сут на протяжении 48 нед). Дополнительно проводили патогенетическую терапию (метипред 4 мг/сут + урсодезоксихолевая кислота 1000 мг/сут).

На момент контрольного обследования (через 12 нед от начала использования безинтерфероновой схемы лечения) пациентка отметила существенное улучшение общего самочувствия, уменьшилась выраженность астеновегетативного и диспепсического синдромов, исчез кашель, существенно уменьшилась выраженность дыхательной недостаточности. При лабораторно-инструментальном обследовании констатировано достижение биохимической ремиссии (АлАТ 31 ед/л, АсАТ 27 ед/л), снижение титра антинуклеарных АТ до 1:1280 (цитоплазматический тип свечения), снижение титра АТ к митохондриям (M1—M9) до 1:2560, нормализация уровня ЦИК до 26 ед., достигнута авиремия: РНК HCV не выявлялась ни в сыворотке крови, ни в МКПК. По результатам контрольного обследования пациентке рекомендовано продолжение лечения в том же объеме.

Динамическое наблюдение за пациенткой (по данным выполняемых в динамике клинико-биохимических, иммунологических, молекулярно-биологических исследований) позволило констатировать сохранение биохимической и вирусологической ремиссии на протяжении всего курса терапии (48 нед), а также на

протяжении 24 мес после окончания лечения. По окончании лечения выполнены контрольные инструментальные исследования, по результатам которых констатирована положительная динамика как в состоянии больной, так и в клиническом течении заболевания: по данным КТ органов грудной клетки, — исчезновение признаков фиброза паренхимы легких **(см. рисунок, б)**, по данным сцинтиграфии легких — последствия тромбоэмболии мелких ветвей легочной артерии сохранены, по данным ЭхоКГ — признаки ЛГ отсутствуют.

Описанный случай представляет собой нестандартную клиническую ситуацию, обусловленную прежде всего тем, что ХГС манифестировал внепеченочными проявлениями — легочным васкулитом и развитием хронического «легочного сердца». Выявленные у пациентки признаки аутоиммунного заболевания и тяжелая сопутствующая соматическая патология должны были трактоваться как противопоказания к применению противовирусных схем лечения ХГС, основанных на использовании препаратов рекомбинантных ИФН. Учитывая наличие васкулита легких HCV этиологии и неэффективность предшествующей патогенетической терапии, при выборе эффективной тактики ведения пациентки можно было рассчитывать только на достижение лечебного эффекта путем назначения схемы комбинированной ПВТ с заменой препарата рекомбинантного ИФН-α препаратом ИИГ и включением в схему лечения АН рибавирина. Оказалось, что применение подобной безинтерфероновой схемы способствовало развитию стойкой ремиссии HCV-инфекции, в описываемом клиническом случае протекавшей с системными проявлениями. В процессе лечения пациентки по описанной схеме удалось добиться улучшения функционального состояния не только печени, но и легких.

Использование ИИГ для увеличения активного синтеза различными клетками ИФН в условиях *in vivo* ранее предложено нами как вариант альтернативного подхода к оптимизации лечения больных ХГС [24]. Альтернативность, прежде всего, означает расчет на коррекцию многочисленных побочных эффектов, характерных для рекомбинантных ИФН в составе комбинированной ПВТ, при которой, как известно, препараты экзогенно вводимых ИФН используются в достаточно высоких дозах с целью создания и поддержания достаточного для обеспечения противовирусной активности уровня ИФН в циркуляции. ИИГ, используемые при лечении пациентов с ХГС как лекарственные средства, ориентированы на целевую установку увеличения уровня в организме эндогенных ИФН. В сравнении с экзогенными рекомбинантными ИФН как лекарственные средства ИИГ обладают рядом существенных преимуществ: 1) эндогенные ИФН, вырабатываемые в ответ на введение интерфероногенов, не обладают антигенностью; 2) синтез эндогенных ИФН сбалансирован и подвергается контрольно-регуляторным механизмам, обеспечивающим защиту организма от перенасыщения этими биологически активными соединениями; 3) эндогенно синтезируемые ИФН продуцируются в физиологически контролируемых (оптимальных) концентрациях, следовательно, при этом будут отсутствовать побочные эффекты, за которые, как правило, ответственны избыточные концентрации циркулирующего экзогенного ИФН; 4) однократное введение ИИГ обеспечивает относительно длительную циркуляцию эндогенно синтезированных ИФН на терапевтическом уровне; 5) ИИГ индуцируют синтез ИФН в определенных популяциях клеток (как правило, наиболее чувствительных к регуляторной активности этих пептидных медиаторов), что имеет ряд преимуществ перед высокодозной (следовательно, поликлональной) стимуляцией множества иммунореактивных клеток рекомбинантным ИФН [24—26]. Таким образом, сочетанное применение препаратов ИИГ и АН позволяет рассчитывать на достижение эффекта синергизма по отношению к их противовирусной активности с сохранением иммунокорригирующего эффекта ИИГ (оптимизация этиопатогенетической терапии).

Продолжительное наблюдение (на протяжении 48 нед от окончания ПВТ) за клиническим состоянием пациентки в динамике комплексного лечения по схеме применения лекарственных препаратов, обсуждаемой в данном клиническом случае, с мониторированием биохимического и вирусологического профиля (ПЦР РНК HCV в сыворотке крови и МКПК) позволило установить, что все это время на фоне сохранения биохимической и вирусологической ремиссии регрессировали проявления дыхательной недостаточности и хронического «легочного сердца».

Таким образом, в описываемом клиническом случае лечения пациентки с HCV-инфекцией на стадии ХГС и внепеченочными (легочными) проявлениями продемонстрирована эффективность безинтерфероновой схемы ПВТ с применением ИИГ — препарата циклоферон в сочетании с АН рибавирином.

Заключение

При подозрении на внепеченочные формы HCV-инфекции проведение углубленного лабораторного обследования с исследованием молекулярно-биологических маркеров виремии (ПЦР РНК HCV) в МКПК является необходимой диагностической технологией. Наличие у больных с ХГС и внепеченочными проявлениями HCV-инфекции противопоказаний к стандартной ПВТ рекомбинантными препаратами ИФН-α диктует целесообразность использования в схемах комплексного лечения ИИГ, в частности циклоферона, в сочетании с АН рибавирином. В описываемом клиническом случае комплексного лечения пациентки с ХГС достигнуты стойкий вирусологический ответ на проводимую терапию и регрессия легочных проявлений HCV-инфекции.

ЛИТЕРАТУРА

1. *Lavanchy D.* The global burden of hepatitis C. Liver Int 2009; 29: 74—81.
2. *Lauer G.M., Walker B.D.* Hepatitis C virus infection. N Engl J Med 2001; 345: 41—52.
3. Word Health Organization. Weekly Epidemiol Record 1999; 74: 421—428.
4. *Апросина З.Г., Серов В.В., Крель П.Е., Игнатова Т.М.* Внепеченочные проявления хронических вирусных заболеваний печени. Арх патол 1999; 5: 51—55.
5. *Ferri C., Greco F., Longombardo G. et al.* Antibodies against hepatitis C virus in mixed cryoglobulinemia patients. Infection 1991; 19: 417—420.
6. *Agnello V., Chung R.T., Kaplan L.M.* A role for hepatitis C virus infection in type II cryoglobulinemia. N Engl J Med 1992; 327: 1490—1495.
7. *Dammacco F., Sansonno D.* Antibodies to hepatitis C virus in essential mixed cryoglobulinaemia. Clin Exp Immunol 1992; 87: 352—356.
8. *Pietrogrande M., De Vita S., Zignego A.L. et al.* Recommendations for the management of mixed cryoglobulinemia syndrome in hepatitis C virus-infected patients. Autoimmun Rev 2011; 10: 444—454.
9. *Muratori P., Muratori L., Stroffolini T. et al.* Prevalence of nonorgan specific autoantibodies in HCV-infected subjects in the general population. Clin Exp Immunol 2003; 131: 118—121.
10. *Alvarez F., Berg P., Bianchi F. et al.* International Autoimmune Hepatitis Group Report: review of criteria for diagnosis of autoimmune hepatitis. J Hepatol 1999; 31: 929—938.
11. *Hsieh M.C., Yu M.L., Chuang W.L. et al.* Virologic factors related to interferon-alfa-induced thyroid dysfunction in patients with chronic hepatitis C. Eur J Endocrinol 2000; 142: 431—437.

12. *Shepherd J., Brodin H., Cave C. et al.* Pegylated interferon alpha-2a and -2b in combination with ribavirin in the treatment of chronic hepatitis C: a systematic review and economic evaluation. Health Technol Assess 2004; 8: 1—125.
13. *Ghany M.G., Strader D.B., Thomas D.L., Seeff L.B.* Diagnosis, management, and treatment of hepatitis C: an update. Hepatology 2009; 49: 1335—1374.
14. *Sarrazin C., Berg T., Ross R.S. et al.* Prophylaxis, diagnosis and therapy of hepatitis C virus (HCV) infection: the German guidelines on the management of HCV infection. J Gastroenterol 2010; 48: 289—351.
15. *McHutchison J.G., Lawitz E.J., Shiffman M.L. et al.* Peginterferon alfa-2b or alfa-2a with ribavirin for treatment of hepatitis C infection. New Ingl J Med 2009; 361: 580—593.
16. *Fried M.W., Shiffman M.L., Reddy K.R. et al.* Peginterferon alfa-2a plus ribavirin for chronic hepatitis C virus infection. N Engl J Med 2002; 347 (13): 975—982.
17. *Manns M.P., McHutchison J.G., Gordon S.C. et al.* Peginterferon alfa-2b plus ribavirin compared with interferon alfa-2b plus ribavirin for initial treatment of chronic hepatitis C: a randomized trial. Lancet 2001; 358: 958—965.
18. *Schaefer M., Schmidt F., Folwaczny C. et al.* Adherence and mental side effects during hepatitis C treatment with interferon alfa and ribavirin in psychiatric risk groups. Hepatology 2003; 37: 443—445.
19. NIH. NIH Consensus Statement on Management of Hepatitis C: 2002. NIH Consens State Sci Statements 2002; 19: 1—46.
20. *Francois C., Castelain S., Duverlie G. et al.* Optimizing the treatment of chronic viral hepatitis C. Expert Rev Gastroenterol Hepatol 2009; 3 (6): 607—613.
21. *McHutchison J., Gordon S., Schiff E. et al.* Interferon alfa-2b alone or in combination with ribavirin as initial treatmemt for chronic hepatitis C. N Engl J Med 1998; 339: 1485—1492.
22. *Poynard T., Marcellin P., Lee S. et al.* Randomised trial of interferon alpha2b plus ribavirin for 48 week or for 24 week versus interferon alpha2b plus placebo for 48 week for treatment of chronic infection with hepatitis C virus. Lancet 1998; 352: 1426—1432.
23. *Manns M., McHutchison J., Gordon S. et al.* Peginterferon alfa-2b plus ribavirin compared with interferon alfa-2b plus ribavirin for initial treatment of chronic hepatitis C, a randomized trial. Lancet 2001; 358: 958—965.
24. *Козлов В.К., Стельмах В.В., Радченко В.Г.* Хронический гепатит С: иммунопатогенез, аспекты диагностики и современная стратегия комплексного лечения. Руководство для врачей. СПб 2009.
25. *Ершов Ф.И.* Система интерферона в норме и при патологии. М: Медицина 1996
26. *Козлов В.К., Стельмах В.В., Радченко В.Г.* Оптимизация этиопатогенетической терапии хронического гепатита С: Руководство для врачей. СПб 2004.

Поступила 25.08.2014