https://doi.org/10.17116/sudmed201760544-48

Возможности экспертной диагностики повреждений при исследовании останков сильно обгоревших и обугленных трупов

Д.м.н. В.А. ФЕТИСОВ[1], д.м.н., доц. И.Ю. МАКАРОВ[1], д.м.н. А.В. КОВАЛЕВ[1], д.м.н. А.А. ГУСАРОВ[1], д.м.н., проф. Б.А. САРКИСЯН[2], д.м.н., проф. В.Э. ЯНКОВСКИЙ[2]

[1]Научно-организационный отдел Российского центра судебно-медицинской экспертизы (дир. — д.м.н. А.В. Ковалев) Минздрава России, Москва, Россия, 125284; [2]кафедра судебной медицины им. проф. В.Н. Крюкова и патологической анатомии с курсом ДПО (зав. — проф. А.В. Лепилов) Алтайского государственного медицинского университета Минздрава России, Барнаул, Россия, 656038

Цель исследования — изучение публикаций отечественных и зарубежных специалистов, отражающих накопленный экспертный опыт в исследовании останков сильно обгоревших и обугленных трупов. Воздействие пламени иногда может имитировать прижизненные травмы. *Термические разрывы* напоминают классические колотые или колото-резаные раны, не имеющие отека и кровоизлияний в окружающие ткани. *Термические эпидуральные гематомы* в отличие от травматических кровоизлияний имеют рыхлую ячеистую структуру, светло-коричневый или красно-бурый цвет и располагаются на выпуклой поверхности обоих полушарий большого мозга. *Термические ампутации* отличаются от прижизненных повреждений наличием отполированных краев лишенных мягких тканей костей, имеющих гладкие и закругленные концы. Морфологическая картина *термических переломов* зависит от температуры и времени термического воздействия. Как правило, компактный слой кости растрескивается по механизму разрыва в продольном и поперечном направлениях с образованием ровных различных длины и ширины кортикальных или сквозных трещин. Комплексное изучение повреждений кости с измененными физическими свойствами позволяет определить вид и последовательность действия комбинированных (механический и термический) факторов. Кости основания черепа и шейные позвонки в ряде случаев сохраняют признаки прижизненных механических повреждений. *Посмертная томография* способна играть важную вспомогательную роль при исследовании останков сильно обгоревших и обугленных трупов.

Ключевые слова: судебно-медицинская экспертиза, поза боксера, обугленные трупы, термические переломы и ампутации, термическая эпидуральная гематома, посмертная томография, кукольные органы.

The possibilities for the expert diagnostics of the injuries for the purpose of examination of the remains of the strongly burnt and carbonized corpses

V.A. FETISOV[1], I.YU. MAKAROV[1], A.V. KOVALEV[1], A.A. GUSAROV[1], B.A. SARKISYAN[2], V.E. YANKOVSKY[2]

[1]Department of Research Organization, Russian Federal Centre of Forensic Medical Expertise, Ministry of Health of the Russian Federation, Moscow, Russia, 125284; [2]Professor V.N. Kryukov Department of Forensic Medicine and Pathological Anatomy with the course of additional professional education, Altai State Medical University, Ministry of Health of the Russian Federation, Barnaul, Russia, 656038

The objective of the present study was the analysis of the publications in the domestic and foreign literature containing the reports concerning the experience with forensic medical expertise of the strongly burnt and carbonized human corpses. Flame is known to sometimes cause injuries simulating the intravital wounds. Such injuries are categorized into the following types. Thermal ruptures reminiscent of the classical stab and slash wounds unaccompanied by swelling and hemorrhage in the surrounding tissues. Thermal epidural hematomas characterized, unlike traumatic hemorrhages, by the loose cellular structure, brown or reddish-brown colour, and localization at the convex surfaces of both hemispheres of the brain. Thermal amputations differs from the intravital injuries in that they have the polished edges as well as the smoothed and rounded ends the bones bearing no residual soft tissues. The morphological picture of the thermal fractures depends on the time and temperature of the thermal impact. As a rule, the compact bone tissue separates into layers in both longitudinal and transverse directions with the formation of even cortical and through cracks of different length and width. The comprehensive investigation of bone injuries accompanied by the alteration of their physical properties makes it possible to determine the type and the sequence of the combined (mechanical and thermal) actions. The bone of the base of the skull and cervical vertebrae sometimes retain the signs of intravital mechanical injuries. Post-mortem tomography provides an important accessory tool for the examination of the remains.

Keywords: forensic medical expertise, pugilistic attitude, carbonized corpses, thermal fractures and amputations, thermal epidural hematoma, post-mortem tomography, doll's organs.

В отечественной и зарубежной экспертной практике исследование сожженных и обугленных останков проводят при случайных и умышленных кремациях, авиационных и дорожно-транспортных происшествиях, сопровождающихся воспламенением транспортных средств, а также в случаях пожаров и катастроф, связанных с массовой гибелью людей. При таких обстоятельствах, как правило, отмечается комбинированное воздействие механического и термического факторов в различных вариантах их сочетания и последовательности [1—4].

© Коллектив авторов, 2017

[1]e-mail: fetisoff@rc-sme.ru; [2]e-mail: smeart@yandex.ru

Определение причины и обстоятельств наступления смерти на месте пожара может быть затруднено. В таких случаях необходимы доказательства, полученные при вскрытии и после дополнительных лабораторных и специальных исследований.

Большинство летальных исходов, связанных с воздействием пламени, – это несчастные случаи. Тем не менее возможность совершения самоубийства или убийства до возникновения пожара, а также убийства с использованием пожара (огня) всегда следует учитывать при расследовании подобных случаев. Особую актуальность и большую сложность при этом представляет установление прижизненности и механизма образования повреждений при исследовании обугленных трупов, в том числе определение обстоятельств (род смерти) причинения термической травмы в крайне сомнительных и неочевидных несчастных случаях [5—8].

Цель исследования — изучить публикации отечественных и зарубежных специалистов, отражающих накопленный экспертный опыт в исследовании останков сильно обгоревших и обугленных трупов, представляющих собой особо сложную категорию судебно-медицинских объектов.

Материал и методы

Использовали открытые интернет-ресурсы: данные научной электронной библиотеки (elibrary), SciVerse (Science Direct), Scopus, PubMed и Discover. Ключевые слова для поиска источников информации: термическая травма, обугленные трупы, судебно-медицинская экспертиза, посмертная компьютерная томография, термические ампутации и переломы костей, термическая эпидуральная гематома, кукольные органы.

Приведены основные результаты исследований зарубежных и отечественных авторов с акцентом на решение актуальных диагностических задач, стоящих перед судебно-медицинскими экспертами (судебными патологами).

Результаты и обсуждение

Вскрытие обгоревших трупов и сожженных останков, находящихся в состоянии частичного или полного обугливания, может быть физически ограничено. При длительном воздействии пламени кожный покров достаточно быстро приобретает коричневую и черную окраску, дерма и мягкие ткани быстро сокращаются с образованием линейных или веретенообразных *термических разрывов,* напоминающих классические колотые или колото-резаные раны. От прижизненных ран такие разрывы отличаются отсутствием отека, эритемы и кровоизлияний в окружающих тканях. Термическая деструкция кожи и подкожной основы при длительном воздействии огня приводит к утрате (прогорание) кожного покрова с обнажением скелетных мышц, костей, суставных полостей и эвисцерацией внутренних органов.

Анатомические особенности расположения скелетных мышц верхних конечностей при воздействии на них пламени способствует их сокращению и сгибательным деформациям (контрактуры) с формированием характерной *позы боксера* — с согнутыми руками перед передней частью туловища.

Достаточно часто у пострадавших в результате пожаров наблюдают разрушение дистальных отделов конечностей с формированием *термических ампутаций* кистей и стоп с обугливанием тканей вплоть до крупных суставов конечностей (тазобедренный, плечевой). В таких случаях подобные разрушения на вскрытии с трудом можно отличить от травматических воздействий. По данным A. Levy и H. Howard [5], «... термическую ампутацию обычно отличают отполированные края обнаженной от мягких тканей кости с наличием гладких закругленных концов, в то время как острые края переломов обычно указывают на травматическую ампутацию». Проф. B. Brogdon [9] отмечает, что вследствие термической ретракции (сокращение) скелетных мышц обнаженные костные фрагменты имеют сглаженные или отвесные (поперечные) края в отличие от травматических ампутаций, при которых кости всегда окружены мышечным футляром, а их края чаще всего острые или зубчатые.

Зарубежные авторы указывают, что макроскопическая картина *термических переломов* характеризуется тонкими продольными и перпендикулярными линейными трещинами поверхности кортикальной пластинки **(рис. 1 на цв. вклейке)**. Эти трещины обычно расположены в области интенсивного обугливания костей с дефектами (утрата) мягких тканей [5,7,10].

В многотомном издании коллектива отечественных авторов, изучавших влияние высокой температуры на костную ткань [1], отмечено: «... при термическом изменении кости до черного каления (обугливания) компактный слой растрескивается в продольном направлении с образованием кортикальных или сквозных трещин (что зависит от температуры и времени нахождения кости в атмосфере сгорания). Ровный контур краев трещин и прямоугольный переход поверхности компакты в плоскость разрушения свидетельствуют о его разрывном характере. Возможно разъединение краев трещин до 0,1 мм.

При сжигании до серого каления происходят краевое выкрошивание и скалывание по краям трещин, что придает им скошенный вид и мелкозазубренный контур. Ширина имевшихся продольных трещин при этом увеличивается до 0,4—0,5 мм и от них в перпендикулярном от края направлении отходят дополнительные (вторичные) трещины, по морфологии похожие на первично возникшие при черном калении.

Сгорание кости до белого каления сопровождается значительным расширением ранее возникших трещин (до 4—5 мм), вплоть до фрагментации и образования осколков различной величины **(рис. 2, а)**.

От термического воздействия кость повреждается только в случае полного обгорания мягких тканей. Направление общей траектории разрушения в определенной степени зависит от положения конечности в процессе сгорания. В том случае, когда конечность находится в провисшем состоянии, траектория направлена косо относительно продольной оси кости, если же она лежит на плоскости — разрушение распространяется параллельно продольной оси с большей выраженностью со стороны температурного источника. При первичном механическом нагружении с последующим обугливанием кости вне зависимости от степени каления макро- и микроморфология этапности механической травмы практически сохраняется. Форма макроразрушения отражает направление силовой нагрузки **(см. рис. 2, б)**, на поверхности перелома во всех зонах достаточно четко различаются морфологические признаки, характерные для излома, который образуется в результате механической нагрузки.

Когда термически измененная кость подвергается механическому нагружению, формируются ее разрушения

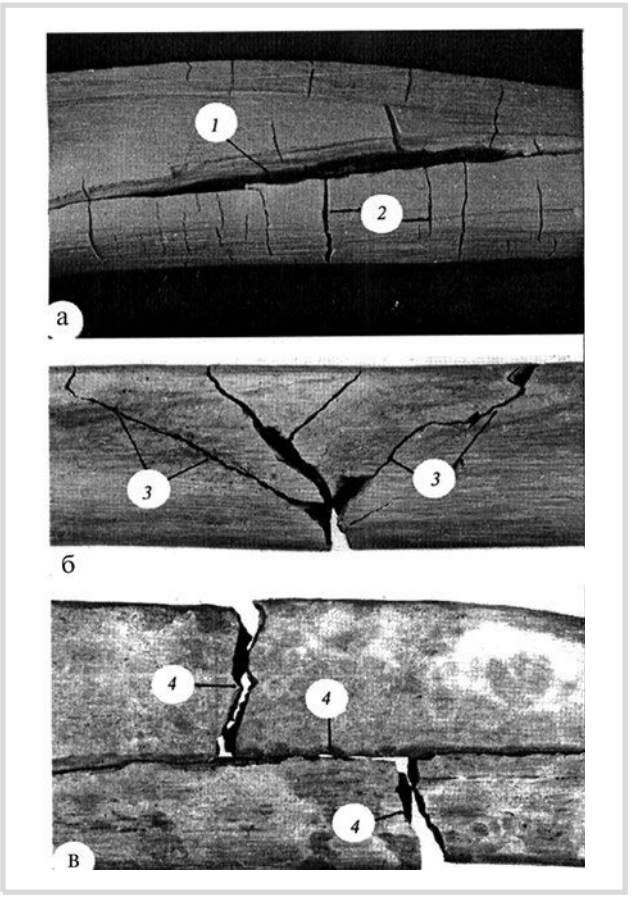

Рис. 2. **Общий вид разрушений диафиза большеберцовой кости при термическом воздействии (а); комбинированное механическое и последующее термическое воздействие (б); термическое и последующее механическое воздействие (в).**

1 — продольное растрескивание; 2 — поперечное растрескивание; 3 — оскольчатый перелом; 4 — уступообразное разрушение. Ув. 2,5 [1].

специфической уступообразной формы по путям, намеченным температурным источником **(см. рис. 2, в)**. Излом такого повреждения имеет характерные признаки чисто хрупкого разрушения.

В ряде случаев встречаются участки неравномерного обгорания кости с границей обугливания и сохранения нативного вида. Установить механизм таких повреждений по макроскопическим признакам сложно вследствие смешанной морфологии механической и термической травмы. Фрактографическое исследование излома позволяет дифференцировать вид внешнего воздействия (механическое, термическое) по наличию пластического или хрупкого разрушения».

Как отмечают отечественные авторы, комплексное изучение повреждений кости с измененными физическими свойствами позволяет определить вид и последовательность действия комбинированных (механический и термический) факторов. По их мнению, высокая температура приводит к характерному растрескиванию кости в двух взаимно перпендикулярных направлениях и однородному по текстуре рельефа разрушения. Траектория магистральной плоскости разъединения зависит от положения конечности в процессе ее обгорания и может проходить как параллельно, так и косо по отношению к продольной оси кости.

При действии высокой температуры на уже поврежденную кость на ней сохраняются макро- и микроморфологические признаки, подтверждающие первичность механической нагрузки. В результате сильного обгорания механически поврежденной кости значительно расширяются ранее возникшие трещины. Необходимо внимательно изучить их края для уточнения механизма образования. При механическом нагружении обгоревшей кости разрушение идет по специфичному уступообразному пути, намеченному температурным источником [1].

Предварительное (перед вскрытием) КТ-исследование жертв пожаров и катастроф, подвергнутых длительному воздействию пламени, позволило выявить в термически обнаженных (свободные от мягких тканей) и ампутированных фрагментах длинных трубчатых костей *пестрые просветления* (*mottled lucency*), сосредоточенные главным образом в губчатом веществе эпифизов костей и внутри костномозговой полости **(рис. 3 на цв. вклейке)** [8, 9]. По мнению A. Levy и соавт. [8], данные изменения характерны для термического воздействия на кость, так как обусловлены утратой нормальных пространственных взаимоотношений внутрикостных трабекул за счет термического расплавления (спекание) более тонких структур с сохранением архитектоники относительно толстых трабекул.

При исследовании останков обугленных трупов эксперты часто выявляют значительные деформации и разрушение мягких тканей и костей лицевого и мозгового черепа. Вследствие интенсивного воздействия пламени на голову достаточно быстро[1] происходит отделение кожи лица и мягких тканей головы с разрушением костей свода черепа. Термическая деструкция и распад костей основания черепа совершается вместе с шеей и туловищем приблизительно через 45—60 мин после начала кремации (при температуре 670—810 °С) [11]. Данная особенность в ряде случаев (на этапе предварительного посмертного КТ-исследования) позволяет судебно-медицинским экспертам прицельно выявить на вскрытии прижизненные травматические переломы костей основания черепа или травмы шейного отдела позвоночника у сильно обгоревших или обугленных трупов [12].

Как и все внутренние органы, головной мозг при непосредственном воздействии пламени на кости свода черепа уменьшается в объеме[2] с образованием *термических эпидуральных гематом* **(рис. 4 на цв. вклейке)**, которые имеют рыхлую ячеистую (сотовидную) структуру, светло-коричневый или красно-бурый цвет. Морфологическая особенность таких гематом — расположение их чаще всего на выпуклой поверхности *обоих полушарий* большого мозга (в проекции обугливания черепа). В происхождении кровоизлияний участвуют соответствующие синусы твердой мозговой оболочки (ТМО) и эмиссарные вены, из которых кровь под воздействием высокой температуры смещается в пространство между ТМО и костями черепа [5, 13]. *Травматические эпидуральные гематомы*, как правило, отличаются от аналогичных термических кровоизлияний наличием переломов костей свода черепа и локализацией

[1]По данным M. Bohnert и соавт. [10], во время кремации трупа при температуре 670—810 °С через 20 мин полностью сгорают мягкие ткани головы с визуализацией швов свода черепа.

[2]Уменьшенные в объеме внутренние органы за счет термического воздействия пламени (усыхание) в зарубежной литературе иногда обозначают термином «кукольные органы» (the puppet organs) [14; С. 348].

на ограниченном пространстве вследствие особенностей прикрепления ТМО к швам черепа[3] [5, 14, 15].

Проблема идентификации погибших людей, доставленных на исследование в виде обугленных останков из очага пожара или с места техногенной катастрофы, стоит особенно остро перед судебными патологами (судебные одонтологи, рентгенологи, криминалисты, судебные эксперты и т.д.) всех стран [16]. Массивные разрушения и длительное воздействие пламени не позволяют экспертам в ряде случаев точно установить личность погибшего по отпечаткам пальцев, стоматологическому статусу или с помощью анализа ДНК в результате значительной выраженности термического разрушения головы и конечностей. В таких случаях идентификация погибшего теоретически возможна по сохраненным имплантатам, уникальным медицинским протезам, разновидностям водителей сердечного ритма, аппаратам внутрикостного остеосинтеза и др., визуально определяемых в обугленном туловище погибшего с помощью предварительно выполненного КТ-скрининга и последующего традиционного секционного исследования. По мнению B. Brogdon [9], для проведения радиационной (рентгенологической) идентификации таких погибших представляют интерес индивидуальные особенности костных (синусы, сосцевидные отростки, турецкое седло, позвонки и др.) и других анатомических структур **(рис. 5 на цв. вклейке)**, зафиксированных при жизни пострадавших в соответствующих медицинских документах (справки, акты, рентгенограммы, КТ- и МРТ-заключения и др.).

Значительные деформации и разрушения внутренних органов, возникающие при длительном воздействии пламени, значительно ограничивают сравнение их с прижизненными заболеваниями, интоксикациями или патологическими состояниями. В связи с этим выявление на посмертных томограммах и при вскрытии травматических повреждений жизненно важных органов или металлических фрагментов (пули, осколки снарядов и т.д.) может способствовать установлению причины смерти [9] **(рис. 6)**.

Таким образом, возможности экспертной диагностики прижизненных и посмертных повреждений от воздействия пламени при исследовании останков сильно обгоревших и обугленных трупов имеют объективные трудности, обусловленные сложным и чаще всего комбинированным воздействием нескольких травмирующих факторов. Почти в 100% случаев необходимо проведение комплексных идентификационных исследований. В решении экспертных вопросов о причине, роде и обстоятельствах наступления смерти жертв, доставленных из районов пожаров, катастроф или стихийных бедствий, помимо судебных медиков (патологи, одонтологи, рентгенологи, судебные генетики) требуется участие и других специалистов (криминалисты, токсикологи, взрывотехники, инженеры по пожарной безопасности и др.).

Заключение

Исследование останков сильно обгоревших и обугленных трупов имеет объективные трудности, обусловленные, как правило, комбинированным воздействием

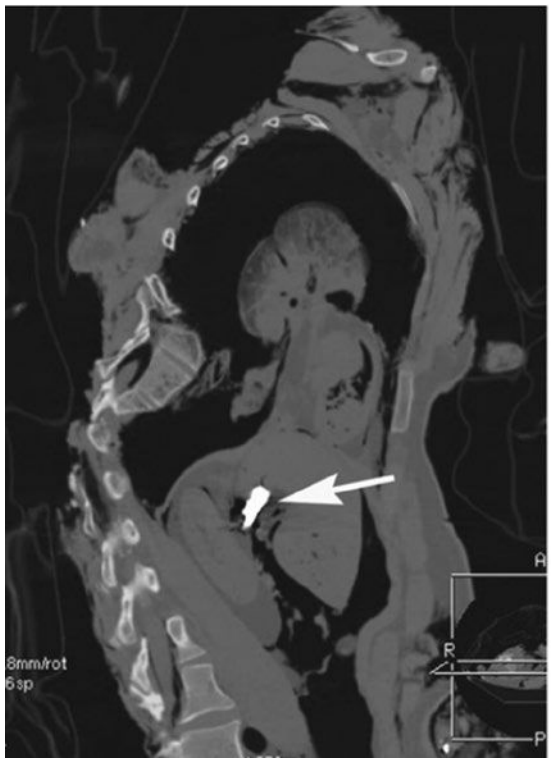

Рис. 6. **Самоубийство. Комбинированная взрывная и термическая травма.**

Сагиттальная мультидетекторная КТ: обширная термическая травма груди и живота с металлическим снарядом (стрелка) между печенью и почками [9].

нескольких (механические, термические, токсикологические и др.) повреждающих факторов.

Патологические изменения, вызванные длительным воздействием пламени, в ряде случаев могут имитировать прижизненные травмы. Так, например, на коже и в подкожной основе образуются *термические разрывы,* по своей форме напоминающие классические колотые или колоторезаные раны, не имеющие отека, эритемы и кровоизлияний в окружающие ткани.

Термические эпидуральные гематомы имеют рыхлую ячеистую (сотовидную) структуру и светло-коричневый или красно-бурый цвет. Они образуются за счет смещения крови из синусов ТМО и эмиссарных вен под воздействием высокой температуры и чаще всего располагаются на выпуклой поверхности обоих полушарий большого мозга. *Травматические эпидуральные гематомы* отличаются от термических кровоизлияний наличием переломов костей свода черепа и локализацией на ограниченном пространстве за счет особенностей прикрепления ТМО к швам черепа.

Разрушения дистальных отделов конечностей характеризуются формированием *термических ампутаций,* отличающихся от прижизненных повреждений наличием отполированных краев у обнаженных от мягких тканей костей, имеющих гладкие и закругленные концы с отвесными краями в местах переломов.

Термические переломы, как правило, характеризуются тонкими линейными продольными и перпендикулярными трещинами. В зависимости от температуры и времени термического воздействия компактный слой кости растрески-

[3]The differentiation of an epidural hematoma acquired during lifetime and the clot-like heat epidural is made by the fact that heat epidural bleedings do not stop at the sutures of the skull, as vital epidural bleedings will stop at the sutures. [14; C. 353].

вается по механизму разрыва в продольном направлении с образованием ровных кортикальных или сквозных трещин с шириной разъединения их краев до 0,1 мм (вариант *черного каления*). Скошенный вид и мелкозазубренный контур трещин образуются при *сером калении* за счет краевого выкрошивания и скалывания с расширением продольных трещин до 0,4—0,5 мм с отхождением от них в перпендикулярном направлении дополнительных (вторичных) трещин, напоминающих своим видом первичные трещины при черном калении. Значительное расширение ранее возникших трещин на ширину до 4—5 мм вплоть до фрагментации кости с образованием осколков различной величины формируется при сгорании кости до *белого каления*. Направление общей траектории разрушения кости при этом в определенной степени зависит от положения конечности в процессе сгорания и может проходить как параллельно, так и косо по отношению к ее продольной оси.

Комплексное изучение повреждений кости с измененными физическими свойствами позволяет определить вид и последовательность действия комбинированных (механическое и термическое) факторов. При *первичном механическом нагружении* кости с последующим ее обугливанием вне зависимости от степени каления макро- и микроморфология первичности механической травмы практически сохраняется за счет значительного расширения ранее возникших (механических) трещин. Если термически измененная кость подвергается *вторичному механическому* нагружению, на ней формируются специфические уступообразные разрушения по путям, намеченным температурным источником. Излом такого повреждения имеет характерные признаки чисто хрупкого разрушения. При неравномерном обгорании кости с границей обугливания и сохранением нативной кости установить механизм таких повреждений по макроскопическим признакам достаточно сложно вследствие смешанной морфологии механической и термической травм.

Условная «защищенность» костей *основания черепа и шейных позвонков* от воздействия пламени позволяет в ряде случаев выявлять прижизненные травматические переломы данных костных структур у сильно обгоревших или обугленных трупов.

При значительной выраженности термического разрушения головы и конечностей *идентифицировать* погибшего по отпечаткам его пальцев, стоматологическому статусу или с помощью анализа ДНК не всегда удается. Теоретически установить личность в таких случаях возможно по сохраненным имплантатам, индивидуальным медицинским протезам, водителям сердечного ритма, специфическим аппаратам внутрикостного остеосинтеза и другим уникальным объектам. Определенную помощь при этом могут оказать индивидуальные особенности костных и других анатомических структур, зафиксированные при жизни пострадавших в соответствующих медицинских документах.

Проблема установления причины и рода смерти при исследовании обугленных и значительно измененных трупов остается первостепенной задачей для судебных и правоохранительных органов. В связи с этим обнаружение травматических повреждений жизненно важных органов, в том числе выявление металлических инородных предметов (пули, осколки, снаряды и т.д.), может способствовать решению поставленных задач.

С помощью специальных инструментальных (КТ, МРТ) исследований в губчатом веществе эпифизов длинных трубчатых костей и внутри их костно-мозговой полости выявляются характерные *пестрые просветления,* обусловленные термическим расплавлением (спекание) тонких трабекул с сохранением архитектоники аналогичных, но более толстых структур.

Важна *вспомогательная роль* посмертной томографии в судебно-медицинской экспертизе ожоговой травмы. Это ценный дополнительный метод к традиционному вскрытию при решении главных экспертных задач, направленных на установление личности погибшего, причины его смерти, длительности воздействия пламени, влияния комбинированных (механические, термические, токсикологические и др.) травмирующих факторов.

Авторы заявляют об отсутствии конфликта интересов.

ЛИТЕРАТУРА/REFERENCES

1. Бахметьев В.И., Крюков В.Н., Новоселов В.П., Саркисян Б.А., Янковский В.Э. Диагностикум механизмов и морфологии переломов при тупой травме скелета. Т. 1. *Механизмы и морфология переломов длинных трубчатых костей*. Новосибирск: Наука. 1996. [Bakhmetyev VI, Kryukov VN, Novoselov VP, Sarkisjan BA, Jankowski VE. Diagnosticum mechanisms and morphology of fractures in blunt trauma of the skeleton. Vol. 1. *The mechanisms and morphology of fractures of long bones*. Novosibirsk: Nauka. 1996. (In Russ.)].
2. Саркисян Б.А., Янковский В.Э. О возможности рентгенодиагностики механизмов образования переломов. В сборнике: *Вопросы лучевой диагностики. Вторая научная конференция, посвященная 100-летию открытия рентгеновских лучей*. Материалы. Новоалтайская типография комитета по печати и массовой информации. 1995;92-96. [Sarkisjan BA, Yankowski VE. On the possibility of X-ray fracture formation mechanisms. In: *Questions of radiation diagnosis. The second scientific conference dedicated to the 100th anniversary of the discovery of X-rays*. Materials. Novoaltaisk typography Committee on Press and Mass Media. 1995;92-96. (In Russ.)].
3. Янковский В.Э., Карпов Д.А. Изменения костной ткани при воздействии крайних температур. В сборнике: *Вопросы клинической и теоретической медицины*. Барнаул: Издательство АГМУ 1994;3-4. [Yankowski VE, Karpov DA. Changes of bone tissue when exposed to extreme temperatures. In: *Questions cal-clinical and theoretical medicine*. Barnaul. Publisher ASMU. 1994;3-4. (In Russ.)].
4. Хушкадамов З.К., Исхизова Л.Н., Горностаев Д.В. Судебно-медицинская характеристика термической травмы, возникшей от воспламенения горючих жидкостей. *Судебно-медицинская экспертиза*. 2012;55(1):62-64. [Khushkadamov ZK, Iskhizova LN, Gornostaev DV. Forensic medical characteristic of the thermal injury caused by inflammation of combustible fluids. *Sudebno-medicinskaja jekspertiza*. 2012;55(1):62-64. (In Russ.)].
5. Levy AD, Harcke HT. Death from Fire and Burns. In: *Essentials of Forensic Imaging. A Text-Atlas*. Boca Raton: CRC press. 2011;117-137.
6. Spendlove D, Thali MJ. Heat and Burns. In: *The Virtopsy Approach: 3D Optical and Radiological Scanning and Reconstruction in Forensic Medicine*. Boca Raton: CRC press. 2009;342-354.
7. Levy AD, Harcke HT. New Approaches to Radiology in Mass Casualty Situations. In: Brogdon's Forensic Radiology. 2nd ed. In: Thali MJ, Viner MD, Brogdon BG, eds. Boca Raton: CRC press. 2010;199-207.
8. Levy AD, Harcke HT, Getz JM, Mallak CT. Multidetector computed tomography findings in deaths with severe burns. *Am J forensic Med Pathol*. 2009;30:137-141.
9. Brogdon BG. *Forensic Radiology*. CRC Press. Boca Raton, FL. 1998.
10. Bohnert M, Rost T, Pollak S. The degree of destruction of human bodies in relation to the duration of the fire. *Forensic Sci Int.* 1998;95:11-21.
11. Bohnert M, Rost T, Faller-Marquardt M, Ropohl D. Fractures of the base of the skull in charred bodies – post-mortem heat injuries or signs of mechanical traumatisation? *Forensic Sci Int.* 1997;87:55-62.
12. Iwase H, Yamada Y, Ootani S, Sasaki Y, Nagao M, Iwadate K, Takatori T. Evidence for an antemortem injury of a burned head dissected from a burned body. *Forensic Sci Int.* 1998 Jun 8;94(1-2):9-14.
13. Thali MJ, Dirnhofer R, Vock P. *The virtopsy approach: 3D optical and radiological scanning and reconstruction in forensic medicine*. CRC Press. Boca Raton, FL: London NW. 2009.
14. Di Maio VJM, Di Maio DJ. *Forensic pathology*. CRC Press. Boca Raton, FL. 2001.
15. Murakami T, Akashi S, Uetani M, Murase T, Yamamoto T, Ikematsu K. Burned bodies: How do we evaluate the death in a fire on CT? ECR 2015/C–0859.
16. Sweet D. INTERPOL DVI best-practice standards — an overview. *Forensic Sci Int.* 2010;201:18-21. https://doi.org/10.1016/j.forsciint.2010.02.031

К статье *Фетисова В.А. и соавт.* «Возможности экспертной диагностики повреждений при исследовании останков сильно обгоревших и обугленных трупов»

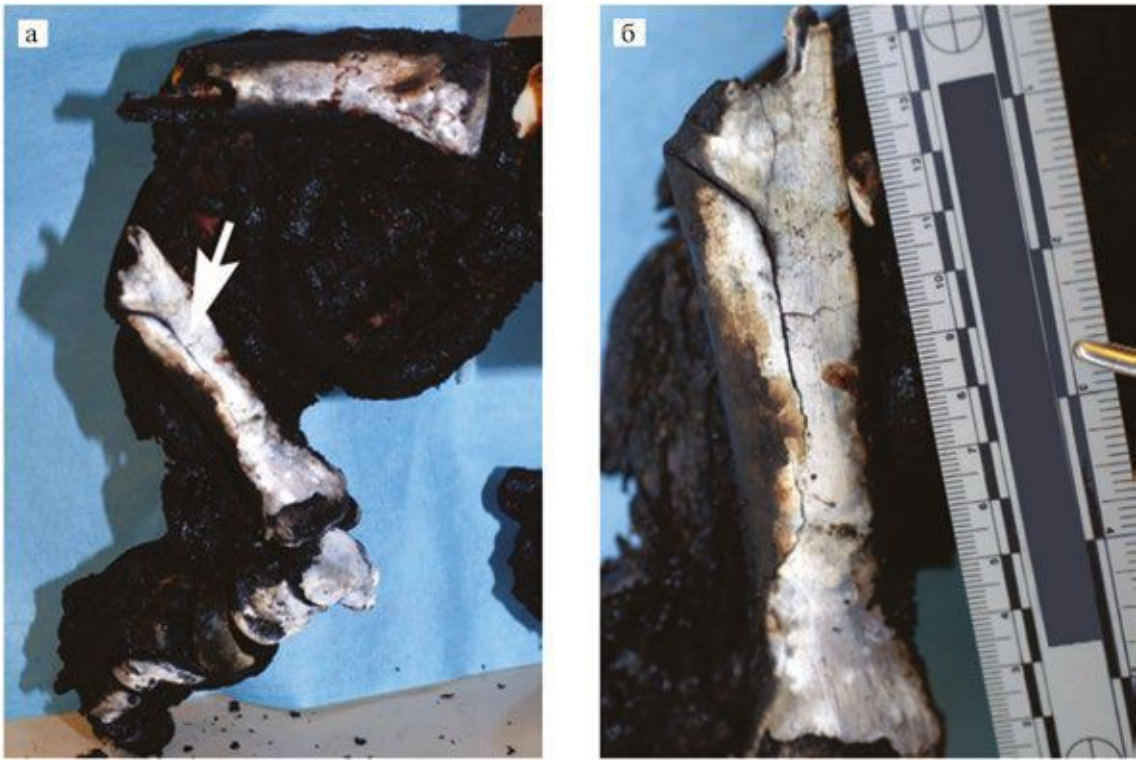

Рис. 1. **Термическая ампутация правого колена (а) с обнажением длинных трубчатых костей и характерным термическим переломом (б) правой берцовой кости [5].**



Рис. 3. **Термическая ампутация дистальных отделов обеих нижних конечностей.**
Общий вид при вскрытии (а). Корональная мультидетекторная КТ (б): пестрые просветления внутри костномозгового канала обеих больших берцовых костей [5].

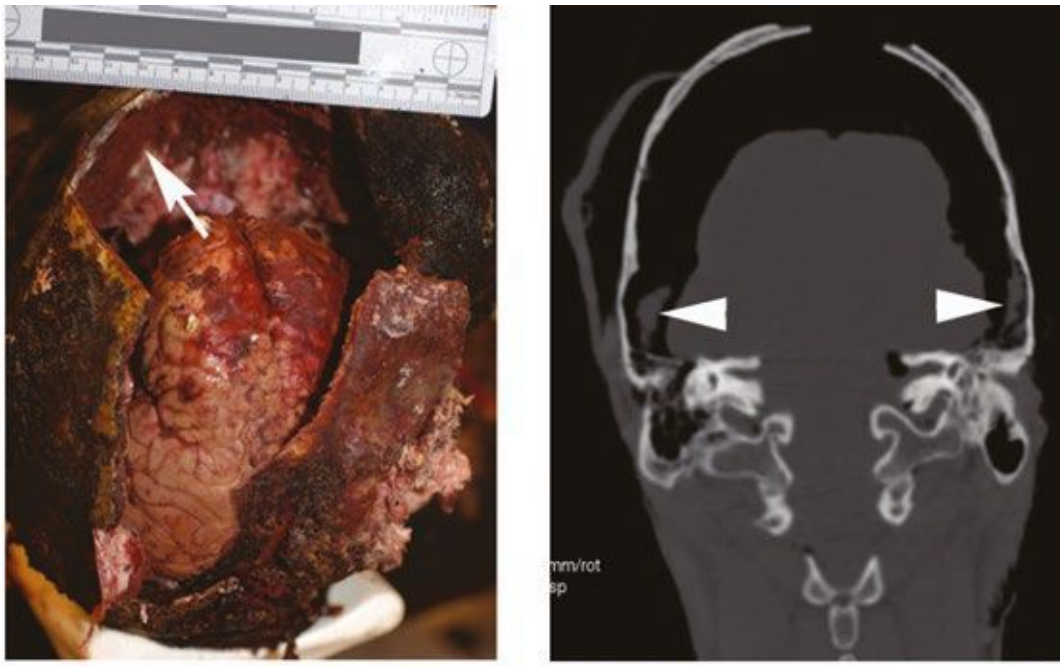

а б

Рис. 4. **Термическое разрушение головы [5].**
а — дефект костей свода черепа, спавшийся головной мозг и термическая эпидуральная гематома (указано стрелкой); б — корональная мультидетекторная КТ головы: стрелками обозначены небольшие термические эпидуральные гематомы.

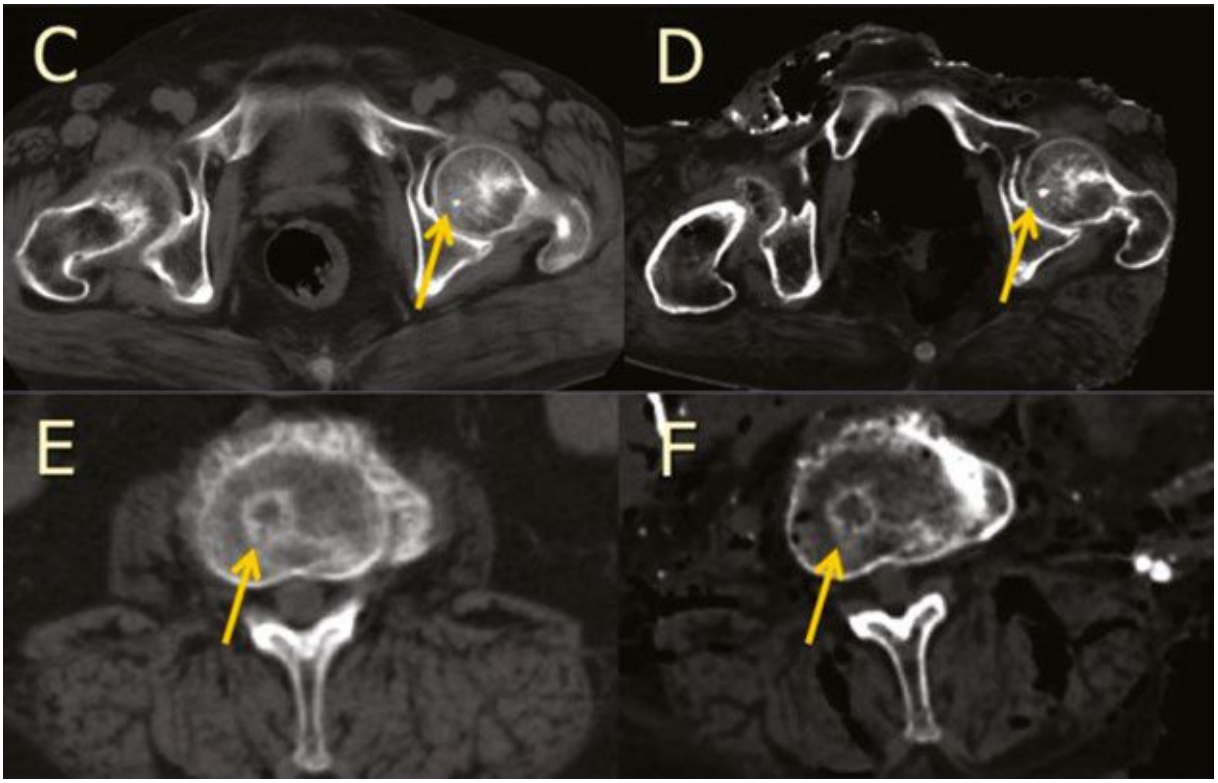

Рис. 5. **Идентификация неизвестного лица, обнаруженного в сгоревшем доме. Сравнение прижизненных (C, E) и посмертных (D, F) компьютерных томограмм: костный островок головки левой бедренной кости (указано стрелкой) и узел Шморля в поясничном позвонке (указано стрелкой) идентичны на прижизненных и посмертных томограммах подозреваемого лица [15].**