https://doi.org/10.17116/sudmed201760511-14

Возрастные изменения гистологической структуры щитовидного хряща у лиц мужского пола

Член-корр. РАН, проф. Ю.И. ПИГОЛКИН[1], асп. М.П. ПОЛЕТАЕВА[1]*, к.м.н., доц. Г.В. ЗОЛОТЕНКОВА[1], к.м.н. А.В. ВОЛКОВ[2]**

[1]Кафедра судебной медицины (зав. – член-корр. РАН, проф. Ю.И. Пиголкин) Первого Московского государственного медицинского университета им. И.М. Сеченова Минздрава России, Москва, Россия, 119991; [2]Научно-исследовательский институт морфологии человека (дир. – д.м.н. проф. О.В. Макарова), Москва, Россия, 117418

Цель исследования — изучение морфологических и морфометрических характеристик щитовидного хряща в различные периоды жизни. Щитовидные хряши были получены от 70 трупов лиц мужского пола в возрасте от 1 года до 93 лет, умерших от ненасильственных причин, не имевших травм и патологии органов шеи. Микроскопическое исследование проводили по стандартной методике с окрашиванием препаратов гематоксилином и эозином. Исследовали параметры: площадь костной и хряшевой тканей; среднюю площадь костной и хряшевой тканей в поле зрения; среднюю ширину хряшевой пластинки; толшину кортикальной пластинки; количество трабекул; среднюю площадь и длину трабекул; среднюю, максимальную и минимальную толшину трабекул; количество молодых и зрелых хондроцитов; ширину зон молодого и зрелого хряша и их соотношение; площадь ретикулофиброзной и жировой тканей и их соотношение. Определили показатели среднего значения, стандартное отклонение, коэффициент корреляции, значимость отличий (*p*). Наибольшую корреляционную связь с возрастом установили у следуюших показателей: средняя площадь костной (*r*=0,69), хряшевой (*r*=–0,63), жировой (*r*=0,67) и ретикулофиброзной (*r*=0,61) тканей, средняя длина трабекул (*r*=0,7); количество молодых хондроцитов в поле зрения (*r*=–0,789). Обнаруженные закономерности могут быть использованы в судебно-медицинской практике в качестве дополнительного диагностического критерия при определении биологического возраста человека.

Ключевые слова: идентификация личности, определение возраста, шитовидный хрящ.

The age-specific changes in the histological structure of the thyroid cartilage in the men

YU.I. PIGOLKIN[1], M.P. POLETAEVA[1]*, G.V. ZOLOTENKOVA[1], A.V. VOLKOV[2]**

[1]Department of Forensic Medicine, I.M. Sechenov First Moscow State Medical University, Ministry of Health of the Russian Federation, Moscow, Russia, 119991; [2]Research Institute of Human Morphology, Russian Academy of Sciencesd, Moscow, Russia, 117418

The objective of the present study was to elucidate the morphological and morphometric characteristics of the human thyroid cartilage during different periods of life. The thyroid cartilages were harvested from 70 cadavers of the subjects of the masculine gender who had died at the age from 1 to 93 years from the non-violent causes and had neither injuries nor signs of pathological changes in the neck organs. The microscopic studies were carried out using the standard methods for the staining of the preparations with hematoxylin and eosin. The following parameters were evaluated: the area of the cartilaginous and bone tissues, the average area of the cartilaginous and bone tissues in the field of vision, the average width of the cartilaginous plate, the thickness of the cortical plate, the number of trabeculae, the average area and length of the trabeculae, the average, minimal, and maximum area of the trabeculae, the number of the young and mature chondrocytes, the width of the zones of the young and mature cartilage and their ratio, the area of the reticular-fibrous and adipose tissues and their ratio. In addition, we also determined mean values, standard deviations, correlation coefficients, and the significance of differences (p). The following characteristics exhibited the most significant correlation with the age: the average area of the bone (r=0.69) and cartilaginous (r=–0.63) tissues, adipose (r=0.67) and reticular fibrous (r=0.61) tissues, the average length of the trabeculae (r=0.7), the number of young chondrocytes in the field of vision (r=–0.789). It is concluded that the described correlations can be helpful in the practical forensic medical activities as the additional diagnostic criteria for the determination of the human age.

Keywords: personality identification, determination of the human age, thyroid cartilage.

Судебно-медицинская идентификация личности была и остается одной из актуальных и сложных задач в судебной медицине [1]. Одним из главных вопросов, решаемых при обнаружении неопознанного трупа или его останков, является установление личности умершего [2]. По данным МВД России, на период январь — март 2016 г. на учете ведомства находилось 20 071 дело по установлению личности неопознанных трупов, и только 1594 из них прекращены в связи с установлением личности, а 18 477 тел оставались неопознанными [3].

Анализ научных источников показал, что большинство из применяемых методов идентификации личности являются сложными, затратными, требуют определенных навыков и не всегда применимы из-за отсутствия сравнительного материала. Их совершенствование сохраняет свое актуальное значение и в наши дни. Один из этапов идентификации в судебно- медицинской практике — установление общих признаков погибшего, наиболее значимый из которых возраст. Костная и хрящевая ткани сохраняются более долгое время, поэтому исследование этого

© Коллектив авторов, 2017

*e-mail: poletaeva.maria2013@yandex.ru; **e-mail: alex.volkoff@gmail.ru

материала является оптимальным для получения достоверных результатов. Накоплен большой опыт по определению возраста человека по костным останкам [3—5], органам и тканям [6, 7]. Детального изучения возрастной морфологии щитовидного хряща еще не проводилось.

Цель исследования — изучение морфологических и морфометрических характеристик щитовидного хряща в различные периоды жизни человека.

Материал и методы

Изучили щитовидные хрящи (ЩХ) 70 трупов лиц мужского пола в возрасте от 1 года до 93 лет (средний возраст 54 года), умерших от ненасильственных причин смерти, без травм и патологии органов шеи. Материал для исследования получили в Бюро СМЭ Департамента здравоохранения Москвы **(табл. 1)**.

Провели внешний осмотр и мануальное исследование подъязычно-гортанно-трахеального комплекса, скелетирование и отслойку надхрящницы. Часть правой пластинки ЩХ зафиксировали в 10% растворе нейтрального формалина. После декальцинации блоков азотной кислотой приготовили срезы по стандартной методике с окрашиванием гематоксилином и эозином.

С помощью микроскопа Биолан Ломо, Leica DM 1000 (объектив Leica HI PLAN 10x/0.25, HI PLAN 20x/0.10) произвели морфометрические измерения каждого объекта, используя графический редактор Adobe PhotoShop C. Для статистической обработки полученных данных использовали программы Microsoft Excel и IBM SPSS Statistics.

В каждом объекте определяли следующие метрические параметры: площадь костной и хрящевой тканей; среднюю площадь костной и хрящевой тканей в поле зрения; среднюю ширину хрящевой пластинки; толщину кортикальной пластинки; количество трабекул; среднюю площадь и среднюю длину трабекул; максимальную, минимальную и среднюю толщину трабекул; количество молодых и зрелых хондроцитов; ширину зоны молодого и зрелого хряща, соотношение этих зон; площадь ретикулофиброзной и жировой тканей и их соотношение. Большинство полученных данных соответствовало нормальному распределению, поэтому использовали метод параметрической статистики: для каждого показателя рассчитано среднее значение, стандартное отклонение, коэффициенты корреляции и значимость отличий (p). Результаты сравнений считались достоверными при $p<0,05$.

Результаты и обсуждение

Изучение гистологической структуры ЩХ позволило установить, что его микроструктура претерпевает значительные изменения с возрастом. Морфометрические характеристики хрящевой ткани всех возрастных периодов представлены в **табл. 2.**

Таблица 1. **Распределение исследованного материала по возрастным группам**

Возрастные периоды	Число наблюдений		Возраст, годы		
	абс.	%	средний	Min	Max
До 18 лет	4	5,71	5,1	1	18
19—35 лет	12	17,14	30,8	19	35
36—60 лет	25	35,72	50,6	36	60
Старше 61 года	29	41,43	73,1	61	93
Всего	70	100	54		

Таблица 2. **Среднее значение и коэффициент корреляции с возрастом гистоморфометрических показателей щитовидного хряща (*n*=70)**

№	Признак	*r*	Возрастная группа			
			до 18 лет	19—35 лет	36—60 лет	старше 60 лет
1	Средняя площадь костной ткани, %	0,69	0	39±16	56±23	80±20
2	Среднее число костных балок, в поле зрения	0,33	0	3,2±1,1	3,4±0,85	3,8±1,41
3	Число костных балок в образце	0,14	0	26,6±8,8	27±7,1	28,1±4,8
4	Средняя площадь трабекул, мкм^2	0,11	0	140±30	110±30	120±50
5	Средняя длина трабекул, мкм	0,7	0	320±110	440±210	810±210
6	Средняя толщина трабекул, мкм	0,29	0	50±15	70±10	130±20
7	Средняя толщина кортикальной пластинки, мкм	0,35	0	78±38	160±30	180±50
8	Средняя площадь жировой ткани, мкм^2	0,67	0	540±190	2900±570	20 900±9800
9	Средняя площадь ретикулофиброзной ткани, мкм^2	0,61	0	630±200	2700±450	11 800±810
10	Соотношение жировой и ретикулофиброзной тканей	0,62	0	0,87±0,2	0,91±0,19	2,19±1,03
11	Средняя площадь хрящевой ткани, %	–0,63	99±1,7	59±16,7	43,7±27,9	21,6±11,3
12	Количество молодых хондроцитов в поле зрения	–0,55	510±186	20,1±10,8	21,8±9,1	20,4±12
13	Количество зрелых хондроцитов в поле зрения	–0,08	204±101	83,1±39,4	61,6±29	65,6±31
14	Ширина зоны молодого хряща, мкм	–0,1	300±20	50±10	80±38	100±30
15	Ширина зоны зрелого хряща, мкм	0,46	10±0,9	200±60	300±130	440±180
16	Соотношение зон зрелого и молодого хрящей	0,22	0,12±0,06	3,65±1,9	4,38±2,1	4,33±2,3
17	Средняя ширина хрящевой пластинки, мкм	–0,15	390±80	330±90	310±120	440±145
18	Соотношение костной и хрящевой тканей	0,53	0	1,24±0,6	2,44±1,5	4,34±2,5

В возрастной группе до 18 лет ЩХ представлял собой хрящевую ткань, образованную молодым и зрелым хрящом. Молодой хрящ — это одиночно расположенные хондроциты небольшого размера, правильной округлой или овальной формы в слабоокрашенном межклеточном веществе **(рис. 1, а, на цв. вклейке)**. С возрастом в нем отмечались участки зрелого хряща, состоящие из более крупных клеток, образующих группы из 2—5 хондроцитов. Количество молодых клеток более чем в 2 раза преобладало над числом зрелых. Костная ткань не определялась.

В возрастной группе от 19 до 35 лет ЩХ сочетал наличие костной и хрящевой тканей в соотношении 0,8:1. Хрящевая ткань в верхней части образца состояла преимущественно из зрелого хряща и небольшой зоны молодого хряща, а в нижней половине образца костная ткань была построена из немногочисленных трабекул, пространство между которыми заполняли ретикулофиброзная и жировая ткани **(см. рис. 1, б, на цв. вклейке)**. При морфометрическом исследовании отметили снижение количества молодых и зрелых хондроцитов, которые значительно превышали число молодых клеток, а соотношение зон зрелого и молодого хряща увеличилось приблизительно в 30 раз. В костномозговом пространстве ретикулофиброзная ткань преобладала над жировой.

В возрастной группе от 36 до 60 лет площадь костной ткани в ЩХ увеличилась, соотношение костной и хрящевой тканей составило 1,27:1. Последняя располагалась только в верхней половине хряща и представляла собой скопления молодых, преимущественно зрелых хондроцитов **(см. рис. 1, в, на цв. вклейке)**. Костная ткань была образована широкими длинными костными трабекулами и костномозговой полостью, заполненной жировой и ретикулофиброзной тканью. Количественный анализ показал, что в хрящевой ткани число молодых хондроцитов почти не изменилось, а содержание зрелых хондроцитов уменьшилось в 1,3 раза по сравнению с предыдущим периодом. В костной ткани по сравнению с возрастным периодом 19—35 лет длина трабекул увеличилась на 37%, а толщина на 40%. Площадь жировой и ретикулофиброзной ткани увеличилось в 5,3 и 4,2 раза соответственно в примерно одинаковом соотношении.

В возрастной группе старше 60 лет ЩХ представлял собой преимущественно костную ткань с небольшим участком хрящевой, их соотношение составило 9:1. В отдельных ЩХ хрящевая ткань полностью отсутствовала либо была построена из единичных молодых хондроцитов и небольшого участка зрелого хряща. Костные балки ЩХ были частично фрагментированы, неоднородные по длине и толщине, а пространство между ними заполнено преимущественно жировой тканью **(см. рис. 1, г, на цв. вклейке)**. Мофрометрические характеристики хрящевой ткани не отличались от таковых в возрастной группе 36—60 лет, за исключением показателей ширины зон молодого и зрелого хряща, которая увеличилась на 25 и 46% соответственно. Возрастные изменения костной ткани выразились в увеличении длины трабекул в 1,8 раза. Площадь жировой и ретикулярной тканей также увеличилась с преобладанием жировой ткани более чем в 2 раза.

Результаты и обсуждение

У человека ЩХ состоит из гиалиновой хрящевой ткани, в ходе развития которой происходит процесс энхондрального окостенения [8]. Вначале появляются единичные клетки костной ткани, с возрастом происходит постепенное увеличение объема и площади костной ткани, которая почти полностью замещает хрящевую ткань в пожилом и старческом возрасте. Соотношение костной и хрящевой тканей меняется в различные возрастные периоды от 0:1 до 9:1. Результаты исследования подтвердили фундаментальные представления M. Ross и соавт. [8] о развитии и структурном преобразовании хрящевой ткани в ЩХ. Проведенное нами исследование, показало, что данный процесс начинается от нижнего края пластинки ЩХ и с возрастом распространяется на всю ее высоту и ширину. Аналогичные результаты получил M. Garvin [9], который отметил, что по мере старения человека процесс окостенения в пластинке ЩХ идет в направлении снизу вверх.

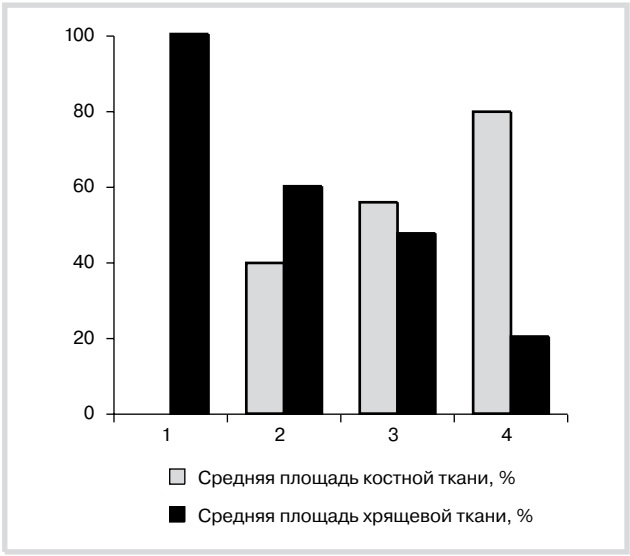

Рис. 2. **Динамика содержания костной и хрящевой тканей в щитовидном хряще в различных возрастных группах: до 18 лет (1), 19–35 лет (2), 36–60 лет (3), 61 год (4).**

В ходе данного исследования выявили качественные и количественные возрастные изменения в структуре ЩХ, который до 18 лет был представлен главным образом хрящевой тканью. Полученные результаты частично согласуются с данными С.Б. Зелигмана [10], A. Jurik [11] и M. Muppagapu и соавт. [12], которые с помощью рентгенологического метода установили, что ЩХ начинает окостеневать с конца второго десятилетия (16—18 лет). В возрасте 19—35 лет и старше происходит постепенное уменьшение площади хрящевой ткани, в которой уменьшается зона молодого хряща и увеличивается площадь зоны зрелого хряща **(рис. 2)**. Возрастная динамика строения хрящевой ткани совпадает с результатами исследований других авторов, утверждающих, что возрастные изменения тканей включают три последовательные стадии: созревания, стабилизации и инволюции [1].

Костная ткань в структуре ЩХ также подвергается возрастной перестройке: увеличивается ее площадь, включая длину и толщину костных трабекул. Количество костных балок не зависит от возраста и остается приблизительно одинаковым на протяжении всей жизни человека, что совпадает с данными других исследований [5].

С возрастом увеличиваются также площади ретикулофиброзной и жировой тканей: в первом периоде зрелого возраста (19—35 лет) преобладает ретикулярная ткань, во втором (36—60 лет) их соотношение становится примерно одинаковым, а у лиц старше 60 лет жировой ткани при-

мерно в 2 раза больше. Сокращение площади ретикулярной и увеличение жировой ткани мы считаем проявлением процесса инволюции костной ткани, что подтверждают данные литературы [13]. После 60 лет костная ткань занимает почти всю площадь ЩХ, что соответствует исследованию M. Cerny [14], который установил, что в старческом возрасте пластины ЩХ подвергаются полному окостенению.

Заключение

Таким образом, в ходе проведенного исследования были установлены метрические параметры, имеющие наибольшую корреляционную связь с возрастом. Наибольший коэффициент корреляции у следующих показателей: средняя площадь костной (r=0,69), хрящевой (r=–0,63), жировой (r=0,67), ретикулофиброзной (r=0,61) тканей, средняя длина трабекул (r=0,7), количество молодых хондроцитов в поле зрения (r=–0,789). Такие признаки, как соотношение зон зрелого и молодого хряща, количество молодых хондроцитов, количество трабекул, имеют слабые корреляционные связи и мало зависят от возраста человека. Обнаруженные закономерности могут быть использованы в судебно-медицинской практике в качестве дополнительного диагностического критерия при определении биологического возраста человека.

Авторы заявляют об отсутствии конфликта интересов.

ЛИТЕРАТУРА/REFERENCES

1. Глыбочко П.В., Пиголкин Ю.И., Николенко В.Н., Золотенкова Г.В., Ефимов А.А., Алексеев Ю.Д., Федулова М.В., Савенкова Е.Н., Курзин Л.М., Гончарова Н.Н., Юрченко М.А., Мирошниченко Н.В. *Судебно-медицинская диагностика возраста*. М.: МИА. 2016. [Glybochko PV, Pigolkin YuI, Nikolenko VN, Zolotenkova GV, Efimov AA, Alekseev YuD, Fedulova MV, Savenkova EN, Kurzin LM, Goncharova NN, Yurchenko MA, Miroshnichenko NV. *Sudebno-medicinskaja diagnostika vozrasta*. M.: MIA. 2016. (In Russ.)].
2. Пиголкин Ю.И., Николенко В.Н., Золотенкова Г.В., Даллакян В.Ф. Возможности использования морфологических методов установления общих и специфических признаков в судебно-медицинской идентификации личности. *Саратовский научно-медицинский журнал*. 2012;8(4):900-905. [Pigolkin YuI, Nikolenko VN, Zolotenkova GV, Dallakian VPh. Morphological methods in establishment of common and specific signs in forensic identification of personality. *Saratov Journal of Medical Scientific Research*. 2012;8(4):900-905. (In Russ.)].
3. Пиголкин Ю.И., Юрченко М.А., Золотенкова Г.В., Гончарова Н.Н., Мосоян А.С. Оценка биологического возраста человека по рентгенологическим признакам костей кисти. *Вестник судебной медицины*. 2015;2:27-30. [Pigolkin YuI, Yurchenko MA, Zolotenkova GV, Goncharova NN, Mosoyan AS. Assessment of biological age of a person by radiological signs of arm bones. *Vestnik sudebnoj mediciny*. 2015;2:27-30. (In Russ.)].
4. Пиголкин Ю.И., Гарсия Корро М.А., Золотенкова Г.В. Возрастные изменения турецкого седла, лобных и клиновидных пазух. *Судебно-медицинская экспертиза*. 2016;59(6):48-53. [Pigolkin YuI, Garcia Corro MA, Zolotenkova GV. The age-dependent changes of sella turcica, frontal and sphenoid sinuses. *Sudebno-meditsinskaia ekspertiza*. 2016;59(6):48-53 (In Russ.)].
   https://doi.org/10.17116/sudmed201659648-53
5. Пиголкин Ю.И., Федулова М.В., Золотенкова Г.В. Определение возраста человека по костной ткани. *Судебно-медицинская экспертиза*. 2012;55(1):49-51. [Pigolkin YuI, Fedulova MV, Zolotenkova GV. Determination of the human age based on the characteristics of the bone tissue. *Sudebno-meditsinskaia ekspertiza*. 2012;55(1):49-51. (In Russ.)].
6. Золотенкова Г.В., Ткаченко С.В., Пиголкин Ю.И. Современные неинвазивные методы оценки возрастных изменений кожи. *Судебно-медицинская экспертиза*. 2015;58(1):26-30. [Zolotenkova GV, Tkachenko SB, Pigolkin YuI. The modern non-invasive methods for the evaluation of the age-specific changes in the skin. *Sudebno-meditsinskaia ekspertiza*. 2015;58(1):26-30. (In Russ.)].
   https://doi.org/10.17116/sudmed201558126-30
7. Пиголкин Ю.И., Золотенкова Г.В. Возрастные изменения капилляров коры головного мозга. *Судебно-медицинская экспертиза*. 2014;57(1):4-10. [Pigolkin YuI, Zolotenkova GV. Age-specific changes in the cerebral cortex capillaries. *Sudebno-meditsinskaia ekspertiza*. 2014;57(1):4-10. (In Russ.)].
8. Ross MH, Pawlina W. *Histology: a text and atlas with correlated cell and molecular biology*. Wolters Kluwer. 2011.
9. Garvin M. Ossification of Laryngeal Structures as Indicators of Age. *J Forensic Sci* 2008; 53(5):1023-1027.
   https://doi.org/10.1111/j.15564029.2008.00793.x
10. Зелигман С.Б. Возрастные изменения и половые особенности крупных хрящей гортани человека (рентгено-анатомическое исследование). *Судебно-медицинская экспертиза*. 1959;2:6-16. [Zeligman S.B. Vozrastnye izmenenija i polovye osobennosti krupnyh hrjashhej gortani cheloveka (rentgeno-anatomicheskoe issledovanie). *Sudebno-medicinskaja jekspertiza*. 1959;2:6-16 (In Russ.)].
11. Jurik AG. Ossification and calcification of the laryngeal skeleton. *Acia Radiologica Diagnosis*. 1984;25:17-22.
12. Mupparapu M, Vuppalapati A. Ossification of laryngeal cartilages on lateral cephalometric radiographs. *Angle Orthod*. 2005;75(2):196-201.
13. Vahlensieck M, Latka B, Lang P, Kreft B, Schild H, Schmidt HM. Distribution of hematopoetic and fatty bone marrow in the proximal humerus and scapula: magnetic resonance tomography and macroscopic anatomy. *Rofo Fortschr Geb Rontgenstr Neuen Bildgeb Verfahr*. 1995;163(6):490-496.
14. Cerny M. Our experience with estimation of an individual's age from skeletal remains of the degree of thyroid cartilage ossification. *Acta Univ Palacki Olomuc Fac Med*. 1983;3:121-144.

К статье *Латышова И.В. и соавт.* «Возможности использования синтетического компаунда для моделирования мягких тканей человека при исследовании огнестрельных повреждений» *(окончание)*



Рис. 3. **Совмещение следов полей нарезов на пуле, выстрелянной в водяной пулеуловитель (слева) и в блок компаунда (справа).**

К статье *Пиголкина Ю.И. и соавт.* «Возрастные изменения гистологической структуры щитовидного хряща у лиц мужского пола»

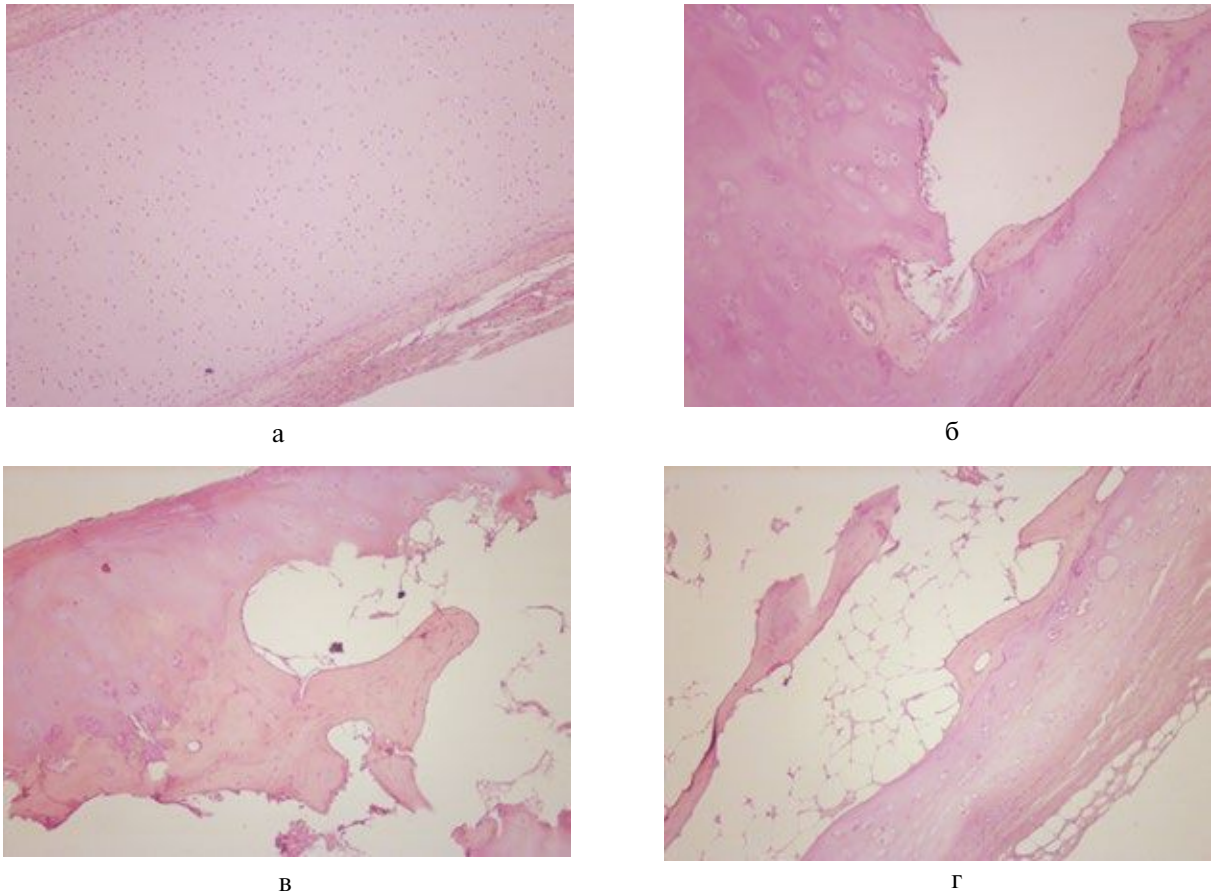

а б в г

Рис. 1. **Гистологическое строение щитовидного хряща в различные возрастные периоды.**
а — 2 года; б — 27 лет; в — 40 лет; г — 61 год.
Окраска гематоксилином и эозином. Ув. 10.