Острое кровотечение при экстракорпоральном оплодотворении

Т.К. ОСИПЕНКОВА-ВИЧТОМОВА[1], Г.А. ПЛАТОНОВА[2]

[1]ФГБУ «Российский центр судебно-медицинской экспертизы» (и.о. дир. — д.м.н. А.В. Ковалев) Минздравсоцразвития России; [2]Клинический госпиталь медико-санитарной части (нач. В.Я. Клыга) МВД России, Москва

Acute hemorrhage during extracorporeal fertilization

T.K. OSIPENKOVA-VICHTOMOVA, G.A. PLATONOVA

[1]Federal State Budgetary Facility «Russian Centre of Forensic Medical Expertise», Russian Ministry of Health and Social Development; [2]Clinical Hospital of the Medico-Sanitary Unit, Russian Ministry of Internal Affairs

Ключевые слова: экстракорпоральное оплодотворение (ЭКО), острое кровотечение, острое малокровие.

Key words: extracorporeal fertilization, acute hemorrhage, acute anemia.

Снижение рождаемости в развитых странах за последние 50 лет обострило актуальность проблемы бесплодия. По определению ВОЗ, бесплодие — отсутствие беременности в течение одного года регулярной половой жизни без контрацепции у супружеской пары детородного возраста. По данным экспертов здравоохранения, частота бесплодных браков колеблется в пределах от 8 до 20% в зависимости от региона и страны проживания. В мире бесплодием страдают около 50—80 млн человек, для которых невозможность зачатия естественным путем является причиной психологического дискомфорта [1—4]. Преодоление бесплодия в настоящее время осуществляется современными высокотехнологическими методами лечения — репродуктивными технологиями (ВРТ), в которых отдельные или все этапы зачатия и раннего развития эмбрионов осуществляются вне организма женщины. Стандартным вариантом ВРТ является экстракорпоральное оплодотворение (ЭКО) — медицинская технология оплодотворения яйцеклеток женщин *in vitro* спермой мужа (донора) с последующим переносом полученных эмбрионов в полость матки матери. Этот метод лечения появился в процессе многолетней работы английских ученых клиники Бор-Холл (Великобритания) акушера-гинеколога П. Стептоу и эмбриолога Р. Эдварда, в результате которой в 1978 г. родился ребенок «из пробирки» — Луиза Браун [2].

В СССР в 1982—1984 гг. стал разрабатываться метод ЭКО в 4 лечебных учреждениях: во Всероссийском центре охраны материнства и детства (ВЦОМиД) МЗ СССР (Москва), Институте акушерства и гинекологии АМН СССР им. Д.О. Отта (Ленинград), на кафедрах акушерства и гинекологии 2-го МОЛГМИ и Харьковского медицинского института. В 1986 г. в ВЦОМиД родился первый ребенок «из пробирки» в нашей стране. С тех пор лечение с помощью ЭКО с каждым годом применяется все шире. В России по данным Российской ассоциации репродукции человека (РАРЧ) в настоящее время работают около 100 центров, в которых выполняется до 30 000 циклов ежегодно. Показанием для проведения этого метода ВРТ, согласно приказу Минздрава России от 26 февраля 2003 г. №67 «О применении вспомогательных репродуктивных технологий (ВРТ) в терапии женского и мужского бесплодия», является бесплодие, не поддающееся терапии, или вероятность преодоления которого выше с помощью ЭКО, чем других методов. Для ЭКО стараются получить несколько яйцеклеток, так как повышается эффективность лечения бесплодия этим методом.

В норме у женщины в течение одного менструального цикла созревает одна яйцеклетка; для получения нескольких яйцеклеток проводят «стимуляцию суперовуляции». Для этого используют инъекции препаратов фолликулостимулирующего гормона (ФСГ), лютеинизирующего гормона (ЛГ), хорионического гонадотропина (ХГ) и блокаторы гонадотропин-рилизинг (ГнРГ). Сочетание видов и количество вводимых гормональных препаратов называют «схема стимуляции» [3—5, 8]. Существует несколько схем стимуляции суперовуляции, но окончательное количество, типы и длительность введения препаратов подбирают индивидуально для каждой женщины. В зависимости от схемы стимуляции суперовуляции необходимо в течение разного времени от 7 до 50 дней ежедневно подкожно вводить препараты [3, 4]. Рост фолликулов наблюдают с помощью аппаратов ультразвукового исследования. По достижении доминантного фолликула определенного размера (16—20 мм) назначают процедуру извлечения яйцеклеток. Для этого проводят пункцию — трансвагинально, под общей или местной анестезией, под контролем УЗИ. Аспирируется фолликулярная жидкость, в которой при помощи микроскопа выявляются яйцеклетки.

Гормональные препараты, используемые для созревания яйцеклеток, могут вызывать осложнение — синдром гиперстимуляции яичников (СГЯ) даже через не-

© Т.К. Осипенкова-Вичтомова, Г.А. Платонова, 2012

© Суд.-мед.эксперт., 2012

e-mail: rcsme@sudmed.ru

сколько дней после последнего их введения [1—7]. Тяжелые формы его могут сопровождаться кровотечением, асцитом, гидротораксом, нарушением баланса электролитов, почечно-печеночной недостаточностью, тромбоэмболией [5]. В основе синдрома гиперстимуляции яичников (СГЯ) лежит ответная реакция яичников на экзогенное влияние индукторов овуляции [1, 3—5]. По данным Европейского общества репродукции человека и эмбриологии и Российской ассоциации эмбриологии человека, частота развития СГЯ колеблется в пределах от 0,9 до 5,4% [5]. Согласно данным литературы [6, 7], частота клинически выраженных форм СГЯ оценивается до 10%. По данным научного центра акушерства, гинекологии и перинатологии РАМН [5], частота возникновения этого синдрома составила в среднем 22%, а тяжелых форм — 12,9%. К основным факторам риска относят повышенную чувствительность яичников к препаратам, индуцирующим овуляцию, и введение человеческого хорионического гонадотропина для запуска овуляции и поддержки лютеиновой фазы. Большинство клиницистов рассматривают в качестве маркеров повышенной реакции яичников, а соответственно риска развития СГЯ, прогрессивное увеличение концентрации эстрадиола в сыворотке крови, превышающее 5000—6000 ммоль/л, и наличие более 10 развивающихся фолликулов [6, 9]. Особенно неблагоприятным считается развитие большого числа фолликулов среднего размера (12—14 мм) при малом количестве зрелых фолликулов [9]. Степень тяжести СГЯ определяют количеством антимюллерова гормона в сыворотке крови в программе ВРТ [10]. Для прогнозирования и определения степени тяжести СГЯ в крови выделяют сосудисто-эндотелиальный фактор роста, который достоверно увеличивался у женщин с трубно-перитонеальным бесплодием [10]. При подтверждении диагноза СГЯ используют рекомбинантный фолликулостимулирующий гормон (рФСГ) по короткой схеме с последующей блокадой гипофиза с антагонистами (ГнРГ) [5, 10]. Стимуляция суперовуляции оказывает влияние на эндокринные органы (гипофиз, надпочечники), вызывая при этом увеличение их параметров, в несколько раз превышающее физиологическую норму. Данный эффект учитывается при выборе схемы стимуляции суперовуляции [5].

В РЦСМЭ поступили 2 экспертизы по поводу осложнений ЭКО в виде острых кровотечений у 2 женщин. Одна из них умерла от острого малокровия.

В литературе мы не нашли публикаций о смертельных осложнениях при ЭКО. Приводим наши наблюдения.

Женщине 27 лет дважды проводили стимуляцию суперовуляции в связи с трубно-перитонеальным бесплодием в 3-месячном промежутке в течение 3 лет. Женщина была обследована, гормональных нарушений не выявлено. Матка и придатки при обследовании без изменений. Длительность менструального цикла у женщины составила 27—30 дней. Стимуляцию яичников проводили коротким циклом (21-дневный цикл). Применялись следующие препараты: декапептил-дейли — 0,5 мг в сутки, диферелин-дейли — 1 мг в сутки и оргалютран — 0,25 мг в день подкожно в течение 5 дней, а также прегнин однократно внутримышечно 10 000 МЕ за 2 дня до пункции. Длительно применяли пептипред и бромгексин. Перед пункцией женщине провели УЗИ, отметили увеличение правого и левого яичника с доминантным ростом фолликула до 19 мм в правом яичнике. В медицинском центре пациентке трансвагинальным путем провели пункцию яичников с изъятием до 4—6 яйцеклеток. После процедуры женщина находилась под наблюдением. Через 3 ч при УЗИ в заднем своде обнаружена жидкость в объеме 150 мл, решено воздержаться с выпиской домой. Через 1 ч вновь произведено УЗИ, обнаружено увеличение количества жидкости до 350 мл. Было решено госпитализировать пациентку в стационар, где в результате исследования обнаружено 700 г свертков и 1300 мл жидкой части крови. Клиницисты решили, что источником кровотечения явился «перфорационный дефект капсулы правого яичника с подтеканием крови». Произведено коагулирование яичника, удаление 1300 мл крови и 700 г свертков крови и дренирование брюшной полости. Через 45 мин после операции у больной отметили ухудшение состояния в виде гипотонии, тахикардии с последующей брадикардией, развитием фибрилляции желудочков. Была произведена дефибрилляция, зафиксирована асистолия. Проведенные реанимационные мероприятия через 2,5 ч от поступления и через 1 ч 30 мин после операции были безуспешны, больная скончалась.

На секции были обнаружены увеличенные яичники массой 120 г при норме 6—8 г, размером 5,5×5,5×4 и 6×6×5 см с многочисленными выбухающими кистозно-расширенными фолликулами, полости которых достигали 1,5 см диаметра, заполненные кровью. В корковом слое правого яичника выявлен дефект 1,5×1 см с коагулированными краями. Эндокринные органы были не изменены. Во внутренних органах были выявлены признаки острого малокровия.

При микроскопическом исследовании яичников: выраженный отек фиброзной стромы, обширные кровоизлияния, по типу гематом. Артериальные и венозные сосуды с расширенным просветом, переполненные кровью (рис. 1, на цв. вклейке). В строме яичников обнаружены многочисленные скопления новообразованных тонкостенных, резко расширенных сосудов — ангиоматоз (рис. 2, на цв. вклейке). Новообразованные капилляры локализовались вокруг кистозно-расширенных фолликулов (рис. 3, на цв. вклейке).

Было отмечено малокровие внутренних органов, отек легких. В гипофизе было преобладание эозинофильных, базофильных и хромофобных клеток с дискомплексацией, полиморфизмом и кариорексисом.

Таким образом, обнаруженный при микроскопическом исследовании резко выраженный ангиоматоз яичника в виде многочисленных новообразованных капилляров свидетельствует о тяжелой степени СГЯ. Гормональные препараты вызвали гиперплазию капилляров и увеличение в диаметре и количестве как сосудов, так и фолликулов. Пациентке не был поставлен диагноз СГЯ, требующий специального лечения с использованием рекомбинантного фолликулостимулирующего гормона (рФСГ) с последующей блокадой гипофиза антагонистами ГнРГ. Подобные тяжелые формы СГЯ сопровождаются кровотечением [5], что имело место в нашем наблюдении.

Причиной кровотечения при взятии фолликулярной жидкости с яйцеклеткой явилось повреждение многочисленных новообразованных сосудов капиллярного типа, а также более крупных существовавших полнокровных сосудов с образованием гематомы яичника и кровотечением в брюшную полость, где обнаружено 1300 мл крови и 700 г свертков. Постгеморрагическая анемия явилась непосредственной причиной смерти.

Во втором наблюдении у женщины 36 лет трансвагинальная пункция при взятии из фолликула яйцеклеток стала причиной кровотечения с образованием гематомы. Нагноение гематомы потребовало операции по ее удалению, а также резекции некротической части яичника с воспалительными инфильтратами и кровоизлияниями.

ЛИТЕРАТУРА

1. *Витязева И.И.* Инновационные технологии в лечении бесплодного брака. Вестн здравоохр 2009;5—6: 3—4.
2. *Steptol P.C., Edwards R.G.* Birth after the reimplantation of human embrio. Lancet 1978; 2: 366.
3. *Смольникова В.Ю.* Экстракорпоральное оплодотворение и перенос эмбрионов в полость матки в лечении бесплодия, обусловленного генитальным эндометриозом: Автореф. дис. ... д-ра мед. наук. М 2002.
4. *Краснопольская К.В.* Экстракорпоральное оплодотворение в комплексном лечении женского бесплодия: Автореф. дис. ... д-ра мед. наук. М 2003.
5. *Кузьмичев Л.Н., Кулаков В.И., Леонов Б.В.* Экстракорпоральное оплодотворение. М: Мир 2001; 131—135.
6. *Мишина О.Е., Андреева Е.Н., Карпова Е.А.* Роль антимюллерова гормона при синдроме поликистозных яичников». Международный конгресс по репродуктивной медицине, 4-й. М 2010; 266—267.
7. *BraendleW.* (цит. по Л.Н. Кузьмичеву). GnRH analogues in Obstetrics and Gynecology. Geneva 1990; 3: 79—83.
8. *Brinsden P.R.* (цит. по Л.Н. Кузьмичеву). Br I Obstet Gynaecol 1990; 1: 767—772.
9. *Комиссарова Ю.В., Кузьмичев Л.Н.* Клинико-диагностическое значение сосудисто-эндотелиального фактора роста при синдроме гиперстимуляции яичников у женщин с бесплодием трубно-перитонеального генеза. Международный конгресс по репродуктивной медицине, 4-й. М 2010; 262—263.
10. *Калугина А.С., Каменский Б.А., Корнилов И.В.* Оценка антимюллерова гормона у пациенток в программе ВРТ. Международный конгресс по репродукции, 4-й. М 2010; 260.

К статье *Богомоловой И.Н. и соавт.* «Морфологические характерные изменения внутренних органов при некоторых видах сочетанных отравлений» *(продолжение)*

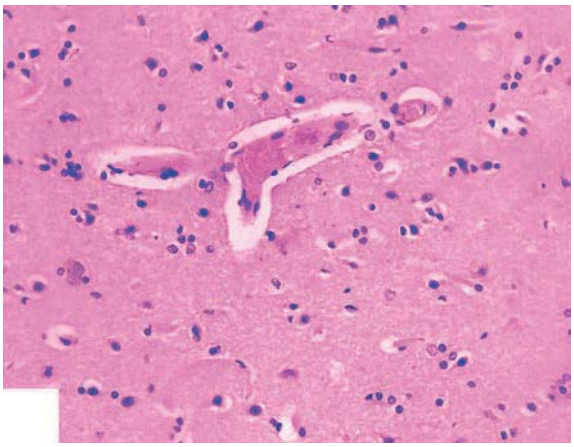

Рис. 3. **Гиалиновый микротромб в сосуде головного мозга мужчины 42 лет. Отравление сочетанием метанол+изопропанол+этанол (этанол в крови 0,2 промилле, в моче 0,1 промилле).**
Танатогенез мозговой с коагулопатическим компонентом. Ув. 400.

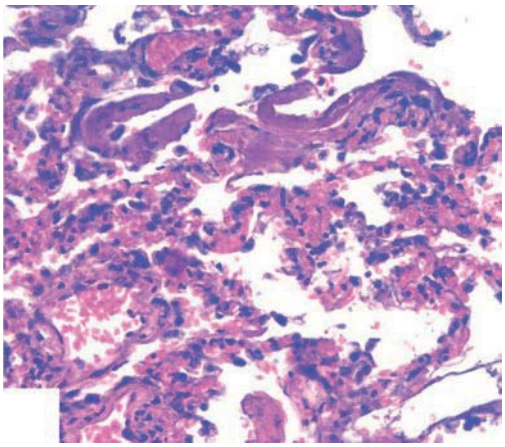

Рис. 4. **Гиалиновые мембраны в легких мужчины 70 лет. Отравление суррогатом алкогольных напитков, содержавшим смесь одноатомных спиртов.**
Смерть в клинике через 9 сут после поступления. Танатогенез легочно-мозговой: потеря речи (по типу моторной афазии) с последующей комой, легочным синдромом гиалиновых мембран и пневмонией. Ув. 200.

К статье *Осипенковой-Вичтомовой Т.К. и соавт.* «Острое кровотечение при экстракорпоральном оплодотворении»

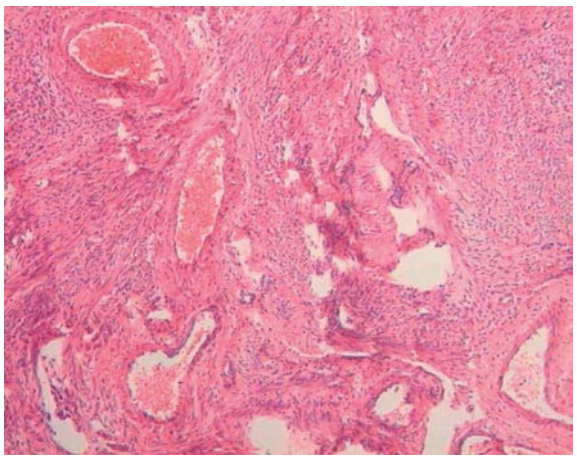

Рис. 1. **Резкое расширение артерий и вен яичника.**
Периваскулярные кровоизлияния. Ув. 200.

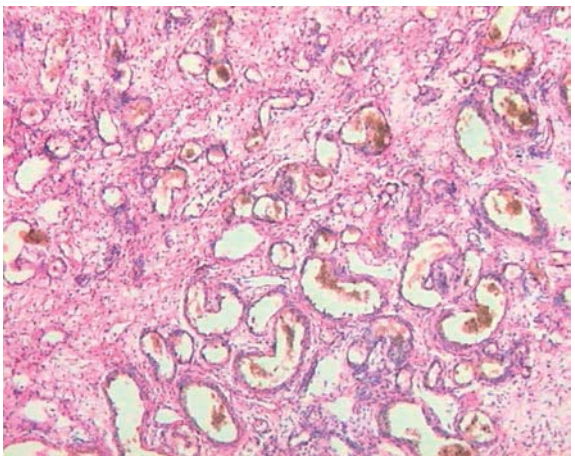

Рис. 2. **Ангиоматоз яичника.**
Ув. 400.

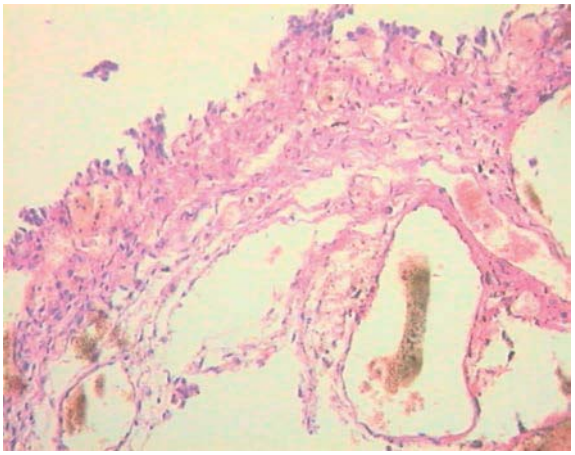

Рис. 3. **Кистозно-расширенный фолликул яичника.**
Ув. 200.