Стоматология
2024, Т. 103, №4, с. 44-53
https://doi.org/10.17116/stomat202410304144

Russian Journal of Stomatology = Stomatologiia
2024, vol. 103, no.4, pp. 44-53
https://doi.org/10.17116/stomat202410304144

Современная концепция лечения подростков с мезиальной окклюзией

© О.И. АРСЕНИНА[1, 2], Н.В. ПОПОВА[1, 3], П.И. МАХОРТОВА[1, 3], А.В. ПОПОВА[1], А.В. ХАЧИЕВА[1], А.В. СЕРДИЧЕНКО[1]

[1]ФГБУ НМИЦ «Центральный научно-исследовательский институт стоматологии и челюстно-лицевой хирургии» Минздрава России, Москва, Россия;
[2]ФГБОУ ДПО «Российская медицинская академия непрерывного профессионального образования», Минздрава России, Москва, Россия;
[3]ФГБУ «Государственный научный центр Российской Федерации — Федеральный медицинский биофизический центр им. А.И. Бурназяна» Федерального медико-биологического агентства, Москва, Россия

РЕЗЮМЕ

Цель исследования. Повышение эффективности комплексного лечения пациентов с мезиальной окклюзией в период активного скелетного роста.

Материал и методы. Проведены клинико-рентгенологическое обследование и комплексное лечение 30 пациентов со скелетными аномалиями по сагиттали (средний возраст 15 лет). Ортодонтическое лечение пациентов проводили с использованием самолигирующей брекет-системы Damon («Ormco», США), H4 («OC Orthodontics» США) с последовательной сменой дуг. По показаниям использовали ортодонтические минивинты, съемные, несъемные расширители, лицевую маску, окклюзионные накладки для разобщения прикуса. В ретенционном периоде применяли несъемные ретейнеры в переднем отделе зубных рядов, в ночное время суток — съемный ретенционный аппарат Корректор либо съемные пластиночные аппараты. У пациентов с сужением верхней челюсти (ВЧ) со стадией формирования срединного небного шва С, начало стадии D, применяли пьезокортикотомию для устранения контрфорсов ВЧ. В целях расслабления кости и достижения скелетного расширения ВЧ использовали лазерную кортикотомию.

Результаты. В процессе ортодонтического лечения нормализован наклон окклюзионной плоскости, улучшился профиль лица. Изменения мягких тканей профиля заключались в увеличении толщины верхней губы на 2,27±0,48 мм (p<0,05) и ее длины на 1,45±0,39 мм (p<0,05), общей длины нижней губы и подбородка на 3,16±0,45 мм (p<0,05). Наиболее достоверно изменилось положение губ относительно эстетической плоскости. Разработан алгоритм лечения пациентов с зубочелюстными аномалиями в сагиттальной плоскости, с сужением ВЧ в период прикуса постоянных зубов в возрасте 12—17 лет.

Заключение. Методика комплексного лечения предназначена для повышения эффективности ортодонтического лечения пациентов со скелетными аномалиями в период активного скелетного роста и направлена на изменение скелетного роста, а также для предупреждения скелетной аномалии прикуса в период постоянного прикуса, что необходимо для предупреждения более выраженной скелетной деформации в стадии полного скелетного созревания.

Ключевые слова: *мезиальная окклюзия, подростковый возраст, компьютерная томография, малоинвазивная хирургия.*

ИНФОРМАЦИЯ ОБ АВТОРАХ:
Арсенина О.И. — https://orcid.org/0000-0002-0738-1227
Попова Н.В. — https://orcid.org/0000-0002-3686-5263
Махортова П.И. — https://orcid.org/0000-0002-1321-568X
Попова А.В. — https://orcid.org/0000-0003-3713-606X
Хачиева А.В. — https://orcid.org/0009-0001-0585-8757
Сердиченко А.В. — https://orcid.org/0009-0001-3003-4450
Автор, ответственный за переписку: Арсенина О.И. — e-mail: arsenina@mail.ru

КАК ЦИТИРОВАТЬ:
Арсенина О.И., Попова Н.В., Махортова П.И., Попова А.В., Хачиева А.В., Сердиченко А.В. Современная концепция лечения подростков с мезиальной окклюзией. *Стоматология*. 2024;103(4):44–53. https://doi.org/10.17116/stomat202410304144

Modern concept of treatment of adolescents with Class III malocclusion

© O.I. ARSENINA[1, 2], N.V. POPOVA[1, 3], P.I. MAKHORTOVA[1, 3], A.V. POPOVA[1], A.V. KHACHIEVA[1], A.V. SERDICHENKO[1]

[1]Central Research Institute of Dentistry and Maxillofacial Surgery, Moscow, Russia;
[2]Russian Medical Academy of Continuous Professional Education, Moscow, Russia;
[3]State Research Center — Burnasyan Federal Medical Biophysical Center, Moscow, Russia

ABSTRACT

Objective. Aim of the work is to increase the effectiveness of complex treatment in patients with mesial occlusion during active skeletal growth. mproving the effectiveness of complex treatment of patients with mesial occlusion during active skeletal growth.

Material and methods. Clinical and radiological examination and comprehensive treatment of 30 patients with skeletal anomalies according to sagittale were carried out (average age 15 years). Orthodontic treatment of patients was performed using the Damon self-ligating bracket system («Ormco», USA), H4 («OC Orthodontics» USA) with a sequential change of arches. According

to the indications, orthodontic mini screws, removable, non-removable dilators, a facial mask, occlusal pads for disconnecting the bite, in the retention period, non-removable retainers in the anterior part of the dentition, a removable retention device at night «Corrector», or removable plate devices were used.

Results. Rapid palatal expansion was performed according to the traditional method, based on the stages of formation of the median palatine suture (the first algorithm is the stage of formation of the palatine suture A-B). In patients with narrowing of the HF with the stage of formation of the median palatine suture C, the beginning of stage D, the use of the proposed expansion scheme with the use of piezocorticotomy to eliminate the buttresses of the upper jaw, the use of laser corticotomy and the protocol of activation and deactivation of the screw to relax the bone and achieve skeletal expansion of the upper jaw was effective. The change in the dental alveolar height, normalization of the incisor overlap height improved harmony in the gnatic part of the facial skull of patients. In the process of orthodontic treatment, the inclination of the occlusal plane was normalized, the profile of the face improved. Changes in the soft tissues of the profile consisted in an increase in the thickness of the upper lip by 2.27±0.48 mm (p<0.05) and its length by 1.45±0.39 mm (p<0.05), the total length of the lower lip and chin by 3.16±0.45 mm (p<0.05). The position of the lips relative to the aesthetic plane has changed most significantly. An algorithm was developed for the treatment of patients with dental anomalies in the sagittal plane, with a narrowing of the upper jaw during the bite of permanent teeth 12—17 years.

Conclusion. The method of complex treatment is designed to increase the effectiveness of orthodontic treatment of patients with skeletal abnormalities during active skeletal growth and is aimed at changing skeletal growth, as well as to prevent the development of skeletal malocclusion during permanent bite, which is necessary to prevent the development of more pronounced skeletal deformity at the stage of complete skeletal maturation.

Keywords: *mesial occlusion, adolescence, cone-beam computed tomography, minimally invasive surgery.*

INFORMATION ABOUT THE AUTHORS:
Arsenina O.I. — https://orcid.org/0000-0002-0738-1227
Popova N.V. — https://orcid.org/0000-0002-3686-5263
Makhortova P.I. — https://orcid.org/0000-0002-1321-568X
Popova A.V. — https://orcid.org/0000-0003-3713-606X
Khachieva A.V. — https://orcid.org/0009-0001-0585-8757
Serdichenko A.V. — https://orcid.org/0009-0001-3003-4450
Corresponding author: Arsenina O.I. — e-mail: arsenina@mail.ru

TO CITE THIS ARTICLE:
Arsenina OI, Popova NV, Makhortova PI, Popova AV, Khachieva AV, Serdichenko AV. Modern concept of treatment of adolescents with Class III malocclusion. *Dentistry = Stomatologiia.* 2024;103(4):44–53. (In Russ.). https://doi.org/10.17116/stomat202410304144

Стабильность ортодонтического лечения мезиальной окклюзии является сложной задачей при любом применяемом методе. Практикующий врач-ортодонт знает, что это патология с высокой частотой рецидивов. Примерно у 22—31% пациентов, получавших лечение в детском возрасте с помощью различных ортодонтических аппаратов либо во взрослом возрасте с использованием комбинированного ортодонто-хирургического лечения, в некоторых случаях наблюдается рецидив [1—3].

Контроль роста нижней челюсти (НЧ) может быть определяющим фактором для любых растущих пациентов с мезиальной окклюзией [4—6]. В конце или после активного скелетного роста челюстей у пациентов с менее выраженными скелетными аномалиями мезиальной окклюзии можно применять зубоальвеолярную компенсацию. У пациентов с более выраженными скелетными аномалиями зубочелюстного комплекса, для которых ни изменения в росте, ни зубоальвеолярная компенсация не решают проблему, ортогнатическая хирургия является эффективным методом лечения.

Зубоальвеолярная компенсация — подход к лечению подростков и взрослых с мезиальной окклюзией, основанный на устранении обратной сагиттальной резцовой окклюзии или дизокклюзии с помощью несъемной ортодонтической аппаратуры в сочетании с межчелюстными эластичными тягами и применением скелетной опоры по показаниям, а в отдельных случаях с удалением отдельных зубов для достижения ортогнатического прикуса. У пациентов в подростковом возрасте, получивших ортодонтическое лечение с использованием зубоальвеолярной компенсации, можно ожидать значительных изменений как скелетных показателей, так и мягких тканей. В то же время в научной литературе отсутствуют данные о потенциальном рецидиве при использовании этого протокола лечения, а также о возможных факторах, связанных с клиническим прогнозом стабильности лечения. Выбор оптимального метода лечения пациентов с указанной патологией и этапность проведения ортодонтических мероприятий послужили основанием для проведения настоящего исследования.

Цель исследования — повышение эффективности комплексного лечения пациентов с мезиальной окклюзией в период активного скелетного роста.

Материал и методы

Проведены клинико-рентгенологическое обследование и комплексное лечение 30 пациентов (средний возраст 15 лет) со скелетными аномалиями по сагиттали.

Критерии включения: несимметричная деформация челюстей (верхняя ретромикрогнатия, нижняя промакрогнатия, нижняя ретрогнатия); перекрестная окклюзия зубных рядов; несоответствие ширины верхней челюсти (ВЧ) относительно НЧ не более 5 мм в трансверсальном направлении; мезиальная окклюзия боковых зубов; сужение и деформация ВЧ в трансверсальной плоскости; период временного, постоянного прикуса; скелетный III класс по Энглю (ANB-1), >1 мм соотношения по первым молярам; потеря отдельных зубов.

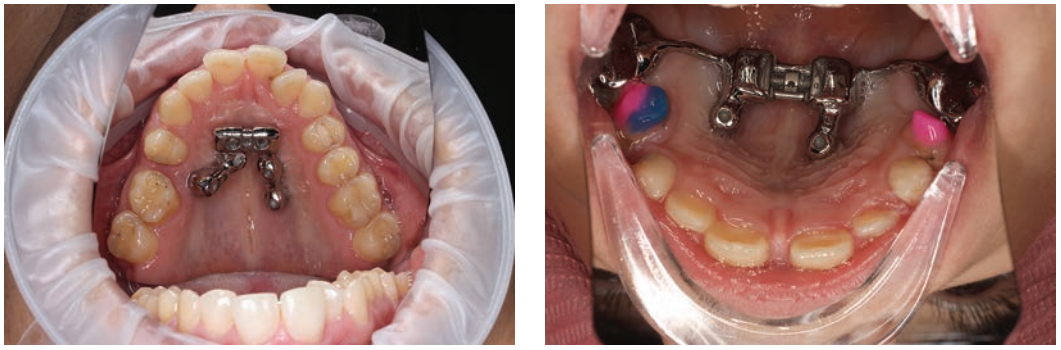

а/a б/b

Рис. 1. **Индивидуальные цифровые небные расширители с различными типами фиксации: внутрикостным (а), гибридным (б).**
Fig. 1. **Individual digital palatal dilators with various types of fixation: intraosseous (a), hybrid (b).**

Критерии исключения: системные заболевания; патология костной ткани; полная потеря зубов; ортогнатическая окклюзия, скелетный II класс по Энглю.

Дополнительные методы исследования: до и после лечения проводили измерения параметров телерентгенограммы (ТРГ) и срезов конусно-лучевой компьютерной томограммы (КЛКТ) по модифицированной методике Nad-Ars с анализом скелетных показателей (SNA, SNB, ANB. Wits, Beta, SN/MP, PM-Xi-ANS, FMA), дентальных показателей (II/SN, II/ii, APog-I, APog-i, FMIA, IMPA, OP-XiPM, Overjet, U6c-L6c), скелетного профиля (NBa-PtGn, Npog-FH, MeGo-Npog), показателей мягких тканей (Up Lip to E-Pin, Lw Lip to E-Pin, Soft Facial Angle).

Ортодонтическое лечение пациентов проводили с использованием самолигирующей брекет-системы Damon («Ormco», США), H4 («OC Orthodontics», США) с последовательной сменой дуг: на этапе нивелирования зубоальвеолярных дуг применяли суперэластичные дуги сплава CuNiTi круглого сечения 0,013", 0,014", 0,016", 0,018" и прямоугольного сечения 0,014"×0,025", 0,016"×0,025", 0,018"×0,025". На этапе основной механики использовали дуги прямоугольного сечения из сплава TMA 0,017"×0,025", 0,019"×0,025", и стальные дуги 0,016"×0,025", 0,019"×0,025", межчелюстные эластичные тяги для достижения множественных фиссуро-бугорковых контактов. По показаниям использовали ортодонтические минивинты, съемные, несъемные расширители, лицевую маску, окклюзионные накладки для разобщения прикуса, в ретенционном периоде несъемные ретейнеры в переднем отделе зубных рядов, съемный ретенционный аппарат в ночное время суток Корректор либо съемные пластиночные аппараты **(рис. 1)**.

Сроки наблюдения после окончания активного ортодонтического лечения составляли от 2 до 15 лет. Всем пациентам по окончании ортодонтического и ортопедического лечения изготавливали ретенционные аппараты.

Результаты и обсуждение

Быстрое небное расширение проводили по традиционной методике, основываясь на стадиях формирования срединного небного шва (первый алгоритм — стадия формирования небного шва A—B). У пациентов с сужением ВЧ со стадией формирования срединного небного шва C, началом стадии D эффективным было применение схемы расширения с использованием пьезокортикотомии для устранения контрфорсов ВЧ, применением лазерной кортикотомии и протокола активации и деактивации винта для расслабления кости и достижения скелетного расширения ВЧ [7].

Применение брекет-системы, эластичной тяги со скелетной опорой на ортодонтические миниимплантаты, установленные в область косой линии НЧ, позволило получить дистализацию нижних боковых зубов на 6,22±1,45 мм. Для устранения деформации окклюзионной кривой, внедрения дистализации верхних моляров в целях создания места вестибулярно расположенным верхним клыкам использовали эластичную тягу со скелетной опорой на ортодонтические миниимплантаты, установленные в скуловую область на уровне первых и вторых моляров; 8 пациентам по показаниям были удалены премоляры.

Изменение зубоальвеолярной высоты, нормализация высоты резцового перекрытия улучшали гармонию в гнатической части лицевого отдела черепа пациентов. В процессе ортодонтического лечения нормализовался наклон окклюзионной плоскости, улучшился профиль лица: увеличились толщина верхней губы на 2,27±0,48 мм ($p<0,05$) и ее длина на 1,45±0,39 мм ($p<0,05$), общая длина нижней губы и подбородка увеличилась на 3,16±0,45 мм ($p<0,05$). Наиболее достоверно изменилось положение губ относительно эстетической плоскости.

При динамическом наблюдении пациентов отмечены устойчивые результаты лечения (наблюдение продолжалось до завершения роста челюстей). В ретенционном периоде использовали несъемные ретейнеры, в ночное время рекомендовали использовать съемные пластиночные аппараты для сохранения достигнутого расширения ВЧ и стабилизации окклюзии зубных рядов. При продолжающемся росте НЧ проводили активную ретенцию с использованием лицевой маски.

Анализ результатов лечения свидетельствовал о нормализации функций откусывания, жевания, смыкания губ, взаиморасположения апикальных базисов челюстей, коррекции наклона и положения резцов ВЧ и НЧ, окклюзионных контактов и улучшении эстетики.

Таблица 1. **Описательные статистики абсолютных и относительных изменений показателей у пациентов с мезиальной окклюзией до и после лечения**

Table 1. **Descriptive statistics of absolute and relative changes in indicators in patients with mesial occlusion before and after treatment**

Показатель	Размах варьирования		Среднее, M (95% ДИ)	Стандартное отклонение, SD*	Медиана, Me (95% ДИ)	Коэффициент вариации, CV (95*% ДИ)
	min	max				
D_SNA	1,16	5,67	2,91 (2,37—3,45)	1,27	2,71 (2,19-3,65)	43,8 (33,8—55,5)
D%_SNA	1,5	7,7	3,8 (3,1—4,6)	1,8	3,4 (2,8-4,8)	46,1 (35,4—58,5)
D_SNB	–2,24	0,96	–0,29 (–0,68—0,09)	0,93	0,00 (0,00—0,42)	—
D%_SNB	–2,7	1,2	–0,3 (–0,8—0,1)	1,1	0,0 (0,0—0,5)	—
D_ANB	0,74	5,39	3,19 (2,72—3,67)	1,13	3,32 (3,14—3,74)	35,4 (20,9—48,2)
D_Wits	0,71	2,86	1,83 (1,56—2,10)	0,64	1,68 (1,62—2,40)	35,1 (24,9— –44,6)
D_Beta	–3,52	–0,08	–1,63 (–2,15—1,11)	1,24	–0,92 (–2,42— –0,55)	76,5 (55,6—100,8)
D%_Beta	–8,9	–0,2	–4,2 (–5,5–3,0)	3,1	–2,6 (–6,2— –1,5)	—
D_SNMP	–1,57	–0,50	–1,03 (–1,13—0,92)	0,25	–1,09 (–1,13— –0,89)	24,2 (16,2—32,1)
D%_SNMP	–4,4	–1,5	–3,0 (–3,2— –2,7)	0,7	–3,1 (–3,2— –2,3)	22,5 (14,2—30,2)
D_MPOP	–1,61	–0,10	–0,65 (–0,82— –0,49)	0,39	–0,64 (–0,74— –0,34)	60,7 (45,9—79,6)
D%_MPOP	–8,6	–0,6	–3,4 (–4,3— –2,6)	2,0	–3,3 (–3,9— –1,9)	59,4 (44,1—76,7)
D_IISN	–4,84	–0,08	–2,96 (–3,50—2,42)	1,30	–2,44 (–2,66— –2,15)	43,7 (30,5—59,2)
D%_IISN	–4,4	–0,1	–2,7 (–3,1— –2,2)	1,1	–2,3 (–2,4— –2,0)	—
D_IIii	–3,54	–0,91	–2,30 (–2,62— –1,97)	0,77	–2,47 (–2,74— –1,75)	33,7 (23,7—42,8)
D%_IIii	–2,6	–0,7	–1,7 (–1,9— –1,5)	0,6	–1,8 (–2,0— –1,3)	33,3 (23,2—42,4)
D_Overjet	0,68	2,17	1,17 (1,01—1,34)	0,40	1,00 (0,96—1,32)	33,7 (22,4—41,4)
D_FA	–0,46	1,71	0,56 (0,28—0,83)	0,66	0,65 (0,45—1,30)	—
D%_FA	–0,5	2,0	0,6 (0,3—1,0)	0,8	0,7 (0,5—1,5)	—
D_NpogFH	–1,20	0,02	–0,41 (–0,59— –0,24)	0,42	–0,30 (–0,54—0,00)	—
D%_NpogFH	–1,3	0,0	–0,4 (–0,6— –0,3)	0,5	–0,3 (–0,4—0,0)	—
D_MeGoNpog	–1,16	0,14	–0,19 (–0,32— –0,07)	0,30	0,00 (0,00—0,00)	—
D%_MeGoNpog	–1,7	0,2	–0,3 (–0,5— –0,1)	0,4	0,0 (0,0—0,0)	—
D_PMXiANS	–2,42	0,19	–0,91 (–1,25— –0,57)	0,82	–0,81 (–1,39—0,00)	—
D%_PMXiANS	–4,8	0,4	–1,9 (–2,6— –1,2)	1,7	–1,7 (–2,8—0,0)	—
D_Apogl	–1,57	–0,22	–0,79 (–0,96— –0,63)	0,39	–0,75 (–0,89— –0,51)	38,6 (48,8—60,7)
D%_Apogl	–32,9	–6,4	–17,7 (–20,6— –14,7)	7,2	–15,5 (–17,9— –13,2)	40,5 (31,3—50,7)
D_Apogi	0,13	1,40	0,82 (0,66—0,98)	0,39	0,88 (0,60—1,14)	47,8 (33,5—62,2)
D%_Apogi	14,4	200,0	70,4 (54,9—87,1)	38,8	61,0 (52,7—77,8)	55,1 (28,3—71,8)
D_U6cL6c	1,05	2,33	1,55 (1,39—1,71)	0,38	1,52 (1,30—1,68)	24,8 (19,5—29,8)
D%_U6cL6c	20,5	34,4	27,8 (26,1—29,4)	3,9	27,3 (27,3—32,8)	14,2 (10,5—17,8)
D_FMA	–1,28	0,58	–0,56 (–0,80— –0,31)	0,59	–0,72 (–0,94—0,00)	—
D%_FMA	–4,4	2,6	–1,9 (–2,8— –1,0)	2,2	–2,6 (–3,3—0,0)	—
D_FMIA	–2,72	–0,73	–1,81 (–2,04— –1,60)	0,54	–1,68 (–2,01— –1,50)	29,7 (22,2—37,6)
D%_FMIA	–3,7	–1,1	–2,6 (–2,9— –2,3)	0,7	–2,5 (–2,8— –2,1)	27,3 (19,7—35,2)
D_IMPA	0,84	4,29	2,45 (2,05—2,86)	0,98	2,77 (1,77—3,22)	40,2 (29,1—51,2)
D%_IMPA	0,9	4,7	2,7 (2,2—3,1)	1,1	3,1 (3,1—3,7)	41,3 (29,5—52,1)
D_UpLipEPin	1,24	2,46	1,65 (1,52—1,78)	0,31	1,68 (1,60—1,74)	18,6 (11,9—23,7)
D%_UpLipEPin	21,8	46,9	33,4 (30,7—36,1)	6,4	32,0 (31,3—36,2)	19,2 (14,3—24,1)
D_LwLipEPin	–1,91	1,23	–0,69 (–1,00— –0,36)	0,76	–0,87 (–1,00— –0,50)	—
D%_LwLipEPin	–84,1	227,8	–18,7 (–42,6—8,9)	65,0	–35,3 (–41,0— –21,3)	—
D_SFA	–0,02	1,49	0,68 (0,49—0,87)	0,45	0,66 (0,56—0,96)	—
D%_SFA	0,0	1,7	0,8 (0,6—1,0)	0,5	0,7 (0,6—1,1)	65,9 (46,4—0,5)

Примечание. * — стандартное отклонение процентных величин исчисляется в процентных пунктах.

Таблица 2. **Результаты цефалометрического анализа пациентки *Г.* до лечения**
Table 2. **Cephalometric analysis of the patient *G.* before treatment**

Параметр	Норма	Данные пациента	Результаты
∠SNA, °	82±2	79,35	Верхняя ретрогнатия
∠SNB, °	80±2	83,22	Нижняя прогнатия
∠ANB, °	2±2	–3,75	Скелетный класс III
Wits, мм	0—2 3—6 7—11 >11	–11	Ортодонтическое лечение без удаления отдельных зубов
∠b, °	27—35	42,13	Скелетный класс III
SN/MP, °	32±5	29,76	Нормодивергентный тип развития
Facial Axis, °	90±2,9	85,5	Нормальное положение подбородка
NPog-FH, °	90±2,9	88,23	Прямой профиль
MeGo-NPog, °	68±3,4	75,4	Переднее положение нижней челюсти
PM-Xi-ANS, °	47±3,9	47,17	Нормальная высота нижней трети лица
DCXi-XiPM, °	30,5±3,9	34,54	Горизонтальный тип роста нижней челюсти
FMA, °	26±5	27,35	Нормальный тип роста
OP-XiPM, °	27±3,9	21,02	Уменьшен наклон окклюзионной плоскости
II/SN, °	102±2	107,15	Нормальный наклон верхних резцов
II/Ii, °	125±5	138	Увеличен межрезцовый угол
APog-I, мм	3,5±1,9	3,75	Нормальный наклон верхних резцов
APog-i, мм	1±1,9	–3,29	Ретрузия нижних резцов
FMIA, °	63,9±8,5	69,65	Ретрузия нижних резцов
IMPA, °	90±5,8	88,57	Ретрузия нижних резцов
Up Lip to E-Pin, мм	–2,5±1,5	–4,18	Западение верхней губы
Lw Lip to EPin, мм	1,4±1,93	1,12	Нормальное положение нижней губы
Soft Facial Angle, °	90,6±7	84,1188,57	Нормальный лицевой угол мягких тканей

Анализ отдаленных результатов показал, что причины рецидивов мезиальной окклюзии зубных рядов связаны с нарушением рекомендаций в ретенционном периоде, продолжающимся генетически обусловленным ростом НЧ, отказом от своевременного удаления зачатков третьих моляров, с нескорректированной функцией артикуляции и положения языка и отказом от использования аппаратов для изоляции языка. Применение лицевой маски у пациентов с мезиальной окклюзией зубных рядов обеспечивало стабильные результаты трансформации ВЧ на зубоальвеолярном уровне, рецидив аномалии окклюзии возникал только у пациентов с непропорциональным ростом НЧ. После быстрого расширения ВЧ в ретенционном периоде применяли съемные ретенционные пластинки. При нарушении положения и артикуляции языка вводили элементы — шипы или решетку для изоляции и языка.

Лечение пациентов с мезиальной окклюзией. У пациентов с мезиальной окклюзией до лечения показатель SNB статистически значимо не отличался от нормы; показатель FA отличался от нормы на уровне значимости 0,05. Остальные показатели имели статистически значимые отличия от нормы на уровне значимости 0,005, эффект различий от малого до исключительно сильного. После лечения статистически значимо от нормы не отличаются показатели LwLipEPin, FA, SNB, SFA, UpLipEPin. Остальные показатели статистически значимо на уровне 0,005 отличаются от нормы, эффект различий от малого до сильного **(табл. 1)**.

Клинический пример. Пациентка *Г.*, 16 лет, обратилась с основной жалобой на неправильный прикус, затрудненное пережевывание пищи, неровные зубы **(рис. 2, а—в).**

На основании клинического осмотра и результатов КЛКТ поставлен диагноз: скелетная форма деформации, верхняя ретрогнатия, нижняя промакрогнатия, мезиальная окклюзия; сагиттальная обратная резцовая, клыковая окклюзия; палатокклюзия боковых зубов; сужение, деформация зубоальвеолярных дуг; нарушение окклюзионной плоскости ВЧ, НЧ; скученное положение зубов ВЧ и НЧ; ретрузия резцов НЧ **(рис. 2, г—з).**

Данные цефалометрического анализа телерентгенограммы пациентки: ∠SNA 79°; ∠SNB 83°; ∠ANB –3,75°; Wits –11; ∠Beta 42°; ∠SN/MP 29°; ∠SN/PP 2°; ∠PP/MP 25°; ∠II/SN 107°; ∠II/ii 138°; ∠NBa-PtGn (Facial Axis) 85,5°; ∠Npog-FH 88,23°; ∠MeGoNpog 75,4°; ∠PM-Xi-ANS 47,17°; ∠OP-XiPM 21,02°; ∠DCXi-XiPM 34,54°; APog-I 3,75; APog-i –3,29; ∠FMA 27,35°; ∠FMIA 69,65°; ∠IMPA 88,57°; Kn-sn-Kspm —4,35; Kn-prnKspm 1,87; Prn-sn-Ls 83,85° **(рис. 3, табл. 2)**. Данные цефалометрического анализа подтвердили предварительный диагноз.

Пациентке было предложено 2 варианта лечения: комбинированное ортодонтно-хирургическое лечение с подготовкой к хирургически-ассистированному быстрому небному расширению или зубоальвеолярная компенсация, учитывая биологические пределы костной ткани. Пациентка отказалась от объемного хирургического вмешательства. Было принято решение о составлении индивидуального плана лечения, исходя из скелетной ситуации.



а/a б/b в/c

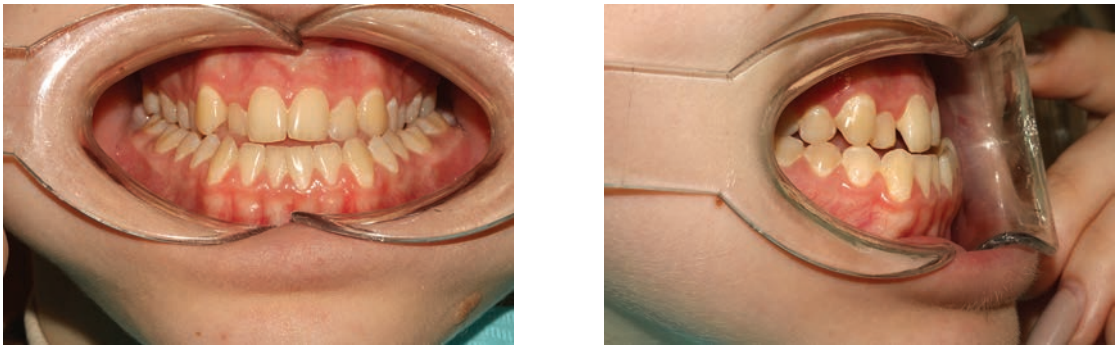

г/d д/e

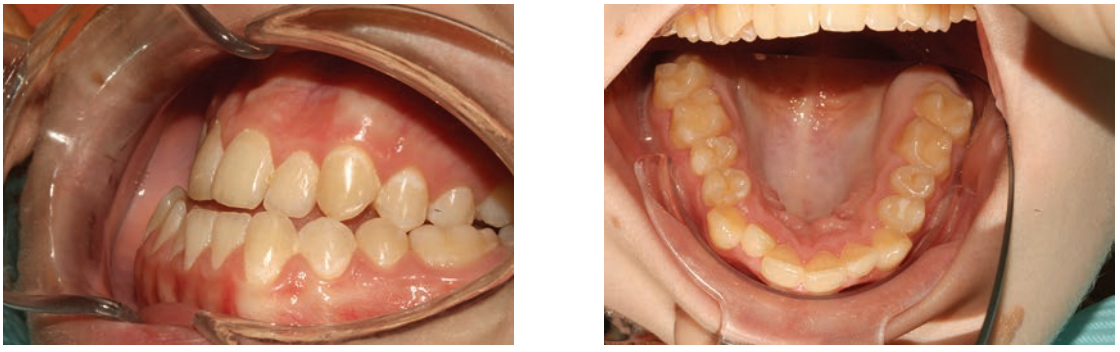

е/f ж/g



з/h

***Рис. 2.* Фото пациентки *Г.*, 16 лет, до лечения.**

а — лицо в анфас; б — улыбка; в — лицо в профиль; г, д, е — окклюзия пациентки; ж, з — зубные ряды.

***Fig. 2.* Patient *G.*, 16 years old. Photo of the patient before treatment.**

a — full face; b — smile; c — profile; d, e, f — occlusion of the patient; g, h — dentition.

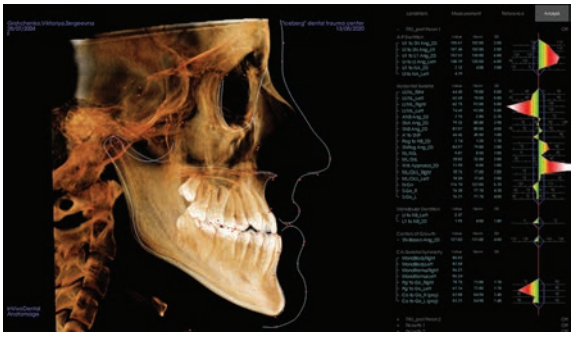

Рис. 3. **Цефалометрический анализ пациентки до лечения.**
Fig. 3. **Cephalometric analysis of the patient before treatment.**



Рис. 4. **Клиническая картина после 2 нед активации аппарата по предложенному протоколу, после лазерной кортикотомии.**
Fig. 4. **Clinical picture after 2 weeks of activation of the device according to the proposed protocol, after laser corticotomy.**



Рис. 5. **КЛКТ черепа пациентки после активного расширения и протракции верхней челюсти.**
Fig. 5. **CT scan of the patient's skull after active expansion and prostration of the upper jaw.**

Ортодонтическое лечение: этап I — использование небного расширителя с гибридным типом фиксации в сочетании с использованием лицевой маски для параллельного расширения и протракции ВЧ; этап II — нормализация положения зубов ВЧ с использованием брекет-системы Damon Q *N* торк, нормализация положения зубов НЧ с использованием брекет-системы Damon Q *N* торк на нижних резцах, окклюзионные накладки для разобщения фронтальной и боковой групп зубов, постановка ортодонтических минивинтов для скелетной опоры. Этап III — нормализация окклюзии с использованием межчелюстных эластичных тяг для достижения множественных фиссуро-бугорковых контактов. На всех этапах лечения проводилась лечебная гимнастика для нормализации положения языка. Этап IV — ретенционный период — фиксация несъемных ретейнеров на верхний и нижний зубные ряды + использование съемных ночных ретенционных пластиночных аппаратов.

В процессе ортодонтического лечения после фиксации небного расширителя пациентка была направлена на процедуру фракционного фототермолиза в целях снижения плотности кости для достижения расширения ВЧ на скелетном уровне. В день проведения процедуры пациентке была рекомендована активация аппарата на 4 оборота. В последующие 2 нед пациентка активировала и деактивировала небный расширитель по предложенному протоколу, по 3 оборота в сутки. После 2-недельного применения протокола степень расширения ВЧ оценивалась при внешнем осмотре и по данным дополнительных методов исследования **(рис. 4)**.

Процедуру повторяли трижды. Общее время интенсивного расширения составило 8 нед. Затем, после 6 мес удержания достигнутого расширения, аппарат был снят. Параллельно проводимому способу расширения пациентке проводили лечение с использованием брекет-систем для нормализации положения зубов, зубоальвеолярных дуг и для достижения множественных фиссуро-бугорковых контактов. Проводили динамическое наблюдение пациентки. Через 14 мес после активного ортодонтического лечения было выполнено контрольное обследование с использованием КЛКТ **(рис. 5)**.

На этапе расширения ВЧ пациентке было рекомендовано ношение лицевой маски для параллельной протракции ВЧ. Несмотря на биологический возраст пациентки (биологический возраст не всегда совпадает со скелетным возрастом развития челюстно-лицевого комплекса пациента), расширение на скелетном уровне было достигнуто за счет использования лазерной кортикотомии и протокола активации небного расширителя, а также за счет основанного на анализе компьютерных томограмм индивидуального планирования способа лечения пациента.

За 15 мес ортодонтического лечения достигнуты улучшение сагиттального резцового перекрытия, нормализация вертикальной резцовой окклюзии, нормализация формы зубоальвеолярных дуг, улучшение лицевого профиля **(рис. 6, а—д)**.

В результате ортодонтической подготовки пациентки было улучшено не только положение зубов, зубоальвеолярных дуг, но и лицевые параметры **(рис. 6, е—з)**.

Цефалометрический анализ телерентгенограммы пациентки после лечения подтвердил клиническую оценку, выявив достоверное изменение сагиттальных параметров, наклонов резцов, показателей мягких тканей **(табл. 3—5)**.

Таблица 3. **Результаты цефалометрического анализа скелетных показателей пациентки *Г.* после лечения**
Table 3. **Results of cephalometric analysis of skeletal parameters of patient *G.* after treatment**

№ п/п	Скелетный показатель	Угол, °
1	SNA	80,7
2	SNB	81,4
3	ANB	0,7
4	Wits	4,7
5	Beta (по точке Ar)	37,8
6	Beta (по точке Co справа)	41,8
7	Beta (по точке Co слева)	41,5
8	MP-SN справа	40
9	MP-SN слева	40,5
10	SN/MP ML/SNL	40,2
11	DCXi-XiPM (Mandibular Arc) справа	23,4
12	DCXi-XiPM (Mandibular Arc) слева	20,23
13	PM-Xi-ANS высота нижней трети лица	48—50
14	FMA	29,8

Таблица 4. **Результаты цефалометрического анализа дентальных показателей пациентки *Г.* после лечения**
Table 4. **Results of cephalometric analysis of dental parameters of patient *G.* after treatment**

№ п/п	Дентальный показатель	Угол, °
1	II/SN справа	106,2
2	II/SN слева	102,1
3	II/ii межрезцовый угол	143,8
4	APog-I справа	20,6
5	APog-I слева	16,4
6	APog-i справа	15,5
7	APog-i слева	18,3
8	FMIA	80,2
9	IMPA справа	69,8
10	IMPA слева	72,6
11	OP-XiPM	29
12	Overjet справа	0,7
13	Overjet слева	0,5
14	U6c-L6c справа	1,7
15	U6c-L6c слева	2,7

Таблица 5. **Результаты цефалометрического анализа у пациентки *Г.* после лечения**
Table 5. **The results of cephalometric analysis of patient *G.* after treatment**

№ п/п	Цефалометрический показатель	Угол, °
	Скелетный профиль	
1	NBa-PtGn	87
2	Npog-FH (F.Depth)	86,7
3	MeGo-Npog (F. Taper справа)	56,8
4	MeGo-Npog (F. Taper слева)	56,3
	Мягкие ткани	
1	Up Lip to E-Pin	—7,5
2	Lw Lip to E-Pin	—3,2
3	Soft Facial Angle	84,4

После завершения периода активного ортодонтического лечения пациентке было назначено ортодонтическое лечение с использованием ретенционных аппаратов.

Алгоритм лечения пациентов со скелетными аномалиями по сагиттали в период постоянного прикуса в случае незавершенного скелетного роста. Разработан алгоритм лечения пациентов с зубочелюстными аномалиями в сагиттальной плоскости, с сужением ВЧ в период прикуса постоянных зубов в возрасте 12—17 лет. Пациенты были разделены соответственно методу лечения, основываясь на стадии формирования срединного небного шва. Комплексное лечение было направлено на нормализацию функций жевания, глотания, устранение вредных привычек, нормализацию артикуляции и положения языка, смыкания губ.

Для исправления положения отдельных зубов и формирования анатомической формы зубных рядов использовали несъемные расширяющие аппараты с лицевой маской для протракции ВЧ. Изготавливали несъемные расширяющие аппараты с опорой на зубы, гибридным типом фиксации, предполагающей опору аппарата как на зубы, так и на ортодонтические минивинты, и расширители с истинно внутрикостной опорой.

У пациентов со стадией формирования срединного небного шва А, В активацию винта проводили на $^1/_4$ оборота 2 раза утром и 1 раз вечером. У отдельных пациентов с низким болевым порогом чувствительности активацию винта проводили на $^1/_4$ оборота 1 раз либо через 1—2 дня. В результате активного ортодонтического лечения в течение 1 мес была получена диастема 6—8 мм. Период стабилизации достигнутого расширения составлял 6 мес. Продолжали использовать лицевую маску по 10—16 ч/сут в домашнем режиме.

Использование аппаратов с гибридной фиксацией на двух небных ортодонтических минивинтах и коронках на первые постоянные моляры либо на четырех небных ортодонтических минивинтах имеет ряд преимуществ: возможность использования лицевой маски для протракции ВЧ при ее заднем положении, возможность корпусного перемещения боковых зубов без выраженного щечного наклона, что позволило снизить риск рецидива сужения ВЧ в отдаленных результатах лечения. Указанные аппараты изготавливали индивидуально для каждого пациента с учетом толщины кости в определенных областях твердого неба для более точной постановки ортодонтических минивинтов, тем самым определяя оптимальную зону для стабильного положения минивинта.

Таким образом, метод цифрового сканирования зубных рядов и цифрового моделирования конструкции индивидуального расширяющего аппарата со скелетной опорой является эффективным инструментом для планирования лечения пациентов со скелетной формой сужения ВЧ. Данный метод позволяет повысить эффективность ортодонтического лечения за счет точного прилегания аппарата в полости рта и сохранения его стабильности на протяжении всего периода активного быстрого небного расширения.

У пациентов со стадией формирования срединного небного шва С проводили активацию и деактивацию аппарата по предложенному протоколу, предварительно направив пациента на малоинвазивные процедуры хирургического вмешательства (пьезокортикотомию, ла-



а/a



б/b

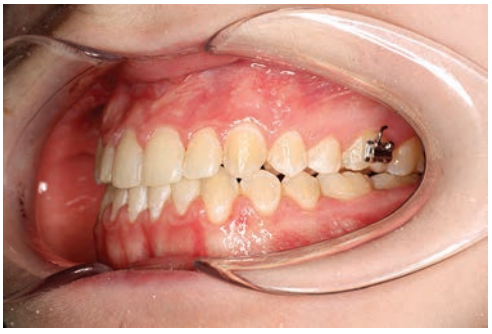

в/c



г/d

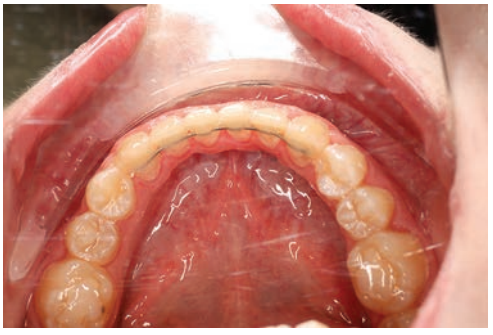

д/e



е/f



ж/g

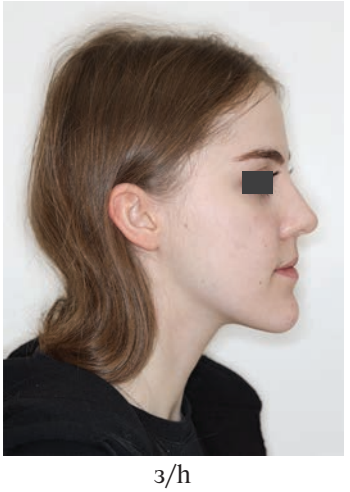

з/h

Рис. 6. **Фото пациентки *Г.* после лечения.**

а, б, в — окклюзия; г, д — зубные ряды; е — лицо в анфас; ж — улыбка; з — лицо в профиль.

Fig. 6. **Photo of patient *G.* after treatment.**

a, b, c — occlusion; d, e — dentition; f — full face; g — smile; h — profile.

зерную кортикотомию) для достижения скелетного расширения ВЧ.

У пациентов со стадией формирования срединного небного шва D, E использовали хирургически-ассистированное быстрое небное расширение.

Заключение

Стабильность зубоальвеолярной компенсации лечения пациентов с мезиальной окклюзией легкой и/или умеренной степени тяжести в период постоянного прикуса является многофакторной задачей. У пациентов, получивших ортодонтическое лечение в период скелетного роста, достигнуты стабильные результаты в отдаленном периоде, что свидетельствует о необходимости раннего лечения данной патологии для снижения риска усугубления выраженных скелетных аномалий.

Эта методика предназначена для повышения эффективности ортодонтического лечения пациентов в период активного скелетного роста и направлена на изменение скелетного роста и предупреждение развития аномалий скелетного роста, а также для предупреждения развития скелетной аномалии прикуса в период постоянного прикуса. Проведение комплексного лечения пациентов со скелетными аномалиями в период скелетного роста необходимо для предупреждения более выраженной скелетной деформации в период полного скелетного созревания.

Авторы заявляют об отсутствии конфликта интересов.
The authors declare no conflict of interests.

ЛИТЕРАТУРА/REFERENCES

1. Арсенина О.И., Попова А.В., Попова Н.В. Ортодонтическое лечение детей дошкольного и школьного возраста с использованием эластопозиционеров. *Ортодонтия*. 2011;4:46-53.
Arsenina OI, Popova AV, Popova NV. Orthodontic treatment of preschool and school-age children using elastopositioners. *Ortodontiya*. 2011;4:46-53. (In Russ.).
2. Арсенина О.И., Попова Н.В., Махортова П.И., Гайрбекова Л.А. Комплексная диагностика и лечение пациентов с сужением и деформацией верхней челюсти. *Клиническая стоматология*. 2019;1(89):51-57.
Arsenina OI, Popova NV, Makhortova PI, Gairbekova LA. Comprehensive diagnosis and treatment of patients with constriction and deformity of the upper jaw. *Klinicheskaya stomatologiya*. 2019;1(89):51-57. (In Russ.).
3. Гиоева Ю.А., Персин Л.С. *Мезиальное соотношение зубных рядов (клиническая картина, диагностика, лечение)*. М.: Медицина; 2008.
Gioeva YuA, Persin LS. *Mesialnoe sootnoshenie zubnych ryadov (kartina, diagnostika, lechenie)*. M.: Meditsina; 2008. (In Russ.).
4. Лосев Ф.Ф., Арсенина О.И., Шугайлов И.А., Попова Н.В., Махортова П.И., Попова А.В. Алгоритмы ортодонтического лечения пациентов с сужением верхней челюсти на основании стадий формирования срединного небного шва. *Стоматология*. 2022;2:52-61.
Losev FF, Arsenina OI, Shugailov IA, Popova NV, Makhortova PI, Popover AV. Algorithms for orthodontic treatment of patients with maxillary constriction based on the stages of formation of the palatal suture. *Stomatologiya*. 2022;2:52-61. (In Russ.).
https://doi.org/10.17116/stomat202210102152
5. Попова Н.В., Арсенина О.И., Хворостенко Е.А. и др. Лечение пациента с сужением верхней челюсти путем цифрового моделирования небного расширителя. *Ортодонтия*. 2021;2(94):38-42.
Popova NV, Arsenina OI, Khvorostenko EA, et al. Treatment of the patient with maxillary narrowing by digital modeling of palatal expander. *Ortodontiya*. 2021;2(94):38-42. (In Russ.).
6. Песенко Е.В., Гуненкова И.В., Оспанова Г.Б., Волчек Д.А., Мохирев М.А., Бызов Н.А. Применение скелетной опоры при лечении сужения верхней челюсти у пациентки в сменном прикусе (клинический случай). *Клиническая стоматология*. 2022;4(25):144-148.
Pesenko EV, Gunenkova IV, Ospanova GB, Volchek DA, Mokhirev MA, Byzov NA. The skeletal anchorage in the orthodontic treatment of constricted maxilla in the early mixed dentition: a case report. *Klinicheskaya stomatologiya*. 2022;4(25):144-148. (In Russ.).
https://doi.org/10.37988/1811-153X_2022_4_144
7. Angelieri F, Cevidanes L, Franchi L, Goncalves J, McNamara J. Midpalatal suture maturation: Classification method for individual assessment before rapid maxillary expansion. *Am J Orthod Dentofac Orthop*. 2013;144(5):759-769.
https://doi.org/10.1016/j.ajodo.2013.04.022

Поступила 13.11.2023
Received 13.11.2023
Принята 08.12.2023
Accepted 08.12.2023