Стоматология
2023, Т. 102, №6, с. 22-27
https://doi.org/10.17116/stomat202310206122

Russian Journal of Stomatology = Stomatologiia
2023, vol. 102, no.6, pp. 22-27
https://doi.org/10.17116/stomat202310206122

Имплантационное протезирование протяженными металлокерамическими конструкциями с каркасом из золотоплатинового сплава у пожилых пациентов: результаты 15-летнего перспективного одногруппового когортного исследования

© Р.А. РОЗОВ[1, 2], В.Н. ТРЕЗУБОВ[1], А.Б. ГЕРАСИМОВ[2], Г.С. АЗАРИН[2]

[1]ФГБОУ ВО «Первый Санкт-Петербургский государственный медицинский университет им. акад. И.П. Павлова» Минздрава России, Санкт-Петербург, Россия;
[2]СПб ГБУЗ «Городская стоматологическая поликлиника №33», Санкт-Петербург, Россия

РЕЗЮМЕ

Цель исследования. Изучить результативность имплантационного протезирования протяженными металлокерамическими конструкциями с каркасом из золотоплатинового сплава у пожилых пациентов.

Материал и методы. В исследование включали пациентов с полной и/или частичной потерей зубов и декомпенсированным зубным рядом. В 2007—2008 гг. внедрено 354 имплантата 27 пациентам. Наложен 51 протяженный (608 звеньев) имплантационный металлокерамический протез с каркасом из золотоплатинового сплава. Возраст пациентов составил 61,31±5,08 года. Для оценки результативности протезирования использованы индексные критерии Mombelli (mBI[modified Sulcus Bleeding Index]). Индекс налета определяли с помощью модифицированной методики Löe и Silness. Состояние периимплантатной кости (ΔMBL) определяли по серии панорамных цифровых ортопантомограмм. Для оценки состояния здоровья полости рта у пожилых использован гериатрический индекс оценки состояния полости рта — GOHAI.

Результаты. Металлокерамические протяженные имплантационные протезы с каркасом из золотоплатинового сплава, опирающиеся на достаточное и оптимальное количество имплантатов (6—8), показали высокую сохраняемость (100%) через 15 лет. Убыль кости (ΔMBL) через 15 лет составила —1,44±1,27 мм. Сохраняемость имплантатов составила 99,4%. Оценки по шкале GOHAI были выше у пациентов после ортопедической реабилитации (от 52,7±7,1 до 54,1±8,4 балла; $p<0,001$).

Заключение. Спустя 15 лет все конструкции имели механические дефекты, которые при этом позволяли пользоваться ими без ограничений. Несмотря на то что винтовая фиксация протяженных имплантационных протезов была связана с механическими осложнениями, тем не менее позволяла своевременно проводить хирургические вмешательства и купировать развитие воспалительных осложнений. Таким образом, оснований к снятию металлокерамических и замене на новые имплантационные протезы мы не усматриваем даже по прошествии 15-летнего периода эксплуатации. Одновременно с этим нужно учитывать снижение возможности к проведению индивидуальной гигиены рта пожилыми пациентами, а также возможные ограничения к самостоятельному посещению стоматолога или стоматологического гигиениста.

Ключевые слова: *имплантационное протезирование, качество жизни, геронтостоматология, немедленная нагрузка, металлокерамика.*

ИНФОРМАЦИЯ ОБ АВТОРАХ:
Розов Р.А. — https://orcid.org/0000-0001-5804-9497
Трезубов В.Н. — https://orcid.org/0000-0003-0532-5632
Герасимов А.Б. — https://orcid.org/0000-0002-1101-7073
Азарин Г.С. — https://orcid.org/0000-0001-9586-9494
Автор, ответственный за переписку: Розов Р.А. — e-mail: dds.rozov@gmail.com

КАК ЦИТИРОВАТЬ:
Розов Р.А., Трезубов В.Н., Герасимов А.Б., Азарин Г.С. Имплантационное протезирование протяженными металлокерамическими конструкциями с каркасом из золотоплатинового сплава у пожилых пациентов: результаты 15-летнего перспективного одногруппового когортного исследования. *Стоматология.* 2023;102(6):22–27. https://doi.org/10.17116/stomat202310206122

A prospective single-cohort study of implant-supported full-arch metal-ceramic prosthesis with gold-platinum alloy framework for treatment edentulous mandible in elderly patients: 15-year report

© R.A. ROZOV[1, 2], V.N. TREZUBOV[1], A.B. GERASIMOV[2], G.S. AZARIN[2]

[1]Academician I.P. Pavlov First St. Petersburg State Medical University of the Ministry of Healthcare of Russian Federation, St. Petersburg, Russia;
[2]«City Dental Clinic No. 33», St. Petersburg, Russia

ABSTRACT

Objective. To study the effectiveness of implant-supported full-arch metal-ceramic prosthesis with gold-platinum alloy framework in elderly patients.

Materials and methods. The study included patients with complete and/or partial loss of teeth and terminal dentition. In 2007—2008, 354 implants were inserted in 27 patients. The age of the patients was 61.31±5.08 years. Mombelli index criteria (mBI [modified Sulcus Bleeding Index]) were used. The plaque index was determined using a modified Löe & Silness method. The state of the peri-implant bone (ΔMBL) was determined by a series of OPG. The Geriatric Oral Health Index (GOHAI) was used to assess oral health in the elderly.

Results. Metal-ceramic full-arch implant prostheses with a gold-platinum alloy framework, based on a sufficient and optimal number of implants (6—8), showed high survival rate (100%) after 15 years. Marginal bone loss (ΔMBL) after 15 years was –1.44±1.27 mm. The survival rate of implants was 99.4%. Scores on the GOHAI scale were higher in patients after orthopedic rehabilitation (from 52.7±7.1 to 54.1±8.4, $p<0.001$).

Conclusion. After 15 years, all prostheses had mechanical defects, which at the same time allowed them to be used without restrictions. Screw fixation of full-arch implant prostheses, although it was associated with mechanical complications, nevertheless made it possible to perform surgical interventions in a timely manner and stop the development of inflammatory complications. Thus, we do not see any grounds for removing metal-ceramic prostheses and replacing them with new implant prostheses even after a 15-year period of operation. At the same time, it is necessary to take into account the reduction in the possibility of individual oral hygiene in elderly patients, as well as possible restrictions on self-visiting a dentist or dental hygienist.

Keywords: *Implant prosthetics, quality of life, gerodontology, immediate loading, metal-ceramic.*

INFORMATION ABOUT THE AUTHORS:
Rozov R.A. — https://orcid.org/0000-0001-5804-9497
Trezubov V.N. — https://orcid.org/0000-0003-0532-5632
Gerasimov A.B. — https://orcid.org/0000-0002-1101-7073
Azarin G.S. — https://orcid.org/0000-0001-9586-9494
Corresponding author: Rozov R.A. — e-mail: dds.rozov@gmail.com

TO CITE THIS ARTICLE:
Rozov RA, Trezubov VN, Gerasimov AB, Azarin GS. A prospective single-cohort study of implant-supported full-arch metal-ceramic prosthesis with gold-platinum alloy framework for treatment edentulous mandible in elderly patients: 15-year report. *Dentistry = Stomatologiia*. 2023;102(6):22–27. (In Russ.). https://doi.org/10.17116/stomat202310206122

Для создания протяженных имплантационных протезов используются различные материалы. Каркасы создаются из титана, золотоплатинового сплава, серебряно-палладиевого сплава, диоксида циркония, а также из композиционных полимеров с армированием из углеродного волокна. У нас есть собственный опыт создания конструкций с каркасами из кобальтохромового сплава, преимуществом которого является невысокая цена [1]. В обзорной работе F. Delucchi и соавт. (2021) [2] по результатам анализа 924 тематических публикаций, содержащих оценку отдаленных результатов имплантационного протезирования протяженными конструкциями с каркасами из различных материалов, сделали вывод, что кумулятивная сохраняемость периимплантатных тканей, имплантатов и протезов была высокой. M. Menini и соавт. (2015) [3] в экспериментальной работе по изучению распределения напряжения в протяженном имплантационном протезе верхней челюсти и его передаче на опорные имплантаты и кость доказал преимущества жесткого металлического каркаса перед композиционным, позволяющие сохранять стабильной периимплантатную кость. Подтверждающие клинические результаты приводят и P. Maló и соавт. (2012) [4] в работе по оценке отдаленных результатов имплантационного протезирования комбинированными протяженными конструкциями с каркасом, полученным технологией компьютерного фрезерования из титана высокой прочности, к которому фиксированы цементом одиночные искусственные коронки из керамики. В указанной работе сохраняемость протезов через 5 лет составила 100%, а через 10 лет — 92,4% протезов и 96,4% искусственных опор. При этом авторы свидетельствуют о более чем в 2 раза увеличенном риске скола облицовки имплантационного протеза в случае, если в качестве антагонистов зубного ряда выступает металлокерамический протез.

В настоящее время широко применяемым материалом для создания протяженных имплантационных протезов является стабилизированный оксидом иттрия диоксид циркония. Так, экспериментальная работа R. Tiossi и соавт. (2017) [5] по изучению устойчивости к нагрузкам конструкций, опирающихся на 4 и 6 имплантатов из титана и диоксида циркония, показала лучшие результаты керамического каркаса с опорой на 6 имплантатов. Клиническое подтверждение этому опубликовано в работе Р.А. Розова и соавт. (2018) [6]. Однако в согласительном документе (Group 2 ITI Consensus Report: Prosthodontics and implant dentistry, 2018), опубликованном группой клиницистов, дается осторожная формулировка относительно клинического использования цельнодиоксидциркониевых имплантационных конструкций [7]. От широкого применения таких конструкций предостерегают H. Laumbacher и соавт. (2021), замечая отсутствие функциональной стираемости диоксидциркониевых протяженных имплантационных протезов, и свидетельствует об отсутствии достоверных сведений о влиянии пользования такими конструкциями на жевательно-речевой аппарат в отдаленные сроки [8].

В настоящее время для создания протяженных имплантационных протезов используются различные материалы

и компьютерные технологии, позволяющие достигать высоких значений сохраняемости как самих конструкций, так и опорных имплантатов [9, 10]. Вместе с тем пациенты продолжают пользоваться имплантационными конструкциями, созданными 15 лет назад с применением аналоговых технологий. Являют ли они собой по прошествии 15-летнего периода дополнительный фактор риска утраты имплантата и в какой момент их необходимо заменить? Чтобы ответить на этот вопрос, нами проведено данное исследование.

Цель исследования — изучить результативность имплантационного протезирования протяженными металлокерамическими конструкциями с каркасом из золотоплатинового сплава у пожилых пациентов.

Материал и методы

В исследование были включены пациенты старше 60 лет с полной и/или частичной потерей зубов и декомпенсированным зубным рядом, нуждающиеся в комплексном восстановлении зубных рядов и согласных на имплантационное протезирование [11].

Из исследования исключены пациенты с общими противопоказаниями, такими как сахарный диабет 1-го типа, алкогольная зависимость, психические болезни, прием бисфосфонатов, а также курильщики табака (более 1 пачки сигарет в день) [12].

Все пациенты подписывали добровольное информированное согласие на имплантационное протезирование и выполнение рентгеновских исследований (ортопантомографии, конусно-лучевая компьютерная томография).

Пациентам проводили немедленное имплантационное протезирование. Предварительные протезы из полимера фиксировали винтами в первые 24 ч после операции. Спустя 3—4 мес проводили фиксацию винтами окончательных металлокерамических имплантационных протезов, состоящих из 12—14 звеньев.

Для оценки результатов протезирования выполняли контрольные приемы в первые 2, 6, 8 нед, через 6, 12, 18 мес и затем один раз в год для проверки сохраняемости конструкции и опорных имплантатов, оценки состояния периимплантатных тканей и уровня гигиены рта, а также оценки качества жизни. Использовали индексную оценку (индекс налета, индекс кровоточивости, индексы состояния слизистой оболочки и степени ее кератинизации) и анкетирование (GOHAI). Проводили оценку сохраняемости имплантатов и имплантационных протезов. Регистрировали механические осложнения: перелом винта, скол керамической облицовки.

Контроль точности прилегания имплантационного протеза к искусственным опорам и состояние периимплантатной кости определяли по ортопантомограмме через 2, 6, 12 и 18 мес и затем — один раз в год.

Были использованы индексные критерии оценки кровоточивости десневой манжетки после зондирования с помощью модифицированной методики Mombelli. Индекс налета определяли с помощью модифицированной методики Löe и Silness. Состояние периимплантатной кости оценивали по серии панорамных цифровых ортопантомограмм. Для оценки состояния здоровья рта у пожилых людей использован гериатрический индекс оценки состояния рта — Geriatric Oral Health Assessment Index (GOHAI).

Полученные результаты подвергали статистической обработке в программе IBM SPSS Statistics V26.0. Статистические измерения были проведены на уровне значимости $p<0,05$.

Результаты

Демографические и клинические показатели. В 2007—2008 гг. установлено 354 имплантата 27 пациентам: 15 женщин (190 имплантатов) и 12 мужчин (164 имплантата). Возраст пациентов составил 61,3±5,1 года. При этом на верхней челюсти установлено 174 имплантата у 12 женщин и 12 мужчин (у 15 пациентов — по 8 имплантатов, у 9 — по 6 имплантатов). На нижней челюсти установлено 180 имплантатов у 15 женщин и 12 мужчин (у 9 пациентов — по 8 имплантатов, у 18 — по 6 имплантатов).

Нами наложен 51 имплантационный протез: 27 протезов на нижней челюсти, 24 протеза на верхней челюсти. Протяженность протезов составила: 9 протезов протяженностью 12 звеньев, 16 протезов протяженностью 13 звеньев, 26 содержало 14 звеньев (всего 608 звеньев). Имея 6 опорных имплантатов, они относились к III классу 2-му подклассу (по авторской классификации) и могли содержать конструкции всех групп (А, Б, В), а опиравшиеся на 8 имплантатов — к IV классу 2-му подклассу, и также могли содержать конструкции всех групп (А, Б, В), в том числе относящиеся к подгруппе А2 (из двух сегментов) [13, 14]. Каркасы имплантационных протезов создавали методом литья из золотоплатинового сплава Esteticor Ideal H с содержанием золота 85,5% и платины 9,9% **(рис. 1—3)**.

Имплантационные головки создавали технологией литьевого присоединения с использованием аналогичного сплава или Esteticor Implant с высоким содержанием платины и стандартных заготовок для индивидуальных имплантационных головок GoldAdapt (NobelBiocare). Для создания протяженных протезов, фиксирующихся окклюзионными винтами (22 протеза), такие головки (GoldAdapt Non-Engaging) включали в тело протеза. Для фиксации конструкций горизонтальными винтами использовали стандартные титановые винты (149 винтов) с конической головкой



Рис. 1. **Металлокерамические имплантационные протезы пациентки *А.*, 77 лет, спустя 15 лет после протезирования сняты для профессиональной гигиены.**

Fig. 1. **The metal-ceramic implantation prostheses of patient *A.*, 77 were, removed 15 years after prosthetics for professional hygiene.**



Рис. 2. **Внутриротовая фотография пациентки *А.*, 77 лет: здоровое состояние периимплантатных тканей спустя 15 лет после протезирования.**

Fig. 2. **Intraoral photograph of patient *A.*, 77 years old, 15 years after prosthetics: healthy state of peri-implant tissues.**



Рис. 3. **Металлокерамические протезы пациентки *А.*, 77 лет, после проведения профессиональной гигиены фиксированы: отмечаются механические дефекты облицовки (трещины и сколы), а также увеличенное промывное пространство.**

Fig. 3. **Metal-ceramic prostheses of the patient *A.*, 77 years old 15 years after prosthetics are fixed: mechanical defects (cracks and chips), as well as an enlarged flushing space are noted.**

(Bredent). Все конструкции облицованы керамикой Super porcelain EX-3 (Noritake).

Результаты анкетирования с использованием гериатрического показателя здоровья рта (GOHAI) составили 30,5±9,1 балла, что соответствует среднему уровню качества жизни.

Результаты и обсуждение

Отдаленные результаты. Кровоточивость десневой манжетки через 15 лет отсутствовала (0 баллов) у 85,8% имплантатов, у 18% оценка составила 1 балл, у 5,9% — 2 балла, и только при зондировании трех имплантатов нами получено профузное кровотечение (3 балла). Модифицированный индекс налета Löe и Silness показал наличие зубного налета, легко снимаемого зондом, у 123 (34,7%) полированных шеек имплантатов (полированных частей имплантационных головок), у 56 (15,8%) имплантатов определялось видимое скопление налета, у 175 (49,3%) искусственных опор налета не было (шейки были окружены полностью кератинизированной десневой манжеткой или не были видны в силу особенности конструкции).

Состояние периимплантатной кости определяли по серии панорамных цифровых ортопантомограмм. Убыль кости через 15 лет составила –1,44±1,27 мм.

Оценки по шкале GOHAI были выше у пациентов после ортопедической реабилитации (от 52,7±7,1 до 54,1±8,4 балла; $p<0,001$).

Осложнения. Все осложнения можно было разделить на механические и биологические (воспалительные). К механическим относили скол облицовки протеза — 100% протезов (у 51 конструкции), которые распространялись на 17% звеньев (104 звена, из них 24 (3,9%) звена с обнажением металла), трещину облицовки протеза — 100% протезов (у 51 конструкции), которые распространялись на 23% звеньев (140 звеньев), перелом протеза — нет, перелом горизонтального винта — 7 (4,7%), преждевременное нарушение фиксации окклюзионного винта — нет, преждевременное нарушение фиксации горизонтального винта — 26 (17,5%). Все сколы облицовки с обнажением металла своевременно реставрировались путем фиксации керамической облицовки композиционным цементом.

К биологическим осложнениям относили потерю имплантата после фиксации окончательных имплантационных протезов — 2 (0,56% от общего числа имплантатов); периимплантит без утраты имплантата — 57 (16,1%)/14 конструкций (27,5%) имели в качестве опоры имплантат с периимплантитом, мукозит — 78 (22%). Выявление мукозита и/или периимплантита служило основанием для снятия имплантационного протеза, проведения профессиональной гигиены элементов конструкции и повторной фиксации с использованием герметизирующих средств [GapSeal (HagerWerken, Германия); Flow. sil (Bredent, Германия)], а также к проведению операции, направленной в первую очередь на формирование достаточного объема периимплантатной кератинизированной десневой манжетки. Кроме того, отмечали рецессию десневого края с обнажением полированной шейки имплантата у 34 (9,6%) опор. Удаление 2 имплантатов не привело к изменениям в конструкциях (технологические пустоты были выполнены композиционным полимером).

Обсуждение

Получены высокие значения сохраняемости протезов, периимплантатных тканей и самих имплантатов. Такие результаты имплантационного протезирования положительно влияют на выживаемость пациентов. T. Jemt (2017) [15] в 15-летнем исследовании по оценке взаимосвязи ранних осложнений имплантации и выживаемости у 2566 пациентов показал, что пожилые пациенты без клинических осложнений отличались лучшей выживаемостью по сравнению с пациентами, имевшими клинические осложнения.

Убыль кости вокруг имплантатов соответствовала обычным значениям. Более того, T. Albrektsson и соавт. (2019) [16] предлагают смотреть на легкое хроническое воспаление вокруг имплантата как иммунную реакцию, защищающую ткани от бактериальных атак. Поэтому, по его мнению, потеря кости вокруг имплантата обусловлена в основном иммунным механизмом. P. Coli и T. Jemt (2021) [17] заявляют об отрицательной корреляции между возрастающей накопительной потерей кости вокруг

имплантатов и снижением риска потери имплантата. По мнению этих авторов, увеличение убыли краевой кости вокруг имплантата наблюдается со временем у всех, но далеко не у всех это приводит к потере имплантата.

Механические (технологические) осложнения не привели к замене металлокерамических протезов даже через 15 лет пользования. P. Papaspyridakos и соавт. (2020) [18] приводят 5-летние результаты сохраняемости металлополимерных протезов (указывая на 5-летний срок их службы, ограниченный сроком службы полимерной облицовки), и характеризует их как нормальные при уровне 91,6%. Авторы отмечают, что бруксизм в 2 раза увеличивал частоту сколов полимерной облицовки и скорость ее износа. По итогам нашего наблюдения можно сделать вывод, что период эффективного пользования протяженными металлокерамическими имплантационными протезами с каркасом из золотоплатинового сплава не ограничивается 15 годами **(рис. 4)**.

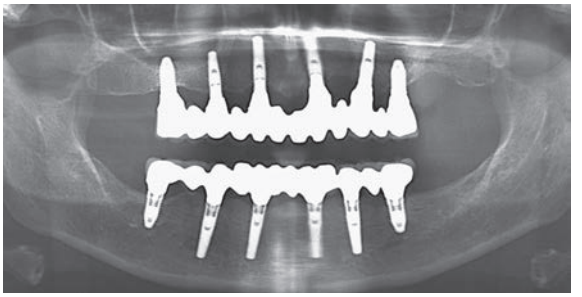

***Рис. 4.* Ортопантомограмма пациентки *А.*, 77 лет, спустя 15 лет после протезирования: здоровое состояние периимплантатной кости.**

***Fig. 4.* OPG of patient *A.*, 77 years old 15 years after prosthetics: healthy condition of the peri-implant bone.**

Заключение

Металлокерамические протяженные имплантационные протезы с каркасом из золотоплатинового сплава, опирающиеся на достаточное и оптимальное количество имплантатов (6—8), показали высокую сохраняемость (100%) через 15 лет. Спустя 15 лет все конструкции имели механические дефекты, которые при этом позволяли пользоваться ими без ограничений. Несмотря на то что винтовая фиксация протяженных имплантационных протезов была связана с механическими осложнениями, тем не менее позволяла своевременно проводить хирургические вмешательства и купировать развитие воспалительных осложнений. Такой тип фиксации протезов позволил достичь через 15 лет хорошей сохраняемости имплантатов, — 99,4%.

Таким образом, оснований к снятию металлокерамических и замене на новые имплантационные протезы мы не усматриваем даже по прошествии 15-летнего периода эксплуатации. Одновременно с этим нужно учитывать снижение возможности к проведению индивидуальной гигиены полости рта пожилыми пациентами, а также возможные ограничения к самостоятельному посещению приема стоматолога или стоматологического гигиениста.

Учитывая широкое распространение в практике ортопедической стоматологии компьютерных технологий, предпочтение, безусловно, следует отдавать протезам, созданным с их использованием. При этом винтовая фиксация протяженных имплантационных конструкций должна, на наш взгляд, являться основным способом их крепления.

Для сохранения результата лечения и поддержания высокого уровня индивидуальной гигиены полости рта пожилых пациентов необходима профессиональная медико-социальная поддержка, которая состоит в патронаже пациентов, направленном на своевременное и регулярное осуществление профессиональной гигиены полости рта и протяженных имплантационных протезов [19].

Благодарность. Авторы статьи благодарят зубного техника А.В. Гусева за безупречную технологию при протезировании имплантационными конструкциями.

Участие авторов:
Концепция и дизайн исследования — Г.С. Азарин
Сбор и обработка материала — А.Б. Герасимов
Написание текста — Р.А. Розов
Редактирование — В.Н. Трезубов

Авторы заявляют об отсутствии конфликта интересов.

Participation of authors:
Concept and design of the study — G.S. Azarin
Data collection and processing — A.B. Gerasimov
Text writing — R.A. Rozov
Editing — V.N. Trezubov

The authors declare no conflict of interests.

ЛИТЕРАТУРА/REFERENCES

1. Розов Р.А. Гусев А.В., Эмдин Л.М. Отдаленные результаты протезирования протяженными металлокерамическими имплантационными конструкциями с каркасами, полученными технологией компьютерного фрезерования из кобальтохромового сплава. *Форум практикующих стоматологов.* 2013;9(93):4-15.
Rozov RA, Gusev AV, Jemdin L.M. Otdalennye rezul'taty protezirovanija protjazhennymi metallokeramicheskimi implantacionnymi konstrukcijami s karkasami, poluchennymi tehnologiej komp'juternogo frezerovanija iz kobal'to-hromovogo splava. *Forum praktikujushhih stomatologov.* 2013;9(93): 4-15. (in Russ.).
2. Delucchi F, De Giovanni E, Pesce P, Bagnasco F. Framework Materials for Full-Arch Implant-Supported Rehabilitations: A Systematic Review of Clinical Studies. *Materials (Basel).* 2021;14(12):3251. https://doi.org/10.3390/ma14123251
3. Menini M, Pesce P, Bevilacqua M, Pera F, Tealdo T. Effect of Framework in an Implant-Supported Full-Arch Fixed Prosthesis: 3D Finite Element Analysis. *Int J Prosthodont.* 2015;28(6):627-630. https://doi.org/doi:10.11607/ijp.4345
4. Maló P, de Araújo Nobre M, Borges J, Almeida R. Retrievable metal ceramic implant-supported fixed prostheses with milled titanium frameworks

and all-ceramic crowns: retrospective clinical study with up to 10 years of follow-up. *J Prosthodont*. 2012;21(4):256-264. https://doi.org/10.1111/j.1532-849X.2011.00824.x

5. Tiossi R, Gomes ÉA, Faria ACL, Rodrigues RCS, Ribeiro RF. Biomechanical behavior of titanium and zirconia frameworks for implant-supported full-arch fixed dental prosthesis. *Clin Implant Dent Relat Res.* 2017;19(5):860-866. https://doi.org/10.1111/cid.12525
6. Розов Р.А., Трезубов В.Н., Поцци А. Имплантационное протезирование протяженными цельно-диоксидциркониевыми конструкциями с цифровым моделированием окклюзионных поверхностей. *Сеченовский вестник*. 2018;33(3):4148.
Rozov RA, Trezubov VN, Pocci A. Implantacionnoe protezirovanit protjazhennymi cel'no-dioksidcirkonievivi konstrukciaymi s cifrovim modelirovaniem okkluzionnich poverchnostei. *Sechenovskii vestnik*. 2018;33(3):4148. (In Russ.).
7. Morton D, Gallucci G, Lin WS, Lin W, Pjetursson B, Polido W, Roehling S. Group 2 ITI Consensus Report: Prosthodontics and implant dentistry. *Clin Oral Implants Res.* 2018;29(16):215-223. https://doi.org/10.1111/clr.13298
8. Laumbacher H, Strasser T, Knüttel H, Rosentritt M. Long-term clinical performance and complications of zirconia-based tooth- and implant-supported fixed prosthodontic restorations: A summary of systematic reviews. *J Dent.* 2021;111:103723. https://doi.org/10.1016/j.jdent.2021.103723
9. Розов Р.А., Трезубов В.Н., Ткачева О.Н. Кабанов М.Ю., Фролова Е.В., Арутюнов С.Д., Герасимов А.Б. Непосредственное имплантационное протезирование на нижней челюсти протяженной металлополимерной конструкцией со стандартным каркасом и тремя искусственными опорами у пациентов пожилого возраста: результаты 3-х летнего перспективного одногруппового когортного исследования. *Успехи геронтологии*. 2022;35(5):755-765.
Rozov RA, Trezubov VN, Tkacheva ON, Kabanov MJu, Frolova EV, Arutunov SD, Gerasimov AB. A prospective single-cohort study of an immediate prefabricated three-implant-supported full-arch prosthesis for treatment edentulous mandible in elderly patients: 3-year report. *Uspekhi gerontologii*. 2022;35(5):755-65. (In Russ.). https://doi.org/10.34922/AE.2022.35.5.012
10. Розов Р.А., Азарин Г.С., Герасимов А.Б., Эмдин Л.М. Особенности имплантационного протезирования протяженными конструкциями пациентов с бруксизмом *Стоматология*. 2016;2(6):64-65.
Rozov RA, Azarin GS, Gerasimov AB, Jemdin LM. Osobennosti implantacionnogo protezirovanija protjazhjonnymi konstrukcijami pacientov s bruksizmom. *Stomatologiya*. 2016;2(6):64-65. (In Russ.).
11. Трезубов В.Н., Розов Р.А. Декомпенсированный зубной ряд (философский этюд). *Пародонтология*. 2020;25(2):134-139.
Trezubov VN, Rozov RA. Decompensated (compromised) dentition (philosophical essay). *Parodontologiya*. 2020;25(2):134-139. (In Russ.). https://doi.org/10.33925/1683-3759-2020-25-2-134-139
12. Розов Р.А., Кабанов М.Ю., Трезубов В.Н. Утрата звеньев жевательного аппарата — инвалидность или инвалидизация? *Успехи геронтологии*. 2021;34(2):232-238.
Rozov RA, Kabanov MY, Trezubov VN. Loss of masticatory apparatus integrity — disability or disablement. *Uspekhi gerontologii*. 2021;34(2):232-238. (In Russ.). https://doi.org/10.34922/AE.2021.34.2.007
13. Rozov RA, Trezubov VN, Liddelow G. Clinical and radiographic classification of implant supported prosthesis for edentulous patients. *Parodontologiya*. 2019;24(2):157-160. https://doi.org/10.33925/1683-3759-2019-24-2-157-160
14. Трезубов В.Н., Розов Р.А., Азарин Г.С. Концептуальный подход к классификации протяженных имплантационных замещающих конструкций, использующихся у пациентов с полной потерей зубов. *Стоматология*. 2017;96(1):51-55.
Trezubov VN, Rozov RA, Azarin GS. Konceptual'nyj podhod k klassifikacii protjazhjonnyh implantacionnyh zameshhajushhih konstrukcij, ispol'zujushhihsja u pacientov s polnoj poterej zubov. *Stomatologiya*. 2017;96(1):51-55. (In Russ.).
15. Jemt T, Nilsson M, Olsson M, Stenport VF. Associations Between Early Implant Failure, Patient Age, and Patient Mortality: A 15-Year Follow-Up Study on 2,566 Patients Treated with Implant-Supported Prostheses in the Edentulous Jaw. *Int J Prosthodont*. 2017;30(2):189-197. https://doi.org/10.11607/ijp.4933
16. Albrektsson T, Becker W, Coli P, Jemt T, Mölne J, Sennerby L. Bone loss around oral and orthopedic implants: An immunologically based condition. *Clin Implant Dent Relat Res.* 2019;21(4):786-795. https://doi.org/10.1111/cid.12793
17. Coli P, Jemt T. On marginal bone level changes around dental implants. *Clin Implant Dent Relat Res.* 2021;23(2):159-169. https://doi.org/10.1111/cid.12970
18. Papaspyridakos P., Bordin, T.B., Kim, Y.J., El-Rafie K., Pagni S., Natto Z. Technical Complications and Prosthesis Survival Rates with Implant-Supported Fixed Complete Dental Prostheses: A Retrospective Study with 1- to 12-Year Follow-Up. *J Prosthodont*. 2020;29(1):3-11. https://doi.org/10.1111/jopr.13119
19. Ткачева О.Н., Трезубов В.Н., Фролова Е.В., Вебер В.Р., Арутюнов С.Д., Кабанов М.Ю., Розов Р.А., Ураков А.Л., Герасимов А.Б. Гериатрический подход к лечению пациентов с патологией жевательно-речевого аппарата. Ст-Петербург: Человек; 2021.
Tkacheva ON, Trezubov VN, Frolova EV, Veber VR, Arutjunov SD, Kabanov MJu, Rozov RA, Urakov AL, Gerasimov AB. Geriatricheskij podhod k lecheniju pacientov s patologiej zhevatel'no-rechevogo apparata. SPb.: Chelovek; 2021.

Поступила 28.02.2023
Received 28.02.2023
Принята 02.05.2023
Accepted 02.05.2023