Особенности препарирования зубов при субгингивальном расположении циркулярного уступа

Д.м.н. А.А. СТАФЕЕВ, Г.И. ЗИНОВЬЕВ

Dental preparation features by subgingival location of circular ledge

A.A. STAFEEV, G.I. ZINOV'EV

Кафедра ортопедической стоматологии Омской государственной медицинской академии

Среди основных стратегий профилактики осложнений со стороны тканей пародонта после эстетической ортопедической реабилитации важнейшую роль играет минимизация травмы мягких тканей при поддесневом расположении уступа. Граница препарирования уступа не должна изменять «биологическую ширину» зуба. Согласно данным клинических исследований расположение уступа в 0,5 мм и более от зубо-десневого соединения сводит к минимуму риск воспалительных изменений в десне. С клинической точки зрения глубина препарирования определяется глубиной зубо-десневой борозды. Однако адекватную оценку этой глубины затрудняет изменчивость морфологических характеристик «биологической ширины», что приводит к неточному расположению уступа и вызывает нежелательные явления в тканях пародонта (гингивит, пародонтит, рецессию десны).

Ключевые слова: *субгингивальный уступ, биологическая ширина, препарирование зубов.*

To prevent periodontal complications after esthetic rehabilitation it is essential to minimize soft tissues injury in case of subgingival ledge position. It was established that the border of ledge should not interfere with biological width of the tooth. Clinical researches showed that location of circular edge at 0.5 mm distance and more from epithelial attachment decreases the danger of periodontal tissues inflammatory response. From the clinical point of view the main factor determining subgingival level of preparation is an adequate assessment of gingival groove depth. This assessment is however complicated by the variations of morphometric features of biological width causing inaccuracy of subgingival border preparation and leading to undesirable effects in periodontal tissues (gingivitis, periodontitis, recession).

Key words: *subgingival ledge, biological width, teeth preparation.*

Среди основных стратегий профилактики осложнений со стороны тканей пародонта после эстетической ортопедической реабилитации важнейшую роль играет минимизация травмы мягких тканей при поддесневом размещении уступа [11].

Многочисленными исследователями [2, 4, 6] установлено, что край уступа должен располагаться таким образом, чтобы не нарушать «биологическую ширину» зуба. Клинические исследования показали, что расположение циркулярного уступа на расстоянии 0,5 мм и более от эпителиального прикрепления снижает риск воспалительного ответа со стороны тканей пародонта [9, 10]. На клиническом приеме, в большинстве случаев, самым важным фактором, определяющим поддесневой уровень расположения реставрации, является адекватная оценка глубины зубодесневой борозды [5, 7]. Вариативность морфометрических параметров биологической зоны и ее анатомические особенности создают сложности в ее реальной оценке, и, как следствие, неточности локализации поддесневой границы препарирования относительно эпителиального прикрепления, что может привести к осложнениям со стороны тканей пародонта (гингивит, пародонтит, рецессия).

Цель работы — обоснование протокола препарирования с субгингивальным расположением циркулярного уступа при эстетической реабилитации с учетом морфометрической оценки краевого пародонта.

Необходимость погружения края реставрации в зубодесневую борозду определяется врачом на этапе планирования лечения в зависимости от клинической ситуации (материал реставрации, тип улыбки, изменение цвета зубов, пожелания пациента, кариес корня, улучшение ретенции коронки и т.д.). Проводя оценку морфометрических параметров в аспекте определения уровня субгингивального расположения уступа, необходимо добиться стабилизации состояния тканей пародонта (устранить все клинические симптомы воспаления), с анализом общего состояния здоровья. При наличии сопутствующей патологии необходимо совместно с врачом-интернистом тщательно оценить соматический статус пациента.

Визуальная оценка морфотипа пародонта (толстый, тонкий, нормальный) может ограничить показания к субгингивальному расположению границы препарирования (см. рис. 1—4 на цв. вклейке). Так, по мнению ряда авторов [1, 2, 4], при тонком морфотипе пародонта не рекомендуются механическая ретракция десны и расположение границы препарирования ниже уровня свободной десны.

Перед инструментальным обследованием биологической зоны необходимо сформировать уступ на уровне края свободной десны. Используется бор с определенным диаметром кончика рабочей части, в зависимости от планируемой толщины будущей реставрации (см. рис. 5—7 на цв. вклейке).

Одним из методов определения морфометрических параметров зубодесневой борозды является зондирование. Глубина зубодесневой бороздки измеряется градуированным зондом непосредственно перед формированием окончательного уступа (до проведения анестезии) в тех

© А.А. Стафеев, Г.И. Зиновьев, 2012

e-mail: gleb85@yandex.ru

Stomatologiia (Mosk) 2012; 2: 49

участках, где планируется расположение границы препарирования субгингивально. Трудность в определении реальной глубины бороздки этим методом заключается в том, что кончик зонда в разной степени погружается в ткань эпителиального прикрепления [7], средняя толщина которого составляет 0,97 [8] (см. рис. 8 на цв. вклейке). Глубина пенетрации зондом эпителиального прикрепления составляет от 0,5 до 1 мм [3, 7]. С целью минимизации погрешности измерения мы предлагаем учитывать максимально возможную глубину в 1 мм.

Пример расчета. Если при измерении глубина пенетрации бороздки зондом составила 1,6 мм, то расчет глубины бороздки производится следующим образом: 1,6 мм — 1 мм (0,97) = 0,6 мм. Подбор инструментов производится для зубодесневой бороздки глубиной 0,6 мм. (0,6:2=0,3 мм), следовательно, 0,3 мм — это максимально допустимое погружение в зубодесневую бороздку при ее глубине 0,6 мм (см. рис. 9 на цв. вклейке).

Были сформированы таблицы средних значений морфометрических параметров зубодесневой борозды у практически здоровых лиц и лиц с соматической патологией (сахарный диабет, дисплазия соединительной ткани). При исследовании данных параметров учитывалась не только глубина, но и ширина бороздки, что в большей степени будет определять ее конфигурацию. С этой целью был предложен метод определения морфометрических параметров десневой бороздки с помощью получения двухслойного силиконового оттиска [5] (см. рис. 10 на цв. вклейке).

После анализа биологической зоны приступают к раскрытию десневой бороздки. Используется дифференцированный подход к методу ретракции десны, учитывающий морфометрические данные пародонта и соматическую патологию пациента.

При формировании пришеечного уступа ниже свободного края десны важным фактором является контроль погружения инструмента в зубодесневую бороздку [5]. Нами не рекомендуется использовать край нити, введенной в бороздку, как ориентир уровня расположения окончательного уступа, поскольку при ее размещении в бороздке она также может погружаться в эпителиальное прикрепление (см. рис. 11 на цв. вклейке). Поэтому в качестве отправной точки мы предлагаем использовать предварительный уступ, сформированный на уровне края свободной десны (см. рис. 11—13 на цв. вклейке).

Для этого подбирается алмазный бор со сходящимся кончиком (угол 120—135°) с учетом величины планируемого погружения в зубодесневую бороздку (см. рис. 14 на цв. вклейке).

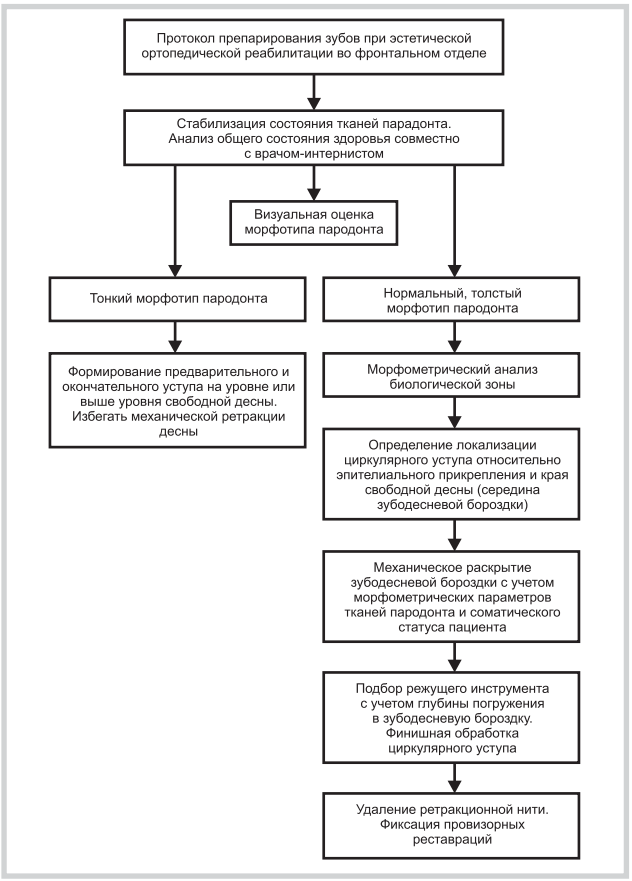

Рис.15. **Схема протокола препарирования зубов при эстетической ортопедической реабилитации во фронтальном отделе**

Формирование окончательного уступа проводится после установки ретракционной нити, что минимизирует травму эпителия зубодесневой борозды. После финишной обработки уступа на зуб фиксируется провизорная реставрация.

Таким образом, представленный протокол препарирования, включающий адекватную оценку морфометрических параметров (рис. 15), позволяет врачу уменьшить риск повреждения тканей пародонта во время препарирования с субгингивальным расположением края реставрации путем контролируемого погружения режущих инструментов заданной конфигурации и величины. Расположение края реставрации на безопасном расстоянии от эпителиального прикрепления в области дна зубодесневой бороздки сводит к минимуму риск возникновения осложнений со стороны тканей пародонта.

ЛИТЕРАТУРА

1. *Ахмад И.* Эстетика непрямой реставрации. М 2009; 230.
2. *Гюрель Г.* Керамические виниры: искусство и наука. М: Азбука 2007; 519.
3. *Коэн Э.* Атлас косметической и реконструктивной пародонтологической хирургии. М 2004; 416.
4. *Массиронни Д., Пасчетта Р., Ромео Д.* Точность и эстетика. Клинические и зуботехнические этапы протезирования зубов. М: Азбука 2008; 441.
5. *Стафеев А.А.* Профилактика ошибок и осложнений при стоматологической ортопедической реабилитации больных с соматической патологией несъемными металлокерамическими протезами: Автореф. дис. ... д-ра мед. наук. Омск 2007; 302.
6. *Фрадеани М.* Анализ эстетики. Систематизированный подход к ортопедическому лечению. М: Азбука 2007; 345.
7. *Шпер Ф.* Расположение краев эстетических реставраций фронтальной группы зубов. Панорама ортопедической стоматологии 2006; 2: 2—7.
8. *Cargiulo A., Wentz F., Orban B.* Dimensions and relations of the dentogingival junction in humans. J Periodontology 1961.
9. *Flores-de-Jacoby L., Zafiropoulos G.G., Ciancio S.* The effect of crown margin location and periodontal health. J Periodontics Restorative Dent 1989; 9: 197—205.
10. *Frelich M.A., Niekrash C.E., Katz R., Simonsen R.J.* Periodontal effects of fixed partial denture retainer margins: configuration and location. J Prosthetic Dent 1992; 67: 184—190.
11. *Donovan T.E., Cho G.C.* Predictable aesthetics with metal-ceramic and all-ceramic crowns: the critical importance of soft-tissue management. Periodontology 2000; 27: 121—130.

К статье *А.А. Стафеева и Г.И. Зиновьева* «Особенности препарирования зубов при субгингивальном расположении циркулярного уступа»



Рис. 1. **Тонкий морфотип со слабо выраженной фестончатостью десны.**



Рис. 2. **Тонкий морфотип с выраженной фестончатостью десны.**



Рис. 3. **Нормальный морфотип.**



Рис. 4. **Толстый морфотип пародонта.**



а б в

Рис. 5. **Предварительный уступ.**
а — форма уступа в зависимости от конфигурации кончика бора; б—в — измерение ширины.

К статье *А.А. Стафеева и Г.И. Зиновьева* «Особенности препарирования зубов при субгингивальном расположении циркулярного уступа» *(продолжение)*



Рис. 6. **Уступ сформирован на уровне края свободной десны.**



Рис. 7. **Ширина кончика рабочей части бора определяет ширину уступа.**

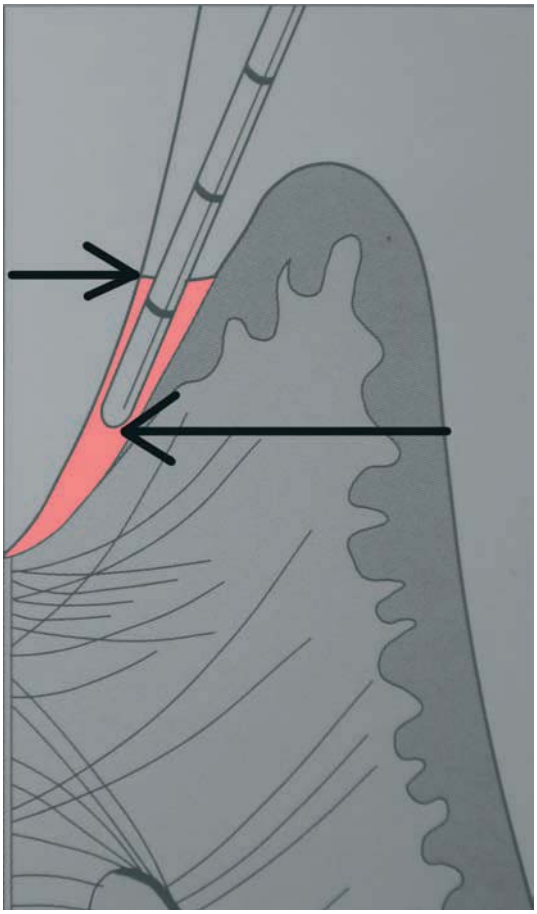

Рис. 8. **Пенетрация эпителиального прикрепления.**

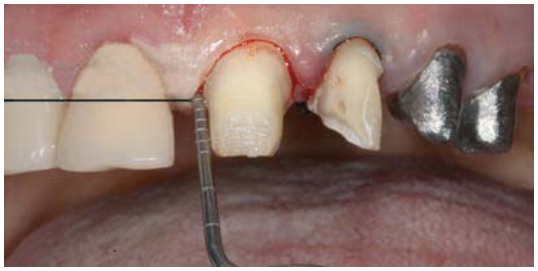

Рис. 9. **Зондирование зубодесневой борозды.**

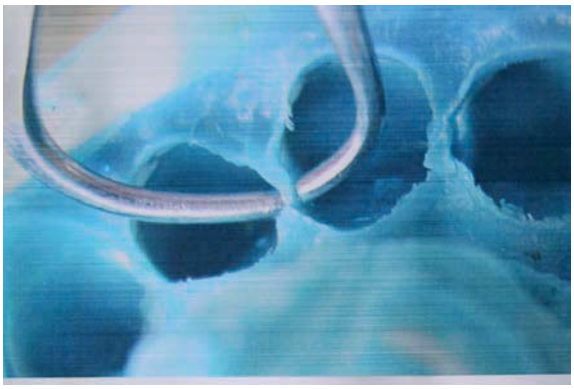

Рис. 10. **Измерение параметров зубодесневой борозды под микроскопом с помощью микрометра.**

К статье *А.А. Стафеева и Г.И. Зиновьева* «Особенности препарирования зубов при субгингивальном расположении циркулярного уступа» *(продолжение)*

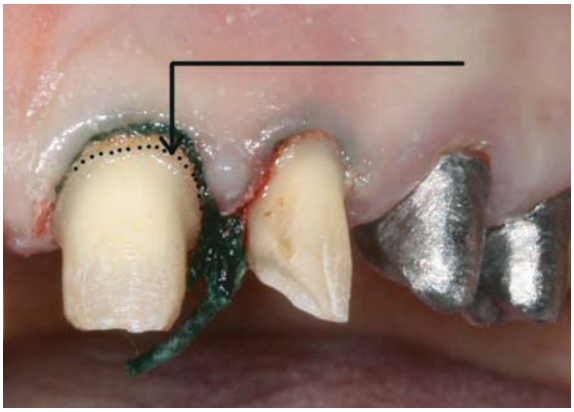

Рис. 11. **Ретракция десны.**
Пунктиром обозначен уровень расположения предварительного уступа после отведения десны.

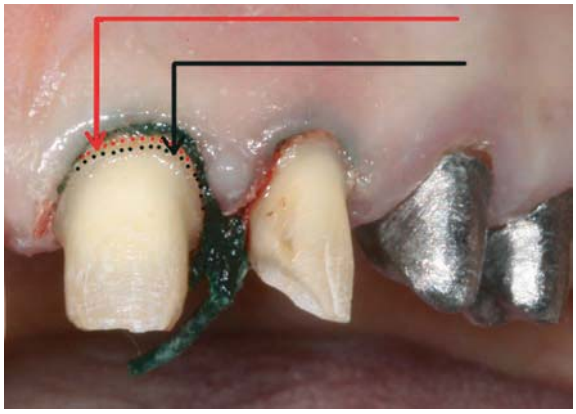

Рис. 12. **Красным пунктиром обозначен ориентировочный уровень окончательного уступа.**

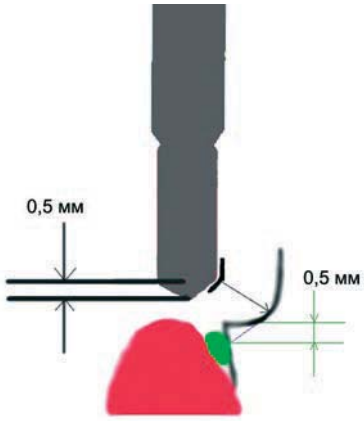

Рис. 13. **Контроль погружения инструмента относительно предварительного уступа.**



а б в

Рис. 14. **Расчет глубины погружения в зубодесневую борозду.**
а — измерение общей длины бора; б — измерение длины бора до начала схождения граней; в — разница между измерениями будет определять глубину погружения.