# Винтовые цилиндрические самонарезающие дентальные имплантаты с полированной шейкой и внутренним шестигранником: итоги и перспективы

Д.м.н. В.Ю. НИКОЛЬСКИЙ[1], к.м.н. Ю.В. СЛОБОДЧИКОВ, к.м.н. В.А. РАЗУМНЫЙ

## Self-tapping cylindrical screw implants with polished neck and internal hexagon: outcomes and perspectives

V.YU. NICOLSKIY, YU.V. SLOBODCHIKOV, V.A. RAZUMNIY

Кировская государственная медицинская академия

**В сроки от 1 до 7 лет (в среднем — 38±3,7 мес) после фиксации зубопротезных конструкций проанализировано клиническое использование 1173 винтовых цилиндрических самонарезающих дентальных имплантатов с полированной шейкой и внутренним шестигранником у 432 больных. Описанные характеристики конструкции имплантатов можно считать достаточно удобными для практического применения на хирургическом и ортопедическом этапах лечения. Итоговая клиническая эффективность составила 93,7%. Наилучшие результаты получены при имплантации в сроки от 3 до 12 мес после удаления зубов. Рациональной перспективой совершенствования конструкции имплантатов следует считать принцип переключаемой и универсальной платформы.**

*Ключевые слова: винтовые самонарезающие дентальные имплантаты, внутренний шестигранник, переключаемая платформа.*

**The article summarizes clinical experience on 1173 self-tapping cylindrical screw implants with polished neck and internal hexagon placed in 432 patients. The patients were followed-up for 38±3.7 months (1 to 7 years) after restorative phase of treatment. Final clinical effectiveness was 93.7%. Best results were obtained when placing implants 3 to 12 months after teeth extraction. Rational perspective in implant construction improvement is switched and universal platform approach.**

*Key words: self-tapping cylindrical screw implants, internal hexagon, switched platform.*

Винтовые дентальные имплантаты наиболее часто используют в современной стоматологии при хирургической подготовке полости рта к зубному протезированию [5]. Однако пока ученые, разрабатывающие имплантаты, и врачи, использующие их в клинической практике, не пришли к единому мнению об оптимальных характеристиках конструкции винтовых имплантатов.

Так, нет общепризнанного взгляда на то, какой профиль внутрикостной части имплантатов имеет максимальные преимущества: цилиндрический, конический или фигурный (меняющийся). Продолжаются дискуссии по поводу того, что более целесообразно с точки зрения конструкции имплантата: самонарезающая резьба или такое строение внутрикостной части имплантата, которое предполагает использование метчика, нарезающего резьбу в кости перед введением имплантата [1].

Что касается оформления пришеечной части имплантата, то одни производители выпускают продукцию с полированной шейкой, другие наносят текстурирование на всю поверхность имплантата, а третьи создают имплантаты с двухзаходной резьбой — в пришеечной части наносится резьба с меньшим шагом. Наконец, различными вариантами может быть представлено сочленение имплантата и абатмента: внутренний или внешний шестигранник, восьмигранник, конус, переключаемая платформа и т.д. [2—4].

Мы поставили перед собой цель — изучить особенности и эффективность клинического применения винтовых цилиндрических самонарезающих дентальных имплантатов с полированной шейкой и внутренним шестигранником, а также выработать предложения по усовершенствованию их конструкции.

## Материал и методы

Под наблюдением находились 432 больных (267 женщин и 165 мужчин) с частичным и полным отсутствием зубов и разной степенью выраженности атрофии челюстных костей. Возраст больных находился в интервале от 18 до 90 лет (в среднем 43,7 года).

Полностью зубы отсутствовали у 48 больных. Двусторонние концевые дефекты зубных рядов (I класс по Кеннеди) имелись у 65 пациентов, односторонние (II класс по Кеннеди) — у 91, III класс — 93 и IV класс — 135 человек.

Все пациенты давали в письменной форме добровольное информированное согласие на проведение соот-

© Коллектив авторов, 2012

*Stomatologiia (Mosk) 2012; 2: 33*

[1]Тел.: +7 (912) 734-1133

ветствующего лечения и использование его результатов для публикации в научных целях. Составлялись план лечения, который заверялся больным, а также договор на оказание медицинских услуг.

У всех больных, вошедших в исследование, отсутствовали общепринятые противопоказания к дентальной имплантации; в показателях общесоматического здоровья значительных отклонений от нормы не выявлено.

Для ортопедического лечения во всех случаях использовались винтовые цилиндрические самонарезающие дентальные имплантаты Pitt-Easy («Oraltronics», Германия, впоследствии — «Sybron», США), имеющие полированную шейку и внутренний шестигранник (рис. 1—7). Общее число дентальных имплантатов, включенных в исследование, — 1173.

В зависимости от высоты костной ткани устанавливались имплантаты длиной 8, 10, 12 и 14 мм. В соответствии с шириной челюстной кости применялись имплантаты диаметром 3,25; 3,75; 4,0 и 4,9 мм. Имелось 2 типа шестигранников, сочленяющих имплантат с абатментом, причем первая и вторая пары диаметров имплантатов характеризовались одинаковыми размерами шестигранника.

Имплантаты устанавливались в разные сроки после удаления зубов: одномоментно с экстракцией (непосредственная имплантация) — 34 имплантата; в срок до 2 мес после удаления (ранняя имплантация) — 58 имплантатов; спустя 3—5 мес после экстракции, в том числе с пластикой альвеолы во время удаления зуба (отсроченная имплантация) — 107 имплантатов; после полного заживления лунки удаленного зуба, т.е. через 6—12 мес (отдаленная имплантация) — 141 имплантат; в поздние сроки после удаления зуба, т.е. более чем через 1 год после экстракции — 833 (71,0%) имплантата.

В большинстве наблюдений имплантаты устанавливались в условиях незначительной атрофии челюстных костей, когда не требовалось никакой костной пластики (типы A и B по U. Lekholm и G. Zarb, 1985) — 723 (61,6%) имплантата. В ряде случаев костная атрофия была достаточно выражена, что требовало выполнения дентальной имплантации с одномоментной костной пластикой (тип C по U. Lekholm и G. Zarb, 1985) — 288 имплантатов. У относительно небольшого числа больных исходные условия в области отсутствующих зубов исключали возможность установки имплантатов (типы D и E по U. Lekholm и G. Zarb, 1985), что диктовало необходимость проведения перед имплантацией специальных подготовительных операций по наращиванию объема костной ткани — 172 имплантата.

У всех больных использовалась двухэтапная погружная методика имплантации, т.е. после установки все имплантаты ушивались наглухо. 2-й этап имплантации — замена винта-заглушки на формирователь десны — выполнялся спустя 2—3 мес после введения имплантатов в челюстную кость, причем этот срок не зависел от челюсти (верхняя или нижняя). Если имплантаты устанавливались без костной пластики, то срок, достаточный для достижения остеоинтеграции, отводился в пределах 2 мес. Если же имплантация осуществлялась с одномоментной костной пластикой или после предшествующего наращивания кости, то период до 2-го этапа имплантации увеличивался до 3 мес.

На ортопедическом этапе имплантологического лечения изготавливались металлокерамические зубопротез-

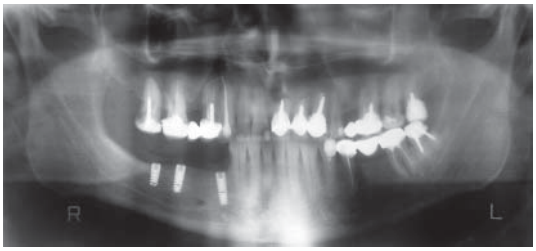


***Рис. 1.*** **Больной *М.*, 39 лет. Рентгенограмма после установки имплантатов.**



***Рис. 2.*** **Вид в полости рта с формирователями десны.**



***Рис. 3.*** **Фиксация абатментов динамометрическим ключом.**



***Рис. 4.*** **Вид абатментов.**

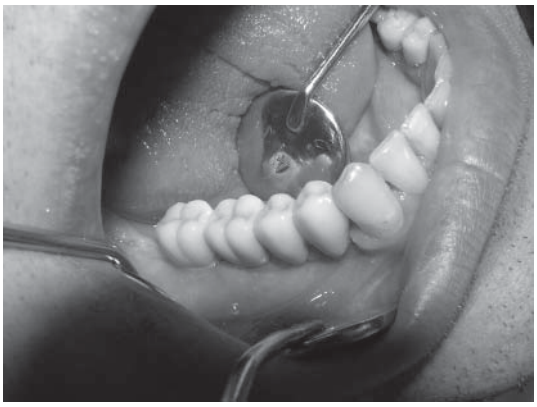

***Рис. 5.*** **Металлокерамический мостовидный протез.**



***Рис. 6.*** **Вид в прикусе.**

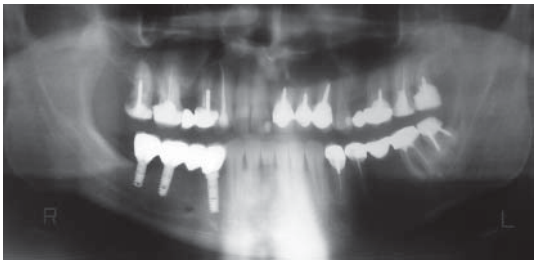

***Рис. 7.*** **Контрольная рентгенограмма после фиксации зубного протеза в полости рта.**

ные конструкции разных видов: одиночные искусственные коронки — для их изготовления был задействован 121 имплантат; блокированные коронки, соединенные друг с другом по 2 или 3 единицы — 395 имплантатов, мостовидные протезы — 575 имплантатов; съемные конструкции — 82 имплантата.

Главным результатом лечения мы считали сохранение или отторжение имплантата, а наиболее важными дополнительными методами контроля состояния имплантатов и окружающих тканей — объективную стабильность имплантатов, измеряемую методом Periotest, и рентгенологически определяемое изменение уровня прилежащей к имплантату кости.

Срок наблюдения за имплантатами составил от 1 до 7 лет после фиксации к имплантатам зубных протезов. В среднем длительность динамического контроля за функционирующими имплантатами равнялась 38±3,7 мес.

## Результаты и обсуждение

После хирургического этапа имплантологического лечения, в течение срока, отведенного на достижение остеоинтеграции, произошло самопроизвольное отторжение 35 (3,0%) имплантатов. Что касается остальных 1138 имплантатов, то к моменту замены винта-заглушки на формирователь десны их средняя объективная стабильность составляла «–2,8±0,7», а средняя убыль маргинального уровня костной ткани — 0,4±0,1 мм.

Во время выполнения 2-го этапа имплантации и на этапах изготовления ортопедической конструкции выявлена несостоятельность 17 (1,4%) имплантатов. 1121 имплантат на момент фиксации к нему искусственных коронок демонстрировал среднюю объективную стабильность на уровне «—2,4±0,6», а средняя убыль маргинального уровня костной ткани (от изначального) составила 0,5±0,1 мм.

После фиксации зубного протеза в полости рта произошла дезинтеграция 22 (1,9%) функционирующих имплантатов. Остальные 1099 успешно и устойчиво служили опорами зубопротезных конструкций, их средняя объективная стабильность равнялась «–3,7±0,9», а средняя убыль маргинального уровня костной ткани — 1,0±0,3 мм.

Итоговая клиническая эффективность винтовых цилиндрических самонарезающих дентальных имплантатов с полированной шейкой и внутренним шестигранником составила 93,7%.

Результаты лечения в совокупности с показателями состояния имплантатов и окружающих тканей не имели статистически достоверных различий ни по одному из следующих анализируемых признаков: пол и возраст больных, вид дефекта зубных рядов и тип зубопротезной конструкции, длина и диаметр имплантата, выполнение имплантации без костной пластики либо с одномоментной или предварительной костной пластикой.

Достоверно значимые статистические различия ($p<0,05$) получены для результатов имплантации и показателей объективной стабильности имплантатов в зависимости от срока их установки по отношению к моменту удаления зуба. В соответствии с этими данными, отсроченная и отдаленная имплантация должны считаться более предпочтительными, чем непосредственная, ранняя и поздняя.

Анализируя особенности клинического применения винтовых цилиндрических самонарезающих дентальных имплантатов с полированной шейкой и внутренним шестигранником для выработки предложений по усовершенствованию их конструкции, во время выполнения операции имплантации мы отметили, что цилиндрическая форма внешнего контура резьбы внутрикостной части имплантатов очень удобна для точного и быстрого формирования воспринимающего костного ложа. В то же время тело имплантата по направлению к апикальной части может иметь слабовыраженную конусность для оптимального распределения в костной ткани жевательной нагрузки (см. рис. 1).

Самонарезающие свойства имплантата также очень удобны для сокращения времени операции и обеспечения наилучшего первичного контакта имплантата с костью. Однако в костной ткани высокой плотности (1 тип по

U. Lekholm и G. Zarb, 1985) в единичных наблюдениях у нас произошло «прокручивание» имплантата со «срывом» резьбы в костной ткани, что особенно характерно для имплантатов с маленьким шагом резьбы.

Наш клинический опыт позволяет считать полированную шейку шириной 1 мм целесообразной частью конструкции имплантата, так как во время его установки полированная шейка позволяет компенсировать естественные неровности рельефа гребня альвеолярного отростка, не полностью погружая край имплантата в кость на 0,1—0,9 мм. Вместе с тем полированная структура пришеечной части имплантата исключает интимное соединение с костной тканью, что способствует предотвращению функциональной перегрузки наружного кортикального слоя челюстной кости (см. рис. 7, имплантаты в области 44-го и 46-го зубов).

Построение сочленения имплантата и абатмента по типу шестигранника, а также связанные с этим характеристики ортопедических компонентов имплантата достаточно удобны для манипулирования на этапах изготовления зубного протеза (см. рис. 2—6), а также способствуют адекватному состоянию мягких тканей краевого пародонта вокруг имплантата. В то же время анализируемые имплантаты и их ортопедические компоненты абсолютно надежны при функционировании имплантатов — при длине стороны шестигранника в пределах 2—3 мм отсутствуют его переломы и регистрируются лишь единичные случаи раскручивания (см. рис. 7).

Однако наблюдаемые нами случаи убыли маргинального слоя кости более чем на 1 мм, т.е. ситуации, когда часть текстурированной поверхности имплантата теряет связь с костной тканью, могут свидетельствовать о возникновении напряжений в области сочленения имплантата и абатмента, что требует внесения в его конструкцию соответствующих изменений (см. рис. 7, имплантат в области 47-го зуба). Кроме того, наличие нескольких вариантов размеров шестигранника в зависимости от внешнего диаметра имплантата не оправдано с точки зрения клинической практики.

Таким образом, винтовые цилиндрические самонарезающие дентальные имплантаты с полированной шейкой и внутренним шестигранником обладают достаточно высокой и долговременной клинической эффективностью. Их практическое использование удобно и на хирургическом, и на ортопедическом этапах имплантологического лечения, что способствует достижению оптимальных результатов зубного протезирования.

Мы считаем, что такие элементы конструкции винтовых имплантатов, как сочетание цилиндрического профиля наружных контуров резьбы с коническим телом имплантата, самонарезающие свойства и полированная шейка шириной 1 мм являются целесообразными.

Вместе с тем, по нашему мнению, шаг резьбы внутрикостной части имплантатов должен быть достаточно большим, а число витков для имплантата длиной 10 мм — составлять около 5. Количество вариантов длины и диаметра имплантатов может быть ограничено взаимным сочетанием 3 типов (например, диаметр 3,5; 3,8 и 4,1 мм при длине 10; 12 и 14 мм).

С точки зрения современной ортопедической стоматологии, устройство сочленения имплантата и абатмента следует усовершенствовать в направлении совмещения шестигранника и конуса, причем диаметр абатмента на уровне стыка с краем имплантата должен быть меньше, чем наружный диаметр имплантата (принцип «переключаемой платформы»). Конструкция платформы должна быть универсальной по размеру вне зависимости от диаметра имплантата.

## ЛИТЕРАТУРА


1. *Davarpanah M., Martinez H., Tecucianu J.F.* The self-tapping and ICE 3i implants: a prospective 3-year multicenter evaluation. Int J Oral Maxillofac Implants 2001; 16: 1: 52—60.
2. *Lazzara R.J., Porter S.S.* Platform switching: a new concept in implant dentistry for controlling postrestorative crestal bone levels. Int J Periodontics Restorative Dent 2006; 26: 1: 9—17.
3. *Machtei E.E., Oved-Peleg E., Peled M.* Comparison of clinical, radiographic and immunological parameters of teeth and different dental implant platforms. Clin Oral Implants Res 2006; 17: 6: 658—665.
4. *Pieri F., Aldini N.N., Marchetti C., Corinaldesi G.* Influence of implant-abutment interface design on bone and soft tissue levels around immediately placed and restored single-tooth implants: a randomized controlled clinical trial. Int J Oral Maxillofac Implants 2011; 26: 1: 169—178.
5. *Sennerby L., Roos J.* Surgical determinants of clinical success of osseointegrated oral implants: a review of the literature. Int J Prosthodont 1998; 11: 5: 408—420.