Российский вестник акушера-гинеколога
2025, Т. 25, №4, с. 102–107
https://doi.org/10.17116/rosakush202525041102

Russian Bulletin of Obstetrician-Gynecologist
2025, vol. 25, No. 4, pp. 102–107
https://doi.org/10.17116/rosakush202525041102

Тромбоэмболические осложнения в послеродовом периоде

© М.А. КУРЦЕР[1], Р.Г. ШМАКОВ[2], Е.И. СПИРИДОНОВА[1], Т.Ю. СЕМЕНОВА[1], Б.А. КОНОПЛЕВ[1], А.В. ПАНИН[1], Н.Г. ПАНИНА[1], Ю.Ю. КУТАКОВА[1], А.К. МЕДВЕДСКАЯ[1]

[1]Клинический госпиталь «Лапино», клинический госпиталь «MD Group», группа компаний «Мать и дитя», Москва, Россия;
[2]ГБУЗ МО «Московский областной научно-исследовательский институт акушерства и гинекологии им. акад. В.И. Краснопольского», Москва, Россия

Цель исследования. Анализ особенностей тактики ведения пациенток в зависимости от локализации и эмболоопасности тромба и оценка роли скринингового дуплексного сканирования вен у пациенток в послеродовом периоде для профилактики тромбоэмболии легочной артерии.
Материал и методы. В группе компаний (ГК) «Мать и Дитя» с 2015 по 2023 г. всем родильницам проводилось скрининговое исследование глубоких и поверхностных вен нижних конечностей и малого таза. Среди 42 431 родов, произошедших в госпиталях ГК «Мать и Дитя» выявлено 417 (1%) случаев венозных тромбоэмболических осложнений. В статье рассмотрены 4 клинических наблюдения: у двух родильниц в послеродовом периоде был обнаружен острый тромбоз с флотирующей частью тромба нижней полой вены, исходящий из правой гонадной вены, у одной — тромбоз большой подкожной вены бедра и у одной — илеофеморальный тромбоз.
Результаты. Обязательное ультразвуковое скрининговое исследование поверхностных и глубоких вен нижних конечностей и малого таза позволило выявить высокую частоту развития венозных тромбоэмболических осложнений, превышающую более чем в 10 раз данные литературы. Проведенное исследование показало, что превалирует бессимптомный послеродовой тромбоз гонадных вен (49,4%). В 48 (11,5%) случаях потребовалось оперативное лечение. В связи с эмболоопасностью тромбозов вен как нижних конечностей, так и малого таза требуется включение в клинические рекомендации ультразвукового скринингового исследования указанных вен как обязательного метода для проведения в послеродовом периоде.
Заключение. Для эффективной профилактики венозных тромбоэмболических осложнений необходимо проводить тщательный сбор анамнеза у беременных и балльную оценку риска развития таких осложнений. Кроме того, одним из основных факторов риска развития тромбоза после родов является оперативное родоразрешение, особенно в экстренном порядке, о чем свидетельствуют все приведенные в этой статье клинические наблюдения.

Ключевые слова: *венозный тромбоз, тромбоэмболия легочных артерий, тромбэктомия, кроссэктомия.*

ИНФОРМАЦИЯ ОБ АВТОРАХ:
Курцер М.А. — https://orcid.org/0000-0003-0175-1968
Шмаков Р.Г. — https://orcid.org/0000-0002-2206-1002
Спиридонова Е.И. — https://orcid.org/0000-0001-6583-6296
Семенова Т.Ю. — https://orcid.org/0009-0002-9096-4673
Коноплев Б.А. — https://orcid.org/0000-0001-6347-4375
Панин А.В. — https://orcid.org/0000-0001-8983-6469
Панина Н.Г. — https://orcid.org/0000-0003-2195-439X
Кутакова Ю.Ю. — https://orcid.org/0000-0002-4273-4788
Медведская А.К. — https://orcid.org/0000-0001-9448-391X
Автор, ответственный за переписку: Медведская А.К. — e-mail: anko.medvedskaya@gmail.ru

КАК ЦИТИРОВАТЬ:
Курцер М.А., Шмаков Р.Г., Спиридонова Е.И., Семенова Т.Ю., Коноплев Б.А., Панин А.В., Панина Н.Г., Кутакова Ю.Ю., Медведская А.К. Тромбоэмболические осложнения в послеродовом периоде. *Российский вестник акушера-гинеколога*. 2025;25(4):102–107. https://doi.org/10.17116/rosakush202525041102

Thromboembolic complications in the postpartum period

© M.A. KURTSER[1], R.G. SHMAKOV[2], E.I. SPIRIDONOVA[1], T.YU. SEMENOVA[1], B.A. KONOPLEV[1], A.V. PANIN[1], N.G. PANIN[1], YU.YU. KUTAKOVA[1], A.K. MEDVEDSKAYA[1]

[1]Lapino Clinical Hospital, Mother and Child Group of Companies, Moscow, Russia;
[2]V.I. Krasnopolsky Moscow Regional Scientific Research Institute of Obstetrics and Gynecology Moscow, Russia

Objective. Analysis of the features of patient management tactics depending on the location and embolism of the thrombus and assessment of the role of screening duplex scanning of veins in patients in the postpartum period for the prevention of pulmonary embolism.
Materials and methods. In the Mother and Child group of companies, from 2015 to 2023, all maternity hospitals underwent screening examinations of the deep and superficial veins of the lower extremities and small pelvis. 417 (1%) cases of venous thromboembolic complications were detected among 42.431 births in hospitals of the Mother and Child Group. The article considers 4 clinical observations: in two postpartum women, acute thrombosis with a floating part of a vena cava thrombus emanating from the right gonadal vein was detected, one had thrombosis of the large subcutaneous vein of the femur, and one had ileofemoral thrombosis.

Results. Mandatory ultrasound screening of the superficial and deep veins of the lower extremities and small pelvis revealed a high incidence of venous thromboembolic complications, which exceeded the published data by more than 10 times. The study showed that asymptomatic postpartum gonadal vein thrombosis prevails (49.4%). In 48 (11.5%) cases, surgical treatment was required. Due to the risk of embolization of venous thrombosis of both the lower extremities and the small pelvis, it is necessary to include ultrasound screening of these veins in the clinical recommendations as a mandatory method for carrying out in the postpartum period.
Conclusion. For effective prevention of venous thromboembolic complications, it is necessary to conduct a thorough medical history collection in pregnant women and a point assessment of the risk of developing such complications. In addition, one of the main risk factors for developing thrombosis after childbirth is surgical delivery, especially emergent, as evidenced by all the clinical observations given in this article.

Keywords: *venous thrombosis, pulmonary embolism, thrombectomy, crossectomy.*

INFORMATION ABOUT THE AUTHORS:
Kurtzer M.A. — https://orcid.org/0000-0003-0175-1968
Shmakov R.G. — https://orcid.org/0000-0002-2206-1002
Spiridonova E.I. — https://orcid.org/0000-0001-6583-6296
Semenova T.Yu. — https://orcid.org/0009-0002-9096-4673
Konoplev B.A. — https://orcid.org/0000-0001-6347-4375
Panin A.V. — https://orcid.org/0000-0001-8983-6469
Panina N.G. — https://orcid.org/0000-0003-2195-439X
Kutakova Yu.Yu. — https://orcid.org/0000-0002-4273-4788
Medvedskaya A.K. — https://orcid.org/0000-0001-9448-391X
Corresponding author: Medvedskaya A.K. — e-mail: anko.medvedskaya@gmail.ru

TO CITE THIS ARTICLE:
Kurtser MA, Shmakov RG, Spiridonova EI, Semenova TYu, Konoplev BA, Panin AV, Panin NG, Kutakova YuYu, Medvedskaya AK. Thromboembolic complications in the postpartum period. *Russian Bulletin of Obstetrician-Gynecologist*. 2025;25(4):102–107. (In Russ.). https://doi.org/10.17116/rosakush202525041102

Введение

Венозные тромбоэмболические осложнения (ВТЭО) являются многофакторной, полиэтиологической нозологией, связаны с воздействием различных триггеров и представляют большую актуальность в связи с высокой заболеваемостью и летальностью женщин после родов. К таковым относятся тромбоэмболия легочной артерии (ТЭЛА) и тромбоз поверхностных и глубоких вен.

Во время беременности риск развития венозной тромбоэмболии в 5 раз выше, чем у небеременных женщин и возрастает в 30—60 раз в послеродовом периоде, что связано с развитием гиперкоагуляционного состояния, снижением венозного тонуса, сдавлением нижней полой вены (НПВ) и подвздошных вен беременной маткой, повреждением эндотелия тазовых вен [1—5].

По данным Росстата, ежегодно в России регистрируется около 80 тыс. случаев тромботических осложнений. ТЭЛА занимает третье место среди причин материнской смертности, индекс выживаемости в 2022 г. составил 3,8 [3]. Динамика материнской смертности от ТЭЛА на 100 тыс. новорожденных с 2018 по 2022 г. составила 0,5, 0,34, 1,6, 0,9 и 1,4 соответственно без тенденции к снижению этого показателя [3]. Распространенность ВТЭО, связанных с послеродовым периодом, составляет 1—2 случая на 1000 беременностей, а ТЭЛА — 1 случай на 1000—3000 [4, 6—11]. Число ВТЭО может варьировать в гораздо бóльших пределах, так как диагностика тромбоза вен нижних конечностей затруднена из-за отсутствия четкой клинической картины, и в 70—75% всех случаев протекает бессимптомно или имеет стертую клиническую картину на фоне основной патологии [5, 12—14]. В соответствии с Российскими клиническими рекомендациями ультразвуковое исследование (УЗИ) поверхностных и глубоких вен проводится при появлении жалоб и клинической симптоматики [15—17].

Цель исследования — анализ особенностей тактики ведения пациенток в зависимости от локализации и эмболоопасности тромба и оценка роли скринингового дуплексного сканирования вен у пациенток в послеродовом периоде для профилактики ТЭЛА.

Материал и методы

В группе компаний (ГК) «Мать и Дитя» с 2015 по 2023 г. всем родильницам проведено скрининговое УЗИ глубоких и поверхностных вен нижних конечностей и малого таза, включая гонадные и почечные вены. Из 42 431 родов, произошедших в госпиталях ГК «Мать и Дитя», выявлено 417 (1%) случаев ВТЭО. Тромбозы правой гонадной вены выявлены у 194 (46,5%) родильниц, в том числе с флотацией в нижнюю полую вену — у 44 (10,5%), тромбофлебит большой подкожной вены и ее ветвей (БПВ) — у 161 (38,6%), тромбозы вен параметрия — у 29 (6,95%), тромбозы левой гонадной вены — у 12 (2,9%), тромбозы бедренной вены с флотацией в НПВ — у 6 (1,43%), левой почечной вены — у 1 (0,24%), ТЭЛА — у 2 (0,47%), воротной вены — 3 (0,71%), илеофеморальных — у 3 (0,71%), глубоких вены голени — у 2 (0,47%), брахиоцефальных вен — у 1 (0,24%), тромбоз сагиттального синуса — у 1 (0,24%).

Всем пациенткам была назначена антикоагулянтная терапия, преимущественно низкомолекулярными гепаринами, но в 48 наблюдения в связи с эмболоопасными тромбозами было показано оперативное лечение. За прошедший период проведено 48 оперативных вмешательств: 44 минилапаротомии, тромбэктомии из НПВ и перевязки гонадных вен; 3 кроссэктомии; 1 пликация НПВ; 1 установка кава-фильтра.

Приведенные далее клинические наблюдения служат доказательствами необходимости ультразвукового дуплексного сканирования поверхностных и глубоких вен нижних конечностей и малого таза у родильниц, особенно после оперативных родов и с отягощенной наследственностью.

Наблюдение 1. Пациентка *Ж.*, 39 лет. 15.02.2019 г. произошли роды путем кесарева сечения в плановом порядке на 42-й неделе гестации гигантским плодом. Рост пациентки 158 см, масса тела 90 кг, индекс массы тела (ИМТ) 36 кг/м^2. Наследственность отягощена по отцовской линии: инфаркт миокарда и гипертоническая болезнь у отца, у дедушки — ТЭЛА. Беременность и роды первые. Беременность наступила после процедуры экстракорпорального оплодотворения (ЭКО). Во время настоящей беременности выявлены анемия легкой степени, латентный дефицит железа, общая прибавка массы тела 25 кг. У пациентки сумма баллов по шкале «Антенатальная и постнатальная оценка факторов риска развития венозных тромбоэмболических осложнений» во время беременности и родов равна 4 (возраст старше 35 лет, нарушение жирового обмена, применение методов вспомогательных репродуктивных технологий, отягощенный семейный анамнез по линии отца), в послеродовом периоде — 5 в связи с родоразрешением путем кесарева сечения. Несмотря на высокий риск развития ВТЭО, профилактика ВТЭО во время беременности не проводилась.

Проведено чревосечение по Джоэл—Кохену, кесарево сечение в нижнем маточном сегменте. Извлечен живой доношенный мальчик массой 5900 г, длиной 61 см. Кровопотеря 800 мл, 1,1% от массы тела.

На 3-и сутки после родоразрешения выполнено дуплексное сканирование вен, в ходе которого выявлены расширение правой гонадной вены на всем протяжении с распространением тромбоза (верхушки тромба) на нижнюю полую вену на 35—40 мм выше устьев почечных вен, флотирующий тромб до 80 мм **(рис. 1)**. Избежать тромбоза нижней полой вены, исходящего из правой гонадной вены, в послеродовом периоде не удалось, несмотря на назначенную профилактику низкомолекулярными гепаринами через 12 ч после кесарева сечения. С учетом острого тромбоза правой гонадной вены, размера флотирующей части тромба выполнена тромбэктомия из НПВ и лигирование правой гонадной вены **(рис. 2)**. При контрольном УЗИ вен нижних конечностей через 2 сут обнаружена положительная динамика в виде полной проходимости и отсутствия расширения НПВ. Пациентка выписана под наблюдение флеболога с рекомендациями применения эноксапарина натрия в лечебной дозе.

Наблюдение 2. Пациентка *Р.*, 39 лет. 26.02.2015 г. произошли роды через естественные родовые пути, родилась девочка массой 3800 г, длиной 54 см, с оценкой 8 и 9 баллов по шкале Апгар. Послеродовой период осложнился гипотоническим кровотечением, острой почечной недостаточностью, анурией. Проводились ручное обследование стенок полости матки, эмболизация маточных артерий.

Беременность наступила в результате ЭКО. Семейный анамнез: у матери — варикозная болезнь. Перенесенные операции: в 2006 г. — лапаротомическая аппендэктомия; в 2008 г. — лапароскопия, удаление дермоидной кисты левого яичника, коагуляция правого яичника. При осмотре: рост 165 см, масса тела 70 кг, ИМТ 26 кг/м^2. Беременность первая. Риск развития ВТЭО во время настоящей беременности — 1 балл, в послеродовом периоде — 4 балла.

В послеродовом периоде на 3-и сутки при выполнении УЗИ вен органов малого таза установлено: правая яичниковая вена расширена на всем протяжении до 10 мм, в просвете ее визуализируются тромботические массы средней эхогенности. Верхушка тромба распространяется на нижнюю полую вену и носит флотирующий характер (длина флотирующей верхушки 33 мм). Верхняя граница тромба расположена на расстоянии 24 мм ниже устья почечных вен **(рис. 3)**. В связи с риском прогрессирования флотирующего тромба НПВ, исходящего из правой гонадной вены, и развития ТЭЛА, наличием технической

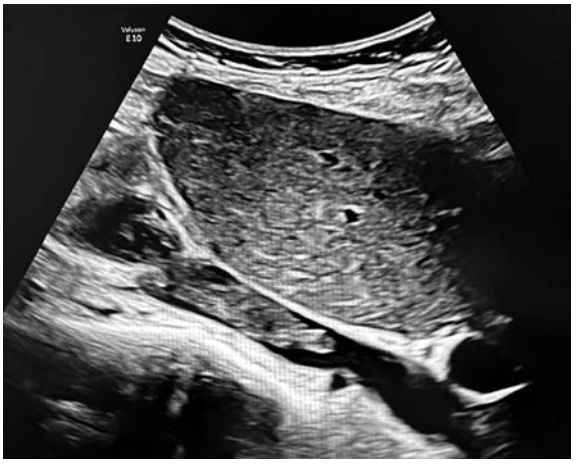

Рис. 1. **Ультразвуковая картина расширения правой гонадной вены на всем протяжении.**

Fig. 1. **Ultrasound picture of the expansion of the right gonadal vein over the entire length.**



Рис. 2. **Тромб, удаленный из нижней полой вены, размерами 10,0 см×1,5 см.**

Fig. 2. **Thrombus removed from the inferior vena cava, measuring 10.0 cm×1.5 cm.**

возможности хирургического лечения родильнице проведена пликация НПВ (наложение сборочного шва) в экстренном порядке.

Контрольное УЗИ от 04.03.2015 г.: нижняя полая вена на доступных локации участках не расширена, сжимаема, проходима. Пациентке назначен эноксапарин натрия в лечебной дозе.

Наблюдение 3. Беременная *В.*, 38 лет. Поступила 29.02.2020 г. в приемное отделение с жалобами на тянущие боли внизу живота нерегулярного характера. Рост 164 см, масса тела 96 кг, ИМТ 34 кг/м^2. Семейный анамнез отягощен: по отцовской линии — инсульт, рак желудка. Беременность первая, протекала без осложнений.

Учитывая срок гестации (41 нед), неготовность родовых путей у первородящей в 38 лет, 01.03.2020 г. родоразрешена путем кесарева сечения в плановом порядке. Извлечен живой доношенный мальчик массой 3340 г, длиной 53 см. Кровопотеря 600 мл, 0,8% от массы тела. Риск развития ВТЭО во время беременности — 2 балла, в послеродовом периоде — 3 балла.

05.03.2020 г. проведено УЗИ вен нижних конечностей, при котором выявлены по задней поверхности левой голени варикозно трансформированные притоки малой подкожной вены без признаков тромбоза. Латеральные суральные вены, задние большеберцовые вены до 6 мм окклюзивно тромбированы с переходом на подколенную и бедренную вены, тромботическими массами средней эхогенности. Бедренная вена частично сжимаема с единичными локусами кровотока, наружная подвздошная вена тромбирована до уровня крестцово-подвздошного сочленения, верхушка тромба флотирует на протяжении 5 мм. Временный кава-фильтр 05.03.2020 г. имплантирован ниже устьев почечных вен, 12.04.2020 года кава-фильтр удален. Контрольное УЗИ от 30.04.2020 г.: латеральные суральные вены, задние большеберцовые вены, подколенная вена, бедренная вена, наружная подвздошная вена слева реканализованы хорошо. Общая подвздошная вена на доступных для визуализации участках проходима. В послеоперационном периоде проводилась терапия эноксапарином натрия в лечебной дозе.

Наблюдение 4. Пациентка *Ч.*, 34 года. 05.03.2019 г. родоразрешена кесаревым сечением в плановом порядке в связи с чистоягодичным предлежанием плода. За тазовый конец извлечен живой доношенный мальчик массой 3330 г, длиной 53 см, с оценкой 8 и 9 баллов по шкале Апгар. Соматические заболевания: варикозная болезнь нижних конечностей, наследственная тромбофилия — лейденская мутация, в связи с чем была назначена профилактическая доза эноксапарина натрия.

При осмотре: рост 165 см, масса тела 70 кг, ИМТ 26 кг/м^2. Роды и беременность вторые. Первые роды в 2012 г. самопроизвольные, стремительные в сроке 38 нед гестации. Риск развития ВТЭО во время настоящей беременности — 4 балла (наследственная тромбофилия высокого риска — 3 балла, варикозная болезнь — 1 балл), в послеродовом периоде — 6 баллов. Через 12 ч после кесарева сечения назначена лечебная доза эноксапарина натрия.

При осмотре отмечается усиление подкожного венозного рисунка на голени, бедре правой и левой нижних конечностей, определяются телеангиэктазии. Симптомы Мозеса и Хоманса отрицательные. В левой конечности отмечается умеренная болезненность в верхней трети бедра. При УЗИ вен нижних конечностей выявлены в просвете БПВ слева тромботические массы, не доходящие до соустья 13 мм **(рис. 4)**. В связи с риском прогрессирования тромбоза БПВ слева, перехода на глубокие вены и развития ТЭЛА родильнице проведена кроссэктомия слева в экстренном порядке.

Контрольное УЗИ от 09.03.2019 г.: БПВ заполнена тромботическими массами, культя перевязана на расстоянии 2 см от соустья, проксимальная культя не визуализируется. Пациентке продолжено введение эноксапарина натрия.



***Рис. 3*. Ультразвуковая картина расширения яичниковой вены на всем протяжении до 10 мм.**

***Fig. 3.* Ultrasound picture of the expansion of the ovarian vein throughout up to 10 mm.**

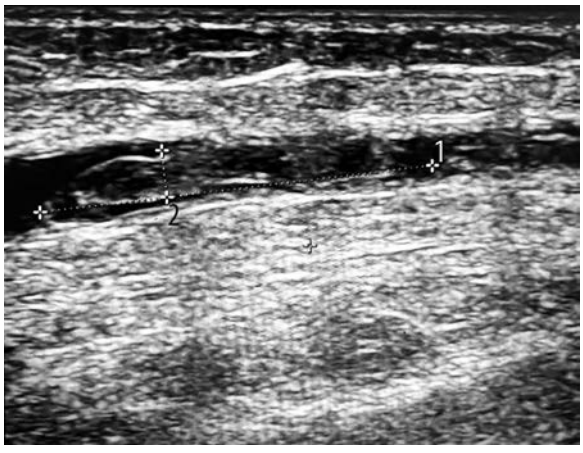

***Рис. 4.* Тромботические массы в просвете большой подкожной вены левой нижней конечности в области бедра, не доходящие до соустья вен 13 мм.**

***Fig. 4.* Thrombotic masses in the lumen of the large subcutaneous vein of the left lower limb in the thigh area, not reaching the venous junction 13 mm.**

Результаты и обсуждение

Решающую роль в диагностике ВТЭО играет скрининговое УЗИ глубоких и поверхностных вен нижних конечностей и малого таза у пациенток в послеродовом периоде, поскольку большой процент тромбозов протекает бессимптомно, анамнестически и клинически часто не выявляется, а общепринятое стандартное использование лабораторных тестов диагностики системы гемостаза не позволяет в полной мере диагностировать гиперкоагуляционное состояние.

Основу консервативного лечения согласно клиническим рекомендациям «Венозные осложнения во время беременности и послеродовом периоде. Акушерская тромбоэмболия» составляют активный режим, эластичная компрессия нижних конечностей и антикоагулянтная терапия. Не рекомендовано использование пероральных антикоагулянтов при грудном вскармливании и антибактериальных препаратов в отсутствие системной воспалительной реакции [15].

Ведение пациенток с эмболоопасными тромбозами поверхностных и глубоких вен предполагает активную хирургическую тактику [18, 19], что показано на четырех клинических наблюдениях.

При тромбозе БПВ, доходящего до верхней трети бедра, показана кроссэктомия (операция Троянова—Тренделенбурга), предусматривающая высокую (сразу у глубокой магистрали) перевязку большой (или малой) подкожной вены с обязательным лигированием всех приустьевых притоков и иссечением ствола подкожной вены в пределах операционной раны. Тромбэктомию из магистральных глубоких вен выполняют при распространении тромбоза за пределы сафенофеморального либо сафенопоплитеального соустья. Доступ и метод тромбэктомии определяется уровнем расположения проксимальной части тромба.

При тромбозе гонадных вен с флотацией в НПВ при большой протяженности флотирующей части тромба рекомендовано рассмотреть вопрос о тромбэктомии и перевязке гонадной вены, учитывая риск развития ТЭЛА.

Пликацию вены выше уровня флотирующей головки тромба следует считать операцией выбора в отсутствие возможности имплантации временного кава-фильтра. Преимущество пликации вены перед перевязкой заключается в сохранении кровотока в вене, при этом не происходит усугубления явлений венозной недостаточности [20].

При отказе пациентки от длительного лечения антикоагулянтными препаратами, сложности диспансерного наблюдения у флеболога, противопоказаниях к применению антикоагулянтов необходимо предложить пациентке оперативное вмешательство.

Заключение

Проведенное 9-летнее скрининговое ультразвуковое исследование глубоких и поверхностных вен нижних конечностей и малого таза у 42 431 родильницы доказало его решающую роль в диагностике ВТЭО и профилактике тромбоэмболии легочной артерии.

Представленные клинические наблюдения позволяют сделать вывод, что для эффективной профилактики ВТЭО требуется тщательный сбор анамнеза у пациенток на этапе прегравидарной подготовки и при первом посещении женской консультации беременной, особенно обращать внимание на семейный и акушерско-гинекологический анамнезы (в том числе невынашивание беременности), соматические заболевания, связанные с венозными осложнениями, выявлять характерные жалобы и проводить балльную оценку риска развития ВТЭО. При отягощенном семейном анамнезе необходимо обследовать для выявления врожденных и приобретенных тромбофилий. Кроме того, одним из основных факторов риска развития тромбоза после родов является оперативное родоразрешение, особенно в экстренном порядке, о чем свидетельствуют все приведенные в данной статье клинические наблюдения. Профилактика ВТЭО во время беременности и в послеродовом периоде должна проводиться согласно таблице антенатальной и постнатальной оценки факторов риска.

Авторы заявляют об отсутствии конфликта интересов.

Участие авторов:
Концепция и дизайн исследования — Курцер М.А., Шмаков Р.Г.
Сбор и обработка материала — Коноплев Б.А.
Статистическая обработка данных — Кутакова Ю.Ю., Панина Н.Г.
Написание текста — Семенова Т.Ю., Медведская А.К.
Редактирование — Шмаков Р.Г., Панин А.В.

Authors declare lack of the conflicts of interests.

Participation of the authors:
Concept and design of the study — Kurtzer M.A., Shmakov R.G.
Data collection and processing — Konoplev B.A.
Statistical processing of the data — Kutakova Yu.Yu., Panina N.G.
Text writing — Semenova T.Yu., Medvedskaya A.K.
Editing — Shmakov R.G., Panin A.V.

ЛИТЕРАТУРА/REFERENCES

1. Лобастов К.В., Дементьева Г.И., Лаберко Л.А. Современные представления об этиологии и патогенезе венозного тромбоза: переосмысление триады Вирхова. *Флебология*. 2019;13:3:227-235. Lobastov KV, Dement'eva GI, Laberko LA. Modern concepts of the etiology and pathogenesis of venous thrombosis: rethinking the Virchow triad. *Journal of Venous Disorders*. 2019;13:3:227-235. (In Russ.). https://doi.org/10.17116/flebo201913031227
2. Кузнецов М.Р., Марченко И.П., Федоров Е.Е. Профилактика тромбоэмболических осложнений в хирургии. *Амбулаторная хирургия: стационарозамещающие технологии*. 2018;1-2:20-25. Kuznetsov MR, Marchenko IP, Fedorov EE. Prevention of thromboembolic complications in surgery. *Ambulatornaya khirurgiya: statsionarozameshchayushchie tekhnologii*. 2018;1-2:20-25. (In Russ.).
3. Федеральная служба государственной статистики: естественное движение населения Российской Федерации. 2024.

Federal State Statistics Service: natural movement of the population of the Russian Federation. 2024. (In Russ.).

4. Lao TT. Pulmonary embolism in pregnancy and the puerperium. *Best Pract Res Clin Obstet Gynaecol*. 2022;85:Pt A:96-106. https://doi.org/10.1016/j.bpobgyn.2022.06.003
5. Monreal M, Mahe I, Bura-Riviere A, Prandoni P, Verhamme P, Brenner B, Wells PS, Di Micco P, Bertoletti L. Pulmonary embolism: Epidemiology and registries. *Presse Med*. 2015;44:377-383. https://doi.org/10.1016/j.lpm.2015.10.006
6. Gartman EJ. The use of thrombolytic therapy in pregnancy. *Obstet Med*. 2013;6:3:105-111.
7. Kokkinidis DG, Armstrong EJ. Current developments in endovascular therapy of peripheral vascular disease. *J Thorac Dis*. 2020;12:4:1681-1694. https://doi.org/10.21037/jtd.2019.12.130
8. Blondon M, Martinez De Tejada B, Glauser F, Righini M, Robert-Ebadi H. Management of high-risk pulmonary embolism in pregnancy. *Thrombos Res*. 2021;204:57-65. https://doi.org/10.1016/j.thromres.2021.05.019
9. Gynaecologists RCoOa, Thromboembolic Disease in Pregnancy and the Puerperium: Acute Management. *RCOG Green-top Guideline*. 2015;37b.
10. Cohen SL, Feizullayeva C, McCandlish JA, Sanelli PC, McGinn T, Brenner B, Spyropoulos AC. Comparison of international societal guidelines for the diagnosis of suspected pulmonary embolism during pregnancy. *Lancet Haematol*. 2020;7:3:e247-e258. https://doi.org/10.1016/S2352-3026(19)30250-9
11. Hendriksen JM, Geersing GJ, Lucassen WA, Erkens PM, Stoffers HE, van Weert HC, Büller HR, Hoes AW, Moons KG. Diagnostic prediction models for suspected pulmonary embolism: systematic review and independent external validation in primary care. *BMJ*. 2015;351:h4438. https://doi.org/10.1136/bmj.h4438
12. Parunov LA, Soshitova NP, Ovanesov MV, Panteleev MA, Serebriiskii II. Epidemiology of venous thromboembolism (VTE) associated with pregnancy. Birth Defects Research Part C. Embryo Today: Reviews. 2015;105:3:167-184. https://doi.org/10.1002/bdrc.21105
13. Meng K, Hu X, Peng X, Zhang Z. Incidence of venous thromboembolism during pregnancy and the puerperium: a systematic review and meta-analysis. *J Matern Fetal Neonatal Med*. 2015;28:3:245-253. https://doi.org/10.3109/14767058.2014.913130
14. Creanga AA, Syverson C, Seed K, Callaghan WM. Pregnancy-Related Mortality in the United States, 2011-2013. *Obstet Gynecol*. 2017;130:2:366373. https://doi.org/10.1097/AOG.0000000000002114
15. Шмаков Р.Г., Вавилова Т.В., Николаева М.Г. Пырегов А.В., Каримова Г.Н. Краткие алгоритмы диагностики, профилактики и лечения венозных тромбоэмболических осложнений во время беременности. *Акушерство и гинекология*. 2022;14:4-12.
Shmakov RG, Vavilova TV, Nikolaeva MG, Pyregov AV, Karimova GN. Short algorithms for diagnosis, prevention and treatment of venous thromboembolic complications during pregnancy. *Akusherstvo i ginekologiya*. 2022;14:4-12. (In Russ.).
16. Бокерия Л.А., Затевахин И.И., Кириенко А.И., Андрияшкин А.В., Андрияшкин В.В., Арутюнов Г.П., Баринов В.Е., Бицадзе В.О., Бодыхов М.К., Бритов А.Н., Бутенко А.В., Вавилова Т.В., Воробьева Н.А., Восканян Ю.Э., Гавриленко А.В., Галстян Г.М., Гельфанд Б.Р., Гиляров М.Ю., Голубев Г.Ш., Замятин М.Н., Золотухин И.А., Кобалава Ж.Д., Кательницкий И.И., Копенкин С.С., Кузнецов М.Р., Леонтьев С.Г., Лобастов К.В., Лубнин А.Ю., Макацария А.Д., Моисеев В.С., Момот А.П., Острякова Е.В., Панченко Е.П., Переходов С.Н., Пирадов М.А., Поддубная И.В., Покровский А.В., Проценко Д.Н., Прудков М.И., Прядко С.И., Пырегов А.В., Решетняк Т.М., Рябинкина Ю.В., Сапелкин С.В., Семенова М.Н., Смирнов С.В., Соколов В.А., Стаховская Л.В., Стойко Ю.М., Сулимов В.А., Сухих Г.Т., Терещенко С.Н., Фокин А.А., Хруслов М.В., Шевела А.И., Шиманко А.И., Шулутко А.М., Явелов И.С., Яхонтов Д.И. Российские клинические рекомендации по диагностике, лечению и профилактике венозных тромбоэмболических осложнений (ВТЭО). *Флебология*. 2015;4:1-52.
Bokeriya LA, Zatevakhin II, Kirienko AI, Andriyashkin AV, Andriyashkin VV, Arutyunov GP, Barinov VE, Bitsadze VO, Bodykhov MK, Britov AN, Butenko AV, Vavilova TV, Vorob'eva NA, Voskanyan YuE, Gavrilenko AV, Galstyan GM, Gel'fand BR, Gilyarov MYu, Golubev GSh, Zamyatin MN, Zolotukhin IA, Kobalava ZhD, Katel'nitskii II, Kopenkin SS, Kuznetsov MR, Leont'ev SG, Lobastov K.V., Lubnin AYu, Makatsaria AD, Moiseev VS, Momot AP, Ostryakova E.V., Panchenko EP, Perekhodov SN, Piradov MA, Poddubnaya IV, Pokrovskii AV, Protsenko DN, Prudkov MI, Pryadko SI, Pyregov AV, Reshetnyak TM, Ryabinkina YuV, Sapelkin SV, Semenova MN, Smirnov SV, Sokolov VA, Stakhovskaya LV, Stoiko YuM, Sulimov VA, Sukhikh GT, Tereshchenko SN, Fokin AA, Khruslov MV, Shevela AI, Shimanko AI, Shulutko AM, Yavelov IS, Yakhontov DI. Russian clinical guidelines for the diagnosis, treatment and prevention of venous thromboembolic complications (VTE). *Journal of Venous Disorders*. 2015;4:1-52. (In Russ.).
17. Шмаков Р.Г., Пырегов А.В., Вавилова Т.В. Клинические рекомендации «Венозные осложнения во время беременности и послеродовом периоде». 28.03.2023.
Shmakov RG, Pyregov AV, Vavilova TV. Clinical recommendations "Venous complications during pregnancy and the postpartum period. 28.03.2023. (In Russ.).
18. Hobohm L, Keller K, Valerio L, Ni Ainle F, Klok FA, Münzel T, Kucher N, Lankeit M, Konstantinides SV, Barco S. Fatality rates and use of systemic thrombolysis in pregnant women with pulmonary embolism. *ESC Heart Failure*. 2020;7:5:2365-2372. https://doi.org/10.1002/ehf2.12775
19. Thachil R, Nagraj S, Kharawala A, Sokol SI. Pulmonary embolism in women: A Systematic review of the current literature. *J Cardiovasc Dev Dis*. 2022;9:8:234. https://doi.org/10.3390/jcdd9080234
20. Marti C, John G, Konstantinides S, Combescure C, Sanchez O, Lankeit M, Meyer G, Perrier A. Systemic thrombolytic therapy for acute pulmonary embolism: a systematic review and meta-analysis. *Eur Heart J*. 2015;36:10:605-614. https://doi.org/10.1093/eurheartj/ehu218

Поступила 09.04.2025
Received 09.04.2025
Принята к печати 11.04.2025
Accepted 11.04.2025