Российский вестник акушера-гинеколога
2025, Т. 25, №1, с. 44–49
https://doi.org/10.17116/rosakush20252501144

Russian Bulletin of Obstetrician-Gynecologist
2025, vol. 25, No. 1, pp. 44–49
https://doi.org/10.17116/rosakush20252501144

Зависимость плоидного статуса эмбрионов от состояния веретена деления ооцитов, оцениваемого с использованием поляризационной микроскопии в программах ЭКО у женщин с эндометриозом яичников

© К.В. КРАСНОПОЛЬСКАЯ[1, 2], И.Ю. ЕРШОВА[1], А.Л. КОНЬКОВА[1], А.А. САМОЙЛОВА[1], Т.В. БОЧАРОВА[1]

[1]ГБУЗ МО «Московский областной научно-исследовательский институт акушерства и гинекологии имени академика В.И. Краснопольского» Минздрава Московской области, Москва, Россия;
[2]ГБУЗ МО «Московский областной научно-исследовательский клинический институт им. М.Ф. Владимирского», Минздрава Московской области, Москва, Россия

Цель исследования. У инфертильных женщин с наличием и без эндометриоза яичников уточнить по данным предимплантационного генетического тестирования на анеуплоидии плоидный статус эмбрионов, генерированных из зрелых ооцитов (MII ооцитов) с наличием и без визуально определяемого веретена деления.
Материал и методы. С использованием поляризующей оптической системы OCTAX PolarAID исследовано состояние веретена деления в 345 зрелых ооцитах женщин моложе 36 лет со здоровыми гонадами (контрольная группа) и в 219 зрелых ооцитах женщин того же возраста, страдающих эндометриозом яичников (основная группа). Оценено влияние наличия/отсутствия веретена деления в MII ооцитах на частоту их правильного оплодотворения, бластуляции и плоидный статус полученных эмбрионов. Предимплантационное генетическое тестирование на анеуплоидии проводили методом секвенирования последнего поколения (Next Generation Sequencing, NGS).
Результаты. В когорте бластоцист, которые были получены из MII ооцитов с невизуализируемым веретеном деления**,** частота эмбриональной анеуплоидии оказалась в 2—3 раза выше, чем среди эмбрионов, генерированных из зрелых ооцитов с нормальным состоянием веретена деления. Такая закономерность носила достоверный характер и проявляла себя в одинаковой степени у женщин с наличием и без эндометриоза яичников.
Заключение. При выполнении эмбриологического этапа программ ЭКО у женщин с эндометриозом яичников и нормальным состоянием гонад целесообразно уточнять с помощью поляризационной микроскопии наличие веретена деления у всех выделенных зрелых ооцитов и в последующем проверять на анеуплоидию с применением предимплантационного генетического тестирования все бластоцисты, генерированные из яйцеклеток с визуально не определявшимся веретеном деления.

Ключевые слова: *бесплодие, эндометриоз яичников, ЭКО, веретено деления, предимплантационное генетическое тестирование на анеуплоидии.*

ИНФОРМАЦИЯ ОБ АВТОРАХ:
Краснопольская К.В. — https://orcid.org/0000-0002-1275-9220
Ершова И.Ю. — https://orcid.org/0000-0001-9327-0656
Конькова А.Л. — https://orcid.org/0000-0001-9910-7542
Самойлова А.А. — https://orcid.org/0000-0002-2059-6425
Бочарова Т.В. — https://orcid.org/0000-0002-3747-6067
Автор, ответственный за переписку: Ершова И.Ю. — e-mail: i3236987@gmail.com

КАК ЦИТИРОВАТЬ:
Краснопольская К.В., Ершова И.Ю., Конькова А.Л., Самойлова А.А., Бочарова Т.В. Зависимость плоидного статуса эмбрионов от состояния веретена деления ооцитов, оцениваемого с использованием поляризационной микроскопии в программах ЭКО у женщин с эндометриозом яичников. *Российский вестник акушера-гинеколога*. 2025;25(1):44–49.
https://doi.org/10.17116/rosakush20252501144

The dependence of the ploidic status of embryos on the state of the spindle of oocyte division, assessed using polarization microscopy in IVF programs in women with ovarian endometriosis

© K.V. KRASNOPOL'SKAYA[1, 2], I.YU. ERSHOVA[1], A.L. KON'KOVA[1], A.A. SAMOYLOVA[1], T.V. BOCHAROVA[1]

[1]V.I. Krasnopolsky Moscow Regional Research Institute of Obstetrics and Gynecology, Moscow, Russia;
[2]M.F. Vladimirsky Moscow Regional Scientific Research Clinical Institute, Moscow, Russia

Objective. In infertile women with and without ovarian endometriosis, according to preimplantation genetic testing for aneuploidy, the ploidic status of embryos generated from mature oocytes (MII oocytes) with and without a visually detectable division spindle should be clarified.

Material and methods. Using the polarizing optical system OCTAX PolarAID, the state of the division spindle was studied in 345 mature oocytes of women younger than 36 years with healthy gonads (control group) and in 219 mature oocytes of women of the same age suffering from ovarian endometriosis (main group). The influence of the presence/absence of a division spindle in MII oocytes on the frequency of their correct fertilization, blastulation and the ploidic status of the resulting embryos was evaluated. Preimplantation genetic testing for aneuploidy was performed by Next Generation Sequencing (NGS).
Results. In the cohort of blastocysts that were obtained from MII oocytes with an unvisualized fission spindle, the frequency of embryonic aneuploidy was 2—3 times higher than among embryos generated from mature oocytes with a normal fission spindle state. This pattern was reliable and manifested itself to the same extent in women with and without ovarian endometriosis.
Conclusion. When performing the embryological stage of IVF programs in women with ovarian endometriosis and the normal state of the gonads, it is advisable to clarify, using polarization microscopy, the presence of a division spindle in all isolated adult oocytes and subsequently check for aneuploidy using pre-implantation genetic testing, all blastocysts generated from eggs with a visually undefined division spindle.

Keywords: *infertility, ovarian endometriosis, IVF, spindle division, preimplantation genetic testing for aneuploidy.*

INFORMATION ABOUT THE AUTHORS:
Krasnopol'skaya K.V. — https://orcid.org/0000-0002-1275-9220
Ershova I.Yu. — https://orcid.org/0000-0001-9327-0656
Kon'kova A.L. — https://orcid.org/0000-0001-9910-7542
Samoilova A.A. — https://orcid.org/0000-0002-2059-6425
Bocharova T.V. — https://orcid.org/0000-0002-3747-6067
Corresponding author: Ershova I.Yu. — e-mail: i3236987@gmail.com

TO CITE THIS ARTICLE:
Krasnopol'skaya KV, Ershova IYu, Kon'kova AL, Samoylova AA, Bocharova TV. The dependence of the ploidic status of embryos on the state of the spindle of oocyte division, assessed using polarization microscopy in IVF programs in women with ovarian endometriosis. *Russian Bulletin of Obstetrician-Gynecologist*. 2025;25(1):44–49. (In Russ.). https://doi.org/10.17116/rosakush20252501144

Введение

Среди факторов, снижающих эффективность программ ЭКО, большую роль играет изменение плоидного статуса эмбрионов (количества хромосом в клетках), проявляемое чаще всего в виде анеуплоидии (уменьшение или увеличение стандартного набора хромосом в клетках). Распространенность этой патологии в общей когорте эмбрионов, полученных у женщин моложе 35 лет, составляет около 30%, причем в последующем доля эмбрионов с нарушениями плоидности продолжает прогрессивно увеличиваться, и у женщин старше 42 лет может достигать 80% и более [1]. Полагают, что хромосомные аномалии не только снижают вероятность успешной имплантации, уменьшая частоту наступления беременности на перенос эмбрионов (ЧНБпэ), но и становятся причиной 30—50% случаев ранних репродуктивных потерь и примерно 10% случаев мертворождений [2]. Предимплантационное генетическое тестирование на анеуплоидии (ПГТ-А) с использованием таких современных платформ, как сравнительная геномная гибридизация (array CGH) и секвенирование нового поколения (Next Generation Sequencing, NGS) позволяет выбраковывать неподходящие для переноса эмбрионы, что служит улучшению эффективности программ вспомогательных репродуктивных технологий (ВРТ). Существует мнение, что ПГТ-А наиболее целесообразно использовать при отборе эмбрионов, полученных у женщин позднего репродуктивного возраста (старше 40 лет) и при наличии тяжелого мужского фактора бесплодия [3, 4]. Аналогичное тестирование рекомендуют проводить женщинам с повторными (>3 попыток) неудачами имплантации или с привычным невынашиванием после исключения возможного наличия у них маточных факторов инфертильности [5, 6]. У пациенток, не относимых к перечисленным категориям высокого риска эмбриональной анеуплоидии, использование ПГТ-А не сопровождается заметным улучшением эффективности программ ЭКО, что, по мнению многих специалистов, означает нецелесообразность назначения этого достаточно дорогого диагностического метода для скрининга [7, 8]. По этой причине оценка генетических аномалий эмбрионов проводится относительно редко, что можно видеть из последних отчетных данных Российской ассоциации репродукции человека (РАРЧ), согласно которым в 2020 г. в России доля циклов ВРТ с применением всех существующих технических вариантов ПГТ составила всего 8,5% (в 2019 г. — 8,8%) [9]. Тем не менее представляет интерес поиск дополнительных критериев, которые могли бы уточнить ситуации, при которых назначение ПГТ-А могло бы оказаться полезным. Заслуживает внимания то, что в зрелых MII ооцитах при их визуальной оценке с использованием поляризационного микроскопа не всегда обнаруживается веретено деления — ахроматиновое сложное морфологическое образование, возникающее в клетке при ее митотическом или мейотическом делении и принимающее участие в расхождении хромосом. Такие ооциты могут успешно оплодотворяться и трансформироваться в эмбрионы с достаточно хорошими морфологическими характеристиками. Однако еще никто не задавался вопросом о том, какова может быть частота анеуплоидии среди таких эмбрионов. Очевидно, что ответ на этот вопрос мог бы обосновать целесообразность назначения ПГТ-А для оценки пригодности использования эмбрионов, генерированных из ооцитов с визуально не определявшимся веретеном деления. Это особенно актуально для пациенток с эндометриозом яичников, для которых типично резкое сокращение получаемых *in vitro* эмбрионов из-за часто наблюдаемого бедного ответа яичников на гонадотропиновую стимуляцию, что заставляет крайне бережно выполнять отбраковку получаемого генетического материала.

Цель исследования — у инфертильных женщин с наличием эндометриоза яичников и без него уточнить по данным ПГТ-А плоидный статус эмбрионов, генерированных из MII ооцитов с наличием и без визуально определяемого веретена деления.

Материал и методы

Исследование выполнено в отделении репродуктологии Московского областного НИИ акушерства и гинекологии имени академика В.И. Краснопольского в 2020—2023 гг. В соответствии с поставленной целью объектом исследования явились ооциты (*n*), полученные после стимуляции суперовуляции в программе ЭКО—ИКСИ от инфертильных женщин без генитального эндометриоза (*n*=345), которые составили контрольную группу, и от пациенток с эндометриозом яичников (*n*=219) — основная группа. Причины инфертильности у взятых под наблюдение женщин с нормальным состоянием гонад ассоциировались с трубно-перитонеальным и/или мужским факторами бесплодия. Среди 80% больных эндометриозом яичников, помимо поражения гонад (в виде одно- или двусторонних одиночных или множественных эндометриоидных кист яичников), выявлялись и другие возможные причины инфертильности, чаще всего также связанные с трубно-перитонеальным и/или мужским факторами. Лишь у 20% пациенток с яичниковой формой эндометриоза это заболевание было единственной вероятной причиной подтвержденной инфертильности.

Для предупреждения искажающего влияния возрастного фактора на определявшиеся эмбриологические параметры в сравниваемые группы с эндометриозом яичников и в отсутствие его не включали женщин старше 36 лет.

Для стимуляции суперовуляции применяли различные препараты гонадотропинов в рамках либо стандартного длинного протокола с агонистом ГнРГ, либо короткого протокола с антагонистом ГнРГ. Агонисты ГнРГ назначали с 19—21-го дня предшествующего лечебному цикла, антагонисты ГнРГ — со дня достижения лидирующим фолликулом диаметра 14 мм при гонадотропиновой стимуляции. Длинный протокол преимущественно был использован при стимуляции суперовуляции у пациенток с эндометриозом яичников, тогда как короткий протокол — у пациенток с нормальным состоянием гонад.

Через 35—36 ч после введения триггера овуляции выполняли пункцию яичников с забором всех яйцеклеток диаметром >14 мм и уточняли наличие веретена деления в ооцитах, находящихся на стадии MII. Визуализацию веретена деления в MII ооцитах осуществляли при увеличении ×20 под инвертированным микроскопом, оснащенным поляризующей оптической системой OCTAX PolarAID. Наличие и положение веретена деления определяли при 37° непосредственно перед интрацитоплазматической инъекцией сперматозоида (ИКСИ) через 39—41 ч после укола триггера.

Оплодотворенные ооциты культивировали в каплях среды под минеральным маслом при температуре 37° в атмосфере 6% CO_2, 5% O_2, 89% N_2. Через 16—18 ч после выполнения ИКСИ оценивали оплодотворение. Оценку развития бластоцист на 5—6-й день культивирования эмбрионов проводили по классификации Д. Гарднера [10], согласно которой хорошее качество констатировали у бластоцист с параметрами 3—6 AA, AB, BA, BB. Именно такие качественные бластоцисты отбирали для последующего выполнения ПГТ-А.

Иссечение блестящей оболочки эмбрионов выполняли на 4-е сутки культивирования при помощи лазерной системы OCTAX NaviLase. На 5—6-е сутки развития осуществляли биопсию клеток трофэктодермы эмбрионов, достигших стадии экспандированной бластоцисты хорошего качества (3—6 AA, AB, BA, BB). При выполнении биопсии отбирали 4—10 клеток трофэктодермы. Биоптат помещали в индивидуальные пробирки типа «Эппендорф», содержащие 2,5 мкл лизирующего буфера. Пробирки замораживали и транспортировали в генетическую лабораторию для предымплантационного генетического тестирования методом секвенирования нового поколения (NGS). Бластоцисты замораживали методом витрификации через 2—4 ч после биопсии трофэктодермы.

Полученные результаты обрабатывали с использованием методов вариационной статистики, применяя компьютерную программу SPSS Statistics 22 (США). При парных сравнениях различия частот анализируемых показателей считали достоверными при уровне значимости $p<0,05$.

Результаты

При оценке состояния веретена деления в MII ооцитах (в 345 ооцитах от женщин с нормальным состоянием гонад и в 219 ооцитах от пациенток с эндометриозом яичников) установлено, что доля зрелых яйцеклеток с визуализируемым веретеном деления, полученных от пациенток в отсутствие и с наличием эндометриоза яичников, статистически значимо не различалась, составив соответственно 20,5 и 17,7% (p=0,397; **рис. 1**). Эти результаты указывают на то, что эндометриодное поражение яичников не приводит к достоверному увеличению доли MII ооцитов с визуально не определяемым веретеном деления среди всех получаемых зрелых ооцитов.

Частота правильного оплодотворения MII ооцитов была достоверно выше в когорте зрелых яйцеклеток с визуализируемым веретеном деления как у пациенток с нормальным состоянием гонад (78,9 против 65,6%; p=0,02), так и у пациенток с эндометриозом яичников (79,7 против 63,4%; p=0,03; **рис. 2**). Из этих данных следует, что отсутствие визуально определяемого веретена деления в одинаковой степени достоверно снижает (примерно на 15%) частоту нормального оплодотворения ооцитов у больных как с наличием, так и без эндометриозного поражения яичников.

Частота бластуляции (образования бластоцист хорошего качества из правильно оплодотворенных MII ооцитов) имела тенденцию к повышению в когорте зрелых яйцеклеток с визуализируемым веретеном деления как у женщин с нормальным состоянием гонад (43,3 против 30%; p=0,111), так и у пациенток с эндометриозом яичников (43,7 против 30,8%; p=0,215; **таблица**). При суммировании этих результатов различие между частотой бластуляции в когортах MII ооцитов с исходным наличием и отсутствием визуализируемого веретена деления становилось достоверным (43,4 против 30,3%; p=0,043). Данное наблюдение свидетельствует, что правильно оплодотворенные ооциты, у которых исходно отсутствует визуализируемое веретено деления, примерно на 13% реже трансформируются в подходящие для переноса эмбрионы по морфологическим критериям, причем

эта закономерность в одинаковой степени распространяется на ооциты, получаемые от женщин как без эндометриоза яичников, так и с эндометриозом.

В сравниваемых группах частота анеуплоидии была заметно выше в когорте бластоцист, выращенных из оплодотворенных ооцитов с исходно не визуализируемым веретеном деления — 58,3 против 20,6% (p=0,006) у женщин с нормальным состоянием гонад и 75 против 22,6% (p=0,03) у больных с эндометриозом яичников. По этой причине доля эуплоидных эмбрионов оказалась гораздо более высокой среди бластоцист, полученных из MII ооцитов с наличием визуализируемого веретена деления — 71,1 против 41,7% у женщин с нормальным состоянием гонад (p=0,044), и 69,4 против 25% (p=0,014) у больных с эндометриозом яичников. Частота мозаичных эмбрионов в когортах бластоцист, выращенных из оплодотворенных ооцитов с исходным наличием и в отсутствие визуально определяемого веретена деления, была крайне незначительной и статистически значимо не различалась. Эти наблюдения позволяют констатировать, что бластоцисты, полученные из оплодотворенных ооцитов с исходно не определяемым веретеном деления, значительно чаще оказываются непригодными для переноса из-за их анеуплоидного статуса, подтверждаемого по результатам ПГТ-А. Следует подчеркнуть, что такая закономерность в одинаковой степени проявляла себя в когортах эмбрионов, полученных у женщин как с наличием, так и при отсутствии эндометриозного поражения яичников.

Частота образования бластоцист хорошего качества из правильно оплодотворенных зрелых ооцитов с визуально определяемым и неопределяемым веретеном деления у женщин с наличием эндометриоза яичников и без него. The frequency of formation of good-quality blastocysts from properly fertilized mature oocytes with a visually detectable and undetectable spindle of destruction in women with and without ovarian endometriosis.

Ооциты с изучавшимися характеристиками, абс.		BL+		p
		абс.	%	
Правильно оплодотворенные ооциты пациенток без эндометриоза яичников	Веретено +, n=224	97	43,3	0,111
	Веретено –, n=40	12	30	—
Правильно оплодотворенные ооциты пациенток с эндометриозом яичников	Веретено +, n=142	62	43,7	0,215
	Веретено –, n=26	8	30,8	—
Все правильно оплодотворенные ооциты	Веретено +, n=366	159	43,4	0,043
	Веретено –, n=66	20	30,3	—

Примечание. BL+ — бластоцисты хорошего качества (2—4 AA, AB, BA, BB по Д. Гарднеру).

Обсуждение

Эндометриоз с учетом его широкой распространенности в женской популяции традиционно привлекает пристальное внимание исследователей, специализирующихся в репродуктологии. Вопрос об истинных механизмах бесплодия у женщин с эндометриозом еще далек от своего окончательного разрешения, поскольку все существующие объяснения инфертильности при эндометриозе носят лишь предположительный характер [11—13]. Ряд специалистов полагают, что у женщин с любыми формами

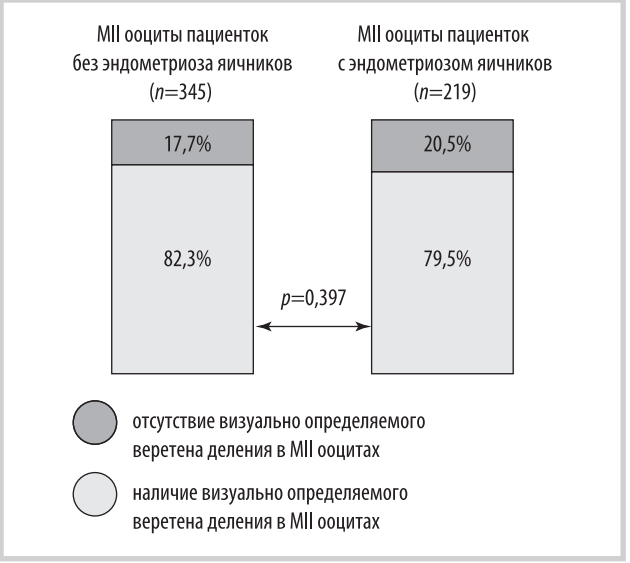

Рис. 1. **Частота выявления веретена деления в зрелых ооцитах, полученных от женщин с наличием эндометриоза яичников и без него.**

Fig. 1. **Frequency of detection of the division spindle in mature oocytes obtained from women with and without ovarian endometriosis.**

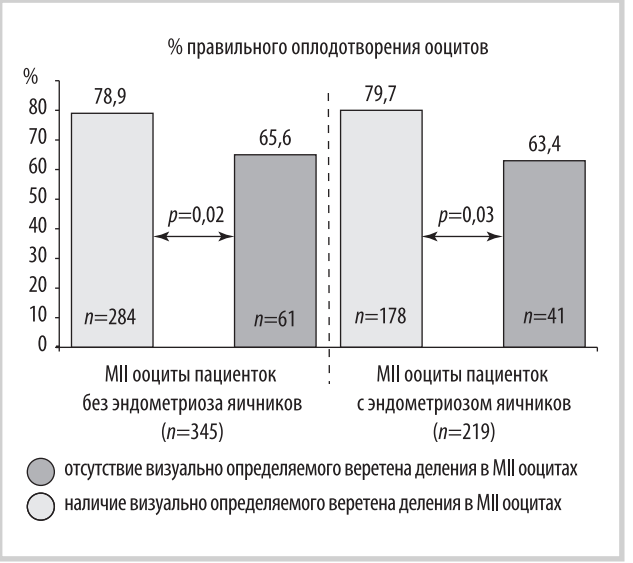

Рис. 2. **Частота правильного оплодотворения зрелых ооцитов с визуально определяемым и неопределяемым веретеном деления у женщин с наличием и без эндометриоза яичников.**

Fig. 2. **Frequency of correct fertilization of mature oocytes with visually determined and undetectable division spindle in women with and without ovarian endometriosis.**

эндометриоза может страдать качество ооцитов и генерируемых из них эмбрионов из-за нарушений метаболизма в созревающих яйцеклетках [14, 15]. Спровоцированные эндометриозом изменения в гомеостазе женских гамет потенциально могут нести угрозу формированию веретена деления, которое представляет собой сложную морфологическую структуру из микротрубочек, обеспечивающих сегрегацию (отделение) хромосом при мейотическом созревании ооцита [16]. В свою очередь, изменения в веретене деления ооцита, вероятно, могут становиться причиной аномального расхождения хромосом, что может проявиться в изменениях плоидного статуса развивающихся эмбрионов [17, 18]. Для проверки правомерности этих предположений нами выполнено соответствующее исследование, для которого в основную группу мы отобрали пациенток только с яичниковой формой эндометриоза и не старше 36 лет. Взятие под наблюдение больных с яичниковой формой эндометриоза мы аргументировали тем, что из всех существующих проявлений эндометриоза именно его локализация в самих гонадах создает наибольшую угрозу для женских гамет из-за близости расположения патологических очагов. Отбор для исследования женщин не старше 36 лет ставил целью исключение влияния на получаемые результаты фактора старения репродуктивной системы, который, как известно из соответствующих публикаций [19—21], увеличивает риск развития эмбриональной анеуплоидии. Контрольную группу составили сопоставимые по возрасту инфертильные женщины с нормальным состоянием гонад.

Собранный материал о влиянии эндометриоза яичников на уточнявшиеся эмбриологические параметры позволяет констатировать, что наличие этого заболевания при заборе ооцитов после выполненной стимуляции суперовуляции не приводит к статистически значимому увеличению среди зрелых яйцеклеток доли MII ооцитов с визуально не определяемым веретеном деления. При этом у пациенток с пораженными эндометриозом гонадами, как и у пациенток со здоровыми яичниками, в когортах зрелых ооцитов, различающихся по критерию наличия/отсутствия визуализируемого веретена деления, при динамическом наблюдении отмечаются одни и те же закономерности, характеризующие эффективность оплодотворения и последующей бластуляции. Суть этих закономерностей состоит в том, что отсутствие визуально определяемого веретена деления в MII ооцитах достоверно снижает частоту как их нормального оплодотворения, так и бластуляции.

Как показало наше исследование, отсутствие визуально определяемого веретена деления в MII ооците можно рассматривать как важный прогностический маркер, указывающий на высокий риск формирования анеуплоидного эмбриона из такого ооцита. Об этом свидетельствуют полученные результаты, из которых следует, что частота эмбриональной анеуплоидии оказалась значительно более высокой в когорте бластоцист, которые были получены именно из MII ооцитов с невизуализируемым веретеном деления. При этом важно отметить, что выявленные отклонения плоидного статуса выращенных бластоцист не сопровождались ухудшением их морфологических характеристик. Из этого наблюдения следует, что при отборе подходящих для переноса эмбрионов, генерированных из ооцитов с исходно визуально не определявшимся веретеном деления, использование только морфологических (гарднеровских) критериев является явно недостаточным и требует дополнения за счет применения технологии ПГТ-А. Заслуживает внимания, что указанные закономерности проявляли себя абсолютно одинаково в когортах ооцитов, полученных у пациенток как с наличием, так и без эндометриоидного поражения яичников. Поэтому можно утверждать, что яичниковая форма эндометриоза не ассоциируется с возрастанием риска развития эмбриональной анеуплодии. Однако необходимо подчеркнуть, что если выращиваемые эмбрионы «происходят» из ооцитов с визуально не определявшимся веретеном деления, то среди них резко увеличивается частота анеуплоидии. Несомненно, что эта закономерность носит универсальный характер, поскольку проявляет себя в одинаковой степени в когортах ооцитов, полученных от пациенток с эндометриозом яичников и пациенток с нормальным состоянием гонад.

Заключение

При выполнении эмбриологического этапа программ ЭКО у женщин с эндометриозом яичников и нормальным состоянием гонад целесообразно уточнять с помощью поляризационной микроскопии наличие веретена деления у всех выделенных зрелых ооцитов и в последующем проверять на наличие анеуплоидии с применением ПГТ-А все бластоцисты, генерированные из яйцеклеток с визуально не определявшимся веретеном деления.

Участие авторов:
Концепция и дизайн исследования — Ершова И.Ю., Краснопольская К.В.
Сбор и обработка материала — Самойлова А.А., Ершова И.Ю.
Статистическая обработка — Ершова И.Ю., Бочарова Т.В.
Написание текста — Ершова И.Ю., Бочарова Т.В.
Редактирование — Краснопольская К.В.

Авторы заявляют об отсутствии конфликта интересов.

Participation of authors:
Concept and design of the study — Ershova I.Yu., Krasnopol'skaya K.V.
Data collection and processing — Samoilova A.A., Ershova I.Yu.
Statistical processing of the data — Ershova I.Yu., Bocharova T.V.
Text writing — Ershova I.Yu., Bocharova T.V.
Editing — Krasnopol'skaya K.V.

Authors declare lack of the conflicts of interests.

ЛИТЕРАТУРА/REFERENCES

1. Webster A, Schuh M. Mechanism of aneuploidy in human eggs. *Trends Cell Biol*. 2017;27:1:55-68. https://doi.org/10.1016/j.tcb.2016.09.002
2. Gardner RJM, Suitherland HR. *Chromosome abnormalities and genetic counseling*. Oxford Monographs on Medical Genetics. Oxford University Press; 5th edition 2018.
3. Schmutzler AG. Theory and practice of preimplantation genetic screening (PGS). *J Med Genet.* 2019;62:8:103670. https://doi.org/10.1016/j.ejmg.2019.103670
4. Kahraman S, Sahin Y, Yelke H, Kumtepe Y, Tufekci MA, Yapan CC, Yesil M, Cetinkaya M. High rates of aneuploidy, mosaicism and abnormal morphokinetic development in cases with low sperm concentration. *J Assist Reprod Genet.* 2020;37:3:629-640. https://doi.org/10.1007/s10815-019-01673-w
5. Sato T, Sugiura-Ogasawara M, Ozawa F, Yamamoto T, Kato T, Kurahashi H, Kuroda T, Aoyama N, Kato K, Kobayashi R, Fukuda A, Utsunomiya T, Kuwahara A, Saito H, Takeshita T, Irahara M. Preimpantation genetic testing for aneuploidy: a comparison of live birth rates in patients with recurrent pregnancy loss due to embryonic aneuploidy of recurrent implantation failure. *Hum Reprod*. 2019;34:12:12340-2348. https://doi.org/10.1093/humrep/dez229
6. Marin D, Xu J, Treff NR. Preimpantation genetic testing for aneuploidy: A review of published blastocyst reanalysis concordance data. *Prenatal Diagn*. 2021;41:5:545-553. https://doi.org/10.1002/pd.5828
7. Sermon K, Capalbo A, Cohen J, Coonen E, De Rycke M, De Vos A, Delhanty J, Fiorentino F, Gleicher N, Griesinger G, Grifo J, Handyside A, Harper J, Kokkali G, Mastenbroek S, Meldrum D, Meseguer M, Montag M., Munné S, Rienzi L, Rubio C, Scott K, Scott R, Simon C, Swain J, Treff T, Ubaldi F, Vassena R, Vermeesch JR, Verpoest W, Wells D, Geraedts J. The why, the how and the when of PGS 2.0: current practices and expert opinions of fertility specialists, molecular biologists, and embryologists. *Mol Hum Reprod*. 2016;22:8:845-857. https://doi.org/10.1093/molehr/gaw034
8. Practice Committees of the American Society for Reproductive Medicine and the Society for Assisted Reproductive Technology. Electronic address: ASRM@asrm.org, & Practice Committees of the American Society for Reproductive Medicine and the Society for Assisted Reproductive Technology. The use of preimplantation genetic testing for aneuploidy (PGT-A): a committee opinion. *Fertil Steril*. 2018;109:3:429-436. https://doi.org/10.1016/j.fertnstert.2018.01.002
9. Корсак В.С., Смирнова А.А., Шурыгина О.В. Регистр ВРТ Общероссийской общественной организации «Российская ассоциация репродукции человека». Отчет за 2020 год. Проблемы репродукции. 2022;28:6:12-27. Korsak VS, Smirnova AA, Shurygina OV. ART Register of RAHR, 2020. *Russian Journal of Human Reproduction.* 2022;28:6:12-27. (In Russ.). https://doi.org/10.17116/repro20222806112
10. Gardner D, Schoolcraft W, Wagley L, Schlenker T, Stevens J, Hesla J. A prospective randomized trial of blastocyst culture and transfer in IVF. *Hum Reprod*. 1998;13:12:3434-3440. https://doi.org/10.1093/humrep/13.12.3434
11. Краснопольская К.В. Лечение бесплодия при эндометриозе: взгляд репродуктолога. М.: МЕДпресс-информ. 2019. Krasnopol'skaya KV. Treatment of infertility with endometriosis. A reproductive specialist's view. Moscow: MEDpress-inform. 2019. (In Russ.).
12. Somigliana E, Vigano P, Benaglia L, Busnelli A, Berlanda N, Vercellini P. Management of endometriosis in the infertile patient. *Semin Reprod Med*. 2017;35:1:31-37. https://doi.org/10.1055/s-0036-1597125
13. Tanbo T, Fedorcsak P. Endometriosis-associated infertility: aspects of pathophysiological mechanisms and treatment options. *Acta Obstet Gynecol Scand*. 2017;96:6:659-667. https://doi.org/10.1111/aogs.13082
14. Latif S, Saridogan E. Endometriosis, oocyte, and embryo quality. *J Clin Med*. 2023;12:13:4186. https://doi.org/10.3390/jcm12134186
15. Sanchez AM, Vanni VS, Bartiromo L, Papaleo E, Zilberberg E, Candiani M, Orvieto R, Vigano P. Is the oocyte quality affected by endometriosis? A review of the literature. *J Ovarian Res*. 2017;10:1:43. https://doi.org/10.1186/s13048-017-0341-4
16. Dib LA, Araujo MC, Giorgenon RC, Romao GS, Ferriani9 RA, Navarro P. Noninvasive imaging of the meiotic spindle of in vivo matured oocytes from infertile women with endometriosis. *Reproductive Sciences*. 2013;20:4:456-462. https://doi.org/10.1177/1933719112459217
17. Tilia L, Venetis C, Kilani S, Cooke S, Chapman M. Is oocyte meiotic spindle morphology associated with embryo ploidy? A prospective cohort study. *Fertil Steril*. 2016;105:1085-1092.e7. https://doi.org/10.1016/j.fertnstert.2015.12.018
18. Tilia L, Chapman M, Kilani S, Cooke S, Venetis C. Oocyte meiotic spindle morphology is a predictive marker of blastocyst ploidy — a prospective cohort study. *Fertil Steril*. 2020;113:1:105-113. https://doi.org/10.1016/j.fertnstert.2019.08.070
19. Yan J, Wu K, Tang R, Ding L, Chen ZJ. Effect of maternal age on the outcomes of in vitro fertilization and embryo transfer (IVF-ET). *Science China Life Sciences*. 2012;55:8:694-698. https://doi.org/10.1007/s11427-012-4357-0
20. Zhu Z, Xu W, Liu L. Ovarian aging: mechanisms and intervention strategies. *Med Rev (Berlin)*. 2022;2:6:590-610. https://doi.org/10.1515/mr-2022-0031
21. Wasielak-Politowska M, Kordowitzki P. Chromosome segregation in the oocyte: What goes wrong during aging. *Int J Mol Sci*. 2022;23:5:2880. https://doi.org/10.3390/ijms23052880

Поступила 21.05.2024
Received 21.05.2024
Принята к печати 19.06.2024
Accepted 19.06.2024