Российский вестник акушера-гинеколога
2024, Т. 24, №5, с. 71–76
https://doi.org/10.17116/rosakush20242405171

Russian Bulletin of Obstetrician-Gynecologist
2024, vol. 24, №5, pp. 71–76
https://doi.org/10.17116/rosakush20242405171

Локальный некроз миометрия в зоне шва после кесарева сечения: факторы риска, клиническая картина, лечение

© С.Н. БУЯНОВА, Л.С. ЛОГУТОВА, М.Т. ТОРОБАЕВА

ГБУЗ МО «Московский областной научно-исследовательский институт акушерства и гинекологии им. акад. В.И. Краснопольского» Минздрава Московской области, Москва, Россия

Цель исследования. Определение факторов риска и стратификация клинических вариантов формирования локального некроза миометрия в зоне шва (рубца) на матке в различные сутки после кесарева сечения.
Материал и методы. В исследование включено 75 пациенток, перенесших кесарево сечение. Основную группу составили 38 пациенток с локальным некрозом миометрия в зоне шва на матке, госпитализированных в гинекологическое отделение на 8—98-е сутки после кесарева сечения. Контрольная группа (*n*=37) сформирована из пациенток, родоразрешенных кесаревым сечением с неосложненным течением послеродового периода с целью определения факторов риска развития локального некроза миометрия в зоне шва. Проводился анализ результатов клинико-анамнестического, лабораторного, ультразвукового и морфологического методов исследований, статистический и ретроспективный анализы медицинской документации.
Результаты. Выявлены следующие причины формирования локального некроза миометрия в зоне шва на матке после кесарева сечения: осложнения беременности низким расположением плаценты, обострение заболеваний мочеполовой системы и отслойка хориона, длительность родовой деятельности ≥6 ч и безводного периода ≥12 ч, экстренное кесарево сечение, однорядное наложение швов на матку во время кесарева сечения, отягощенный послеродовой период. Оценены отличительные признаки течения клинических вариантов локального некроза миометрия в зоне шва на матке в зависимости от сроков его диагностирования: 8—42-е, 43—70-е, 71—98-е сутки после кесарева сечения.
Заключение. Представленная стратификация клинических вариантов локального некроза миометрия в зоне шва на матке способствует точной маршрутизации пациенток, позволяет избежать неверных интерпретаций симптомов и эмпирической терапии.

Ключевые слова: *кесарево сечение, локальный некроз миометрия в зоне шва, факторы риска развития локального некроза миометрия.*

ИНФОРМАЦИЯ ОБ АВТОРАХ:
Буянова С.Н. — https://orcid.org/0000-0002-1358-6640
Логутова Л.С. — https://orcid.org/0000-0002-6313-655X
Торобаева М.Т. — https://orcid.org/0000-0002-8947-6325
Автор, ответственный за переписку: Торобаева М.Т. — e-mail: mtorobaeva@list.ru

КАК ЦИТИРОВАТЬ:
Буянова С.Н., Логутова Л.С., Торобаева М.Т. Локальный некроз миометрия в зоне шва после кесарева сечения: факторы риска, клиническая картина, лечение. *Российский вестник акушера-гинеколога*. 2024;24(5):71–76. https://doi.org/10.17116/rosakush20242405171

Local necrosis of myometrium in the scarr zone after cesarean section: risk factors, clinical picture, treatment

© S.N. BUYANOVA, L.S. LOGUTOVA, M.T. TOROBAEVA

V.I. Krasnopolsky Moscow Regional Research Institute of Obstetrics and Gynecology, Moscow, Russia

Objective. Determination of risk factors and stratification of clinical variants of local myometrial necrosis formation in the area of the suture (scarr) on the uterus on different days after cesarean section.
Material and methods. The study included 75 patients who underwent cesarean section. The main group consisted of 38 patients with local necrosis of myometrium in the area of the uterine suture, hospitalized in the gynecological department on the 8-98th day after cesarean section. The control group (*n*=37) was formed of patients delivered by cesarean section with uncomplicated course of the postpartum period in 64.9% of observations, 18.9% of patients had elevated body temperature to subfebrile values, 16.2% had mild anemia, in order to determine the risk factors for the development of local necrosis of myometrium in the suture zone. The results of clinical-anamnestic, laboratory, ultrasound and morphological methods of research, statistical and retrospective analysis of medical records were analyzed.
Results. The following causes of local myometrial necrosis formation in the uterine suture zone after cesarean section were revealed: pregnancy complications with low placenta location, exacerbation of genitourinary diseases and chorion detachment, duration of labor ≥6 h and waterless period ≥12 h, emergency cesarean section, single-row suturing of the uterus during cesarean section, aggravated postpartum period. The distinctive features of the course of clinical variants of local myometrial necrosis in the uterine suture zone depending on the terms of its diagnosis: 8-42nd, 43-70th, 71-98th days after cesarean section were evaluated.
Conclusion. The presented stratification of clinical variants of local necrosis of myometrium in the uterine suture zone contributes *to accurate routing of patients, allows to avoid incorrect interpretations of symptoms and empirical therapy.*

Keywords: *cesarean section, local myometrial necrosis in the suture zone, risk factors for the development of local myometrial necrosis.*

INFORMATION ABOUT THE AUTHORS:
Buyanova S.N. — https://orcid.org/0000-0002-1358-6640
Logutova L.S. — https://orcid.org/0000-0002-6313-655X
Torobaeva M.T. — https://orcid.org/0000-0002-8947-6325
Corresponding author: Torobaeva M.T. — e-mail: mtorobaeva@list.ru

TO CITE THIS ARTICLE:
Buyanova SN, Logutova LS, Torobaeva MT. Local necrosis of myometrium in the scarr zone after cesarean section: risk factors, clinical picture, treatment. *Russian Bulletin of Obstetrician-Gynecologist*. 2024;24(5):71–76. (In Russ.). https://doi.org/10.17116/rosakush20242405171

Введение

Неуклонный рост частоты выполнения кесарева сечения (КС) без тенденции к снижению обусловлен увеличением и расширением аргументированных показаний к нему. Отечественные ученые сравнили КС с «атомным ледоколом», не поддающимся необходимому направлению и уставу классического акушерства [1]. По данным медицинской статистики, в Великобритании частота выполнения КС составила 29%, в Германии — 29,7%, в Италии — 36%, в Китае — 40%, в Колумбии — 45,9% и более 50% — в некоторых странах (Турция, Египет, Доминиканская Республика) от всех родов [2—9].

Как и любое другое оперативное вмешательство, КС не лишено послеоперационных осложнений. Среди них выделяют интраоперационые (кровотечения, ранение смежных органов) и послеоперационные (гематолохиометра, эндометрит, перитонит) осложнения [10]. Послеоперационный период отягощается совокупностью множества факторов, способствующих развитию осложнений: кровопотеря, отек, ишемия тканей, неадекватный гемостаз, деструкция тканей в области шва, наличие микрогематом, инородного шовного материала [11].

Среди послеоперационных осложнений наиболее распространен послеродовой эндометрит. Многие авторы сообщают, что сложности диагностирования эндометрита в настоящее время ассоциированы с изменением классического его течения: преобладанием инфильтративных, некротических форм без типичной клинической и лабораторной картины, короткой «фазой» острого периода, поздней манифестацией заболевания и резистентностью к лечению [11—13]. Рядом авторов отмечено, что послеродовой эндомиометрит служит причиной формирования несостоятельности рубца на матке [14—20].

Кесарево сечение является операцией, выполняемой преимущественно у молодых пациенток. Необходимая коррекция осложнений должна быть максимально щадящей (органосберегающее лечение). Рост частоты развития КС без тенденции к его снижению требует своевременной идентификации возникших осложнений во избежание необратимых изменений и радикальных мер.

Цель исследования заключается в определении факторов риска и стратификации клинических вариантов формирования локального некроза миометрия в зоне шва (рубца) на матке в различные сутки после КС.

Материал и методы

Ретро- и проспективное исследование проведено на базе отделения оперативной гинекологии ГБУЗ МО «Московский областной научно-исследовательский институт акушерства и гинекологии им. академика В.И. Краснопольского» (МОНИИАГ) с включением 75 пациенток, распределенных на 2 группы — основную и контрольную. Проведена оценка результатов клинико-анамнестического, лабораторного, ультразвукового и морфологического исследований. Дополнительно проведен ретроспективный анализ запрошенной медицинской документации (протоколы операций, выписки, заключения медицинских обследований). В основной группе были обследованы и прооперированы 38 пациенток с локальным некрозом миометрия в зоне шва на матке после КС. Пациентки контрольной группы (n=37) с рубцом на матке после КС были госпитализированы на этапе планирования беременности для исключения признаков его несостоятельности. Офисная гистероскопия в сочетании с гидросонографией, проведенные всем пациенткам контрольной группы, не обнаружили ниш, деформаций и участков втяжений в области рубца на матке, а толщина предполагаемого рубца на матке после КС составила ⩾5,3 мм.

Исследование одобрено комиссией независимого локального этического комитета (НЛЭК №4 от 02.12.2019 г.).

Статическая обработка полученных клинических данных проведена с использованием программы SPSS 16.0 (IBM, США). Полученные результаты представляли в виде среднего значения M и стандартного отклонения SD ($M\pm SD$), минимальных и максимальных значений (min — max). Сравнение с контрольной группой выполняли с помощью критерия χ^2, критерия Колмогорова—Смирнова, критерия t Стьюдента, достоверными считали различия при $p<0,05$. С целью установления факторов риска несостоятельного рубца на матке определяли отношение шансов (ОШ), относительный риск (ОР) и 95% доверительный интервал (ДИ).

Результаты

Возраст пациенток колебался от 19 до 45 лет, в основной группе средний возраст составил 28,3±0,7 (19—37) года, в контрольной группе — 34,6±0,8 (21—45) года.

Жалобами в основной группе при поступлении в отделение оперативной гинекологии были следующие: боли внизу живота (65%), повышение температуры тела (39,4%), кровяные выделения из половых путей (34,2%), общая слабость (n=7 из 38), гноевидные выделения из половых путей (n=5 из 38), боли в области рубца на передней брюшной стенке (n=4 из 38). В контрольной группе обследуемые пациентки на этапе планирования беременности жалоб не предъявляли.

Все обследуемые пациентки основной группы были госпитализированы в гинекологическое отделение на 8—98-е сутки (48,1±4,9 сут) после оперативного родо-

К статье *С.Н. Буяновой и соавт.* «Локальный некроз миометрия в зоне шва после кесарева сечения: факторы риска, клиническая картина, лечение»

To the article by *S.N. Buyanova et al.* «Local necrosis of myometrium in the scarr zone after cesarean section: risk factors, clinical picture, treatmen»

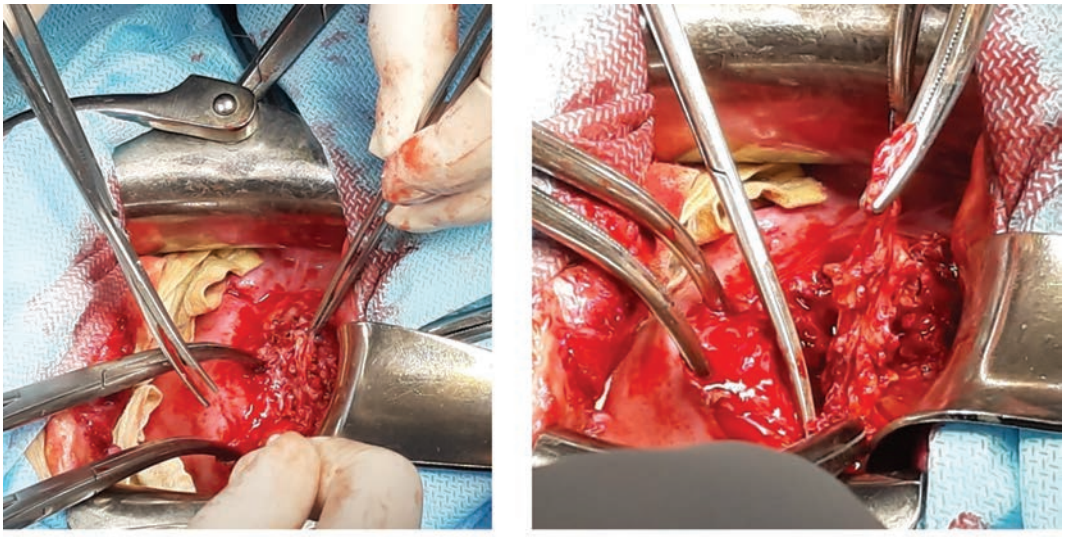

а/a б/b

Иссечение некротических и деструктивных тканей (а, б).
Excision of necrotic and destructive tissues (a, b).

разрешения с предварительным диагнозом: «эндометрит с формированием некроза миометрия в зоне шва и расхождением его краев на матке после КС». Диагноз был подтвержден при ультразвуковом исследовании: формирование ниши объемом более 25 мм^2 (63,1%), выбухание, гематома, кисты, лигатуры в области шва на матке после КС (37,9%), толщина остаточного миометрия менее 1,0 мм (60,4%).

Пациентки основной группы были переведены из акушерского стационара (23,4%), обратились самостоятельно (31,2%), направлены из других медицинских учреждений в ГБУЗ МО «МОНИИАГ» (44,2%). Продолжительность пребывания в родильном доме в среднем составила 7,87±0,67 (3—16) сут, в контрольной группе — 6,03±0,32 (3—11) сут.

Клинико-анамнестический анализ репродуктивного анамнеза установил, что первородящими были 73,6% пациенток в основной группе, 51,3% — в контрольной группе. Самопроизвольный выкидыш в анамнезе был у 5 из 38 пациенток: в основной группе у 1 из 38, в контрольной — у 4 из 37 обследуемых женщин. Артифициальный аборт указан в 16 (21,3%) наблюдениях: в основной группе — у 7 из 38, в контрольной — у 9 из 37 пациенток.

Анализ течения беременности показал достоверное преобладание обострения заболеваний мочеполовой системы (31,5%), низкого расположения плаценты (26,3%) и отслойки хориона (23,7%) в основной группе, при этом в контрольной группе перечисленные осложнения имелись в анамнезе в 8,1; 2,7 и 2,7% наблюдений соответственно (p<0,05).

Длительность родовой деятельности ⩾6 ч в контрольной группе была прослежена в 13,5% наблюдений, безводного промежутка ⩾12 ч — в 2,7%. КС проведено при длительности родовой деятельности ⩾6 ч (52,6%) и безводного промежутка ⩾12 ч (23,7%) у пациенток основной группы статистически значимо чаще, чем у пациенток в контрольной группе (p<0,05).

Одно КС в анамнезе было у 54 (71,9%) пациенток: в основной группе — у 31 (81,6%), в контрольной группе — у 23 (62,2%). Два КС были у 18 (23,9%) пациенток: в основной группе — у 7 (18,4%), а в контрольной группе — у 11 (29,7%). По числу КС в анамнезе обе группы были статистически сопоставимы (p=0,25). Оперативное родоразрешение в основной группе выполнено в экстренном порядке у 32 (84,2%) пациенток, в контрольной группе у 9 (24,3%; p<0,05). Показанием к нему в основной группе были внутриутробная гипоксия плода у 11 (28,9%) пациенток, аномалии родовой деятельности — у 9 (23,7%) и несостоятельный рубец на матке — у 6 (15,8%). Следует отметить, что при запросе выписок из историй болезни не в каждой из них были описаны метод вскрытия полости матки и восстановления разреза на ней, объем кровопотери, длительность операции. Тем не менее при анализе полученных сведений статистически значимым (p<0,05) оказалось однорядное наложение швов на матку, которое было выполнено пациенткам основной группы в 81,4% наблюдений, в контрольной группе — в 38,8%.

Послеродовой период после КС у пациенток основной группы был осложнен эндометритом (65,7%), анемией (64,9%), повышением температуры тела (64,9%), инфильтрацией шва на передней брюшной стенке (13,5%). У 78% родильниц выполнена вакуум-аспирация содержимого полости матки по поводу субинволюции матки: гематометра (27%), лохиометра (24,3%). У пациенток контрольной группы в послеродовом периоде после КС в 18,9% наблюдений, согласно выпискам из историй родов, было повышение температуры тела до субфебрильных значений, в 16,2% — анемия легкой степени.

Факторный анализ позволил констатировать нам следующие причины формирования локального некроза миометрия в зоне шва на матке после КС: течение беременности, осложненное низким расположением плаценты, обострением заболеваний мочеполовой системы и отслойкой хориона (p<0,05); родовая деятельность в течение 6 ч и более (ОР 3,8; 95% ДИ 1,633—9,289), безводный промежуток более 12 ч (ОР 8,8; 95% ДИ 1,167—65,784), экстренное КС (ОР 3,4; 95% ДИ 1,929—6,213), однорядное наложение швов на матку во время КС (ОР 3,0; 95% ДИ 1,489—6,287), отягощенный послеродовой период (вакуум-аспирация, эндометрит и анемия) — ОР 25,3; 95% ДИ 3,041—150,328.

Обсуждение

Полученные данные позволяют представить стратификацию *клинических вариантов развития локального некроза миометрия в зоне шва на матке в различные сутки после КС* с определением отличительных признаков и терминологии.

В периоде с 8-го по 42-й день после КС несостоятельность шва на матке является следствием эндомиометрита. Наблюдение в данном периоде (8—42 дня) аргументировано поздней манифестацией послеродового эндомиометрита и завершением послеродового периода. Согласно результатам проведенного нами исследования выявлено некротическое повреждение миометрия в зоне шва на фоне воспалительного процесса в матке, что обосновывает использование термина «локальный некроз миометрия в зоне шва с расхождением краев раны на фоне вялотекущего эндомиометрита» в 42,1% (n=16/38) наблюдений.

Клиническая картина локального некроза миометрия в зоне шва и полного расхождения краев раны на фоне эндомиометрита характеризуется выраженным воспалительно-интоксикационным синдромом: у 14 из 16 пациенток — повышением температуры тела, у 8 из 16 — болевым симптомом. В 2 наблюдениях отмечены специфические признаки прогрессирующего эндометрита — гноевидные выделения из половых путей. Особенностями течения эндомиометрита с формированием локального некроза миометрия в зоне шва на матке являются следующие: течение на фоне анемии в 68,5%, тотальная деструкция мышечного слоя в области шва на матке в 62,5% (толщина остаточного миометрия менее 0,9 мм), увеличение более 40 мг/л маркера острой фазы воспалительного процесса (С-реактивный белок) в 43,7% и повышение уровня лейкоцитарного индекса интоксикации. Стандартный лабораторный метод исследования позволил выделить следующие данные, полученные при наблюдении пациенток с расхождением швов (некроз шва) на фоне эндомиометрита в периоде с 8-го по 42-й день после КС: уровень гемоглобина — 106,7±3,63 г/л, лейкоцитов — 8,6±0,68·10^9/л, С-реактивный белок — 54±19,5 мг/л (в норме до 5 мг/л). Лейкоцитарный индекс интоксикации составил 5,06±1,1.

Время завершения послеродового периода и процесса формирования рубца на матке составляет 56—70 дней. Данный период характеризуется локальным эндометритом с формированием некроза миометрия в зоне шва и расхож-

дением краев раны. В отсутствие адекватного лечения отграниченный эндометрит в зоне шва на матке после КС поддерживает хроническое или затяжное течение послеродового эндомиометрита за счет персистенции микроорганизмов.

Локальный эндометрит с некрозом миометрия в зоне шва и полным расхождением краев раны, ограниченный временным интервалом 43—70 дней, диагностирован в 23% (n=9/38) наблюдений. Характерным клиническим признаком его было преобладание в 5 из 9 наблюдений болевого симптома и персистирующего повышения температуры тела не более 37,5 ºС в 3 из 9 наблюдений в отсутствие выраженного воспалительного процесса, что и обусловило позднее обращение пациенток. У больных в этом периоде отмечены тотальная деструкция мышечного слоя в области шва на матке после КС в 77,8%, анемия — 44,4%, СРБ менее 40 мг/л — в 55,5% наблюдений. Уровень гемоглобина — 107,7±4,4 г/л (88—131 г/л), лейкоцитов — 7,9±0,9·10^9/л, С-реактивный белок — 29,4±18,6 мг/л (3,4—78 мг/л, при норме до 5 мг/л). Лейкоцитарный индекс интоксикации составил 4,7±0,7. Однако стертость клинических проявлений не отражала действительной тяжести их состояния.

Период сформированного рубца на матке — 71—98 дней. Термин «некроз рубца на матке после КС с поздней манифестацией заболевания» (или «поздний» некроз рубца на матке после КС, торпидное течение) без проявлений инфекционно-воспалительного заболевания, на наш взгляд, полностью отображает атипическое и малосимптомное течение некроза рубца с расхождением его краев.

В отдаленном периоде (71—98 дней) были госпитализированы 34,2% (n=13/38) пациенток с поздним некрозом рубца и/или ранними функциональными нарушениями рубца на матке после КС. Макроскопическая картина позднего некроза рубца с расхождением его краев во время повторной операции (метропластики) обнаружила ятрогенные причины их возникновения: ишемия миометрия в зоне рубца в результате односторонней у 3 из 13 и двусторонней у 4 из 13 пациенток перевязки сосудистых пучков; гематомы в параметрии — у 6.

Поздний локальный некроз рубца с расхождением его краев на матке после КС с клиническими проявлениями выявлен в 61,5% наблюдений. Клинические проявления были ошибочно диагностированы врачами как аномальные маточные кровотечения (38,4%) и хроническая тазовая боль (84,6%). В 30,7% наблюдений беспокоили мажущие кровянистые выделения из половых путей. Аномальные маточные кровотечения были скорректированы выскабливанием стенок матки у 4 из 5 пациенток, медикаментозным способом (*гемостатическая терапия, сочетание трех антибактериальных препаратов*) в одном из 5 наблюдений.

На наш взгляд, «слепое» внутриматочное вмешательство (выскабливание стенок матки) в заведомо деструктивно-измененном рубце с ранними функциональными нарушениями (мажущие кровянистые выделения из половых путей, аномальные маточные кровотечения, болевой симптом) является механическим пусковым фактором для развития позднего некроза рубца на матке. Проведение «слепого» внутриматочного вмешательства даже в отдаленном периоде после КС с аномальными маточными кровотечениями требует тщательного изучения и дифференциации заболевания.

Особенностью некроза рубца на матке после КС с поздней манифестацией заболевания являются локализованность деструктивных изменений в нижнем маточном сегменте, ложное течение в виде аномального маточного кровотечения, хронической тазовой боли в отсутствие специфического клинического и общеинтоксикационного фона. Первые признаки функциональных нарушений деструкции рубца на матке в виде аномальных маточных кровотечений проявляются спустя 70 дней после КС.

Клиническими маркерами некроза рубца на матке после КС с поздней манифестацией заболевания являются следующие: тотальная деструкция мышечного слоя в области рубца на матке после КС в 46,1%, снижение маркеров острого воспалительного процесса (СРБ менее 10,2 мг/л в 53,8% наблюдений). Лабораторные данные также не патогномоничны: уровень гемоглобина 122,2±3,6 (91—142 г/л) г/л, лейкоцитов — 6,07±0,5·10^9/л, лейкоцитарный индекс интоксикации 3,7±0,7. Таким образом, в период наблюдения с 71-го по 98-й день после КС являются характерным проведение длительной антибактериальной терапии в послеродовом периоде, неоднократные выскабливания стенок полости матки по поводу каскадных кровотечений.

Хирургическая обработка раны, наложение вторичных швов на матку при локальном некрозе миометрия в зоне шва на фоне эндомиометрита и отграниченного эндометрита с расхождением краев раны на матке после КС ввиду высокого риска повторного расхождения швов, генерализации инфекционного процесса, что впоследствии может привести к необратимым изменениям, в исходе которых возможна органоуносящая операция, требует большого опыта и мастерства хирурга при проведении подобных операций.

Хирургическое лечение пациенток с эндомиометритом при формировании некроза миометрия в зоне шва на матке после КС выверено и отработано специалистами ГБУЗ МО «МОНИИАГ» на протяжении последних трех десятилетий.

Высокая эффективность хирургической обработки раны, наложения вторичных швов на матку обеспечивается за счет предоперационной подготовки и послеоперационной реабилитации с использованием ультразвуковой санации нижних отделов генитального тракта кавитированным раствором в течение 2 дней до оперативного лечения и через день после него.

Техника хирургической обработки раны с наложением вторичных швов на матку заключается в мобилизации передней стенки матки и задней стенки мочевого пузыря, иссечении некротизированных и деструктивных тканей нижнего маточного сегмента (миометрий в области шва часто представлен некротическим детритом, крошащимся при наложении зажимов), полном удалении остатков шовного материала; восстановлении целостности стенок матки двумя рядами отдельных мышечно-мышечных швов. Вкол иглы необходимо проводить на 1—1,5 см от края раны, рекомендуется сохранение расстояния между швами 1—1,5 см, перитонизация за счет пузырно-маточной складки отдельными швами и применение рассасывающегося шовного материала (викрил) (**рисунок, на цв. вклейке**), в послеоперационном периоде показано использование аспирационно-промывного дренирования полости матки. В отдаленном периоде (71—98 дней) выполнена метропластика, которая технически аналогична, но, тем не менее, операция наиболее применима в период сформированного рубца на матке.

Диагноз подтвержден морфологическим исследованием иссеченных швов/рубцов, где в 36,8% наблюдений рубец был представлен множественными фрагментами гладкомышечной ткани преимущественно в состоянии некробиоза и коагуляционного некроза с паретически расширенными сосудами, гигантоклеточными гранулемами и фрагментированным шовным материалом, в 44,7% фрагменты миометрия находились в состоянии тотального некроза на большем протяжении; 18,4% — некротизированная фиброзно-мышечная ткань с очаговой слабой инфильтрацией лимфоцитами, инкапсулированными фрагментами шовного материала и грануляционной тканью, диффузной лимфоплазмоцитарной инфильтрацией с примесью нейтрофилов, гигантоклеточной реакцией и перифокальными кровоизлияниями.

Проведенное контрольное ультразвуковое исследование на 6-е сутки после хирургической обработки швов, наложения вторичных швов на матку и метропластики позволило констатировать увеличение толщины миометрия в области шва/рубца на матке после КС в 15 раз (с 0,88±0,1 до 13,9±0,81 мм).

В отдаленном периоде установлено, что беременность наступила в 79,1% наблюдений, завершилась родами в 83,3%, на момент написания статьи прогрессирующая маточная беременность составляла 10% и репродуктивные потери, не связанные с состоянием рубца на матке, — 6,6%. Роды произошли в среднем в 37,6±1,2 (35—41) нед беременности, толщина нижнего маточного сегмента в зоне предполагаемого рубца на матке — 5,06±0,36 (4,3—6,0) мм. Ни в одном наблюдении не зарегистрировано плацентации в области рубца на матке после хирургической обработки швов, наложения вторичных швов на матку и метропластики.

Заключение

Таким образом, локальный некроз миометрия в зоне шва с расхождением краев раны, с поздней манифестацией заболевания, со стертой клинической картиной, не соответствующей макроскопическому верифицированию деструктивного шва, требуют раннего диагностирования и лечения (хирургическая обработка раны с наложением вторичных швов на матку).

Наряду с установленными факторами риска развития локального некроза и расхождения краев раны на матке после КС особого внимания требуют технические погрешности во время операции (наложение дополнительных гемостатических швов, перевязка маточных артерий, гематомы в параметрии). Длительная антибактериальная терапия после КС создает ложное представление благополучного течения послеродового периода.

Представленная стратификация позволяет избежать неверных интерпретаций врачами первого уровня симптомов локального некроза шва, эмпирической терапии и способствует точной маршрутизации таких пациенток. В отдаленном периоде после КС всем пациенткам необходимо контрольное экспертное УЗИ.

Предоперационная подготовка (УЗ-кавитация нижнего генитального тракта), своевременно начатое лечение (реконструктивно-восстановительная операция) и послеоперационная реабилитация (строгая контрацепция в течение 6 мес для формирования зрелой соединительной ткани) обеспечивают сохранение репродуктивной функции у оперированных пациенток. У обследованных и прооперированных нами пациенток в отдаленном периоде после хирургической обработки швов с наложением вторичных швов на матку или метропластики беременность наступила в 79,1% наблюдений.

Акушеры, выписывающие из стационара родильницу после КС, должны быть уверены, что в зоне шва отсутствует стерто протекающий на фоне антибиотикотерапии воспалительный процесс, оценивая клинические проявления в послеоперационном периоде, данные клинико-лабораторного (показатели С-реактивного белка и др.) и инструментального (УЗИ) обследования.

Участие авторов:

Концепция, дизайн исследования и хирургическое лечение — С.Н. Буянова
Сбор и обработка материала — М.Т. Торобаева
Написание текста — М.Т. Торобаева
Редактирование — С.Н. Буянова, Л.С. Логутова

Авторы заявляют об отсутствии конфликта интересов.

Participation of the authors:

Concept and design of the study — S.N. Buyanova
Data collection and processing — M.T. Torobaeva
Statistical processing of the data —
Text writing — M.T. Torobaeva
Editing — S.N. Buyanova, L.S. Logutova

Authors declare lack of the conflicts of interests.

ЛИТЕРАТУРА/REFERENCES

1. Жаркин Н.А., Логутова Л.С., Семихова Т.Г. Кесарево сечение: медицинские, социальные и морально-этические проблемы. *Российский вестник акушера-гинеколога*. 2019;4:5-10. Zharkin N.A., Logutova L.S., Semikhova T.G. Cesarean section: medical, social and moral-ethical problems. *Russian Bulletin of Obstetrician-Gynecologist*. 2019;4:5-10. (In Russ.). https://doi.org/10.17116/rosakush2019190415
2. López-Torres L, Quirós-Sánchez J, Serna-Hoyos L, López-Restrepo M, Echavarría-Restrepo L, Campo-Campo M, Cuesta-Castro D. Clinical and ultrasonographic presentation of isthmocele in patients with previous cesarean section. *Cuban Journal of Obstetrics and Gynecology*. 2021;46:3.
3. Statistisches Bundesamt (Destatis), 02.08.2022. Krankenhausentbindungen in Deutschland.
4. Mc Gowan S, Goumalatsou C, Kent A. Fantastic niches and where to find them: the current diagnosis and management of uterine niche. *Facts Views Vis Obgyn*. 2022;14:1:37-47.
5. Xia W, Wang X, Wang Y, Tian Y, He C, Zhu C, Zhu Q, Huang H, Shi L, Zhang J. Comparative effectiveness of transvaginal repair vs. hysteroscopic resection in patients with symptomatic uterine niche. *Front Surg*. 2023;10:1019237.
6. Vissers J, Hehenkamp W, Lambalk CB, Huirne JA. Post-Caesarean section niche-related impaired fertility: hypothetical mechanisms. *Hum Reprod*. 2020;35:7:1484-1494.

7. Boatin AA, Schlotheuber A, Betran AP, Moller AB, Barros AJD, Boerma T, Torloni MR, Victora CG, Hosseinpoor AR. Within country inequalities in caesarean section rates: observational study of 72 low and middle income countries. *BMJ*. 2018;360:k55.
8. Jadoon B, Assar TM, Nucier AAAR, Raziq HEA, Saad ASAEl-Azym, Amer WM. Analysis of the caesarean section rate using the 10-Group Robson classification at Benha University Hospital, Egypt. *Women Birth*. 2020;33:2:e105—e110.
9. Eyi EGY, Mollamahmutoglu L. An analysis of the high cesarean section rates in Turkey by Robson classification. *J Matern Fetal Neonatal Med*. 2021;34:16:2682-2692.
10. Краснопольский В.И., Логутова Л.С., Буянова С.Н. Несостоятельный рубец на матке после кесарева сечения: причины формирования и лечебная тактика. *Акушерство и гинекология*. 2013;12:28-33.
Krasnopol'skii V.I., Logutova L.S., Buyanova S.N. Unstable uterine scar after cesarean section: causes of formation and treatment tactics. *Akusherstvo i ginekologiya*. 2013;12:28-33. (In Russ.).
11. Буянова С.Н., Щукина Н.А., Пучкова Н.В. Особенности клинического течения эндомиометрита после кесарева сечения и его исходы. *Российский вестник акушера-гинеколога*. 2012;12:5:84-88.
Buyanova S.N., Shchukina N.A., Puchkova N.V. Specific features of the clinical course of endomyometritis after cesarean section and its outcomes. *Rossiiskii vestnik akushera-ginekologa*. 2012;12:5:84-88. (In Russ.).
12. Буянова С.Н., Щукина Н.А., Логутова Л.С., Пучкова Н.В., Чечнева М.А., Барто Р.А., Благина Е.И. Диагностика и тактика ведения пациенток с несостоятельным рубцом на матке после кесарева сечения на этапе планирования беременности. *Российский вестник акушера-гинеколога*. 2015;15:5:82-88.
Buyanova S.N., Shchukina N.A., Logutova L.S., Puchkova N.V., Chechneva M.A., Barto R.A., Blagina E.I. Diagnosis and management tactics in patients with an incompetent uterine scar after cesarean section at the stage of pregnancy planning. *Russian Bulletin of Obstetrician-Gynecologist*. 2015;15:5:82-88. (In Russ.).
13. Буянова С.Н., Щукина Н.А., Чечнева М.А., Мгелиашвили М.В., Титченко Ю.П., Пучкова Н.В., Барто Р.А. Современные методы диагностики несостоятельности швов или рубца на матке после кесарева сечения. *Российский вестник акушера-гинеколога*. 2013;13:1:73-77.
Buianova S.N., Shchukina N.A., Chechneva M.A., Mgeliashvili M.V., Titchenko Yu.P., Puchkova N.V., Barto R.A. Current diagnostic techniques for inconsistent uterine sutures or scar after cesarean section. *Russian Bulletin of Obstetrician-Gynecologist*. 2013;13:1:73-77. (In Russ.).
14. Kulshrestha V, Agarwal N, Kachhawa G. Post-caesarean niche (isthmocele) in uterine scar: An Update. *J Obstet Gynecol India*. 2020;70:6:440-446.
15. Краснопольский В.И., Буянова С.Н., Щукина Н.А., Логутова Л.С. Несостоятельность шва (рубца) на матке после кесарева сечения: проблемы и решения (редакционная статья). *Российский вестник акушера-гинеколога*. 2015;15:3:4-8.
Krasnopol'skii V.I., Buyanova S.N., Shchukina N.A., Logutova L.S. Uterine suture (scar) incompetence after cesarean section: Problems and solutions (an editorial). *Russian Bulletin of Obstetrician-Gynecologist*. 2015;15:3:4-8. (In Russ.).
https://doi.org/10.17116/rosakush20151534-8
16. Vervoort AJ, Uittenbogaard LB, Hehenkamp WJ, Brölmann HA, Mol B., Huirne JA. Why do niches develop in caesarean uterine scars? Hypotheses on the aetiology of niche development. *Hum Reprod*. 2015;30:12:2695-2702.
17. Малышева А.А., Матухин В.И., Рухляда Н.Н., Тайц А.Н., Новицкая Н.Ю. Факторы риска кесарева сечения на матке с рубцовым дефектом. *Акушерство и гинекология*. 2021;2:77-83.
Malysheva A.A., Matukhin V.I., Rukhlyada N.N., Taits A.N., Novitskaya N.Yu. Risk factors for cesarean uterine scar defect. *Akusherstvo i ginekologiya*. 2021;2:77-83. (In Russ.).
18. Ножницева О.Н., Беженарь В.Ф. Ниша рубца на матке после кесарева сечения — новая проблема репродуктивного здоровья женщины. *Журнал акушерства и женских болезней*. 2020;69:1:53-62.
Nozhnitseva O.N., Bezhenar' V.F. Niche scar on the uterus after caesarean section — a new problem of reproductive health of women. *Zhurnal akusherstva i zhenskikh boleznei*. 2020;69:1:53-62. (In Russ.).
19. Huang D, Chen S, Cai Y, Shi L, Shi Y, Zeng M, Cheng W, Zhang J, Pan H. Adjunctive azithromycin prophylaxis protects women from uterine cesarean scar defect: A randomized controlled trial. *Acta Obstet Gynecol Scand*. 2022;101:8:889-900.
20. Tang X, Wang J, Du Y, Xie M, Zhang H, Xu H, Hua K. Caesarean scar defect: Risk factors and comparison of evaluation efficacy between transvaginal sonography and magnetic resonance imaging. *Eur J Obstet Gynecol Reprod Biol*. 2019;242:1-6.

Поступила 11.12.2023
Received 11.12.2023
Принята к печати 18.01.2024
Accepted 18.01.2024