Российский вестник акушера-гинеколога
2023, Т. 23, №5, с. 32-37
https://doi.org/10.17116/rosakush20232305132

Russian Bulletin of Obstetrician-Gynecologist
2023, vol. 23, №5, pp. 32-37
https://doi.org/10.17116/rosakush20232305132

Формирование истмоцеле после кесарева сечения

© Е.И. БАРАНОВСКАЯ

УО «Белорусский государственный медицинский университет», Минск, Республика Беларусь

В статье приведены современные данные о причинно-следственных связях хирургических особенностей кесарева сечения с истмоцеле. Основными факторами, связанными с формированием истмоцеле, являются способ зашивания стенки матки, повторное кесарево сечение, раскрытие маточного зева. Ключевой причиной формирования истмоцеле служат нарушение анатомии стенки матки при ее зашивании вследствие неточного сопоставления мышечных слоев краев раны и зашивание стенки матки однорядным швом без перитонизации, фиброз в нижнем сегменте при повторных кесаревых сечениях. Двухрядный шов уменьшает частоту формирования истмоцеле или уменьшает долю ниш большого размера за счет увеличения толщины мышечного слоя. Дополнительным патофизиологическим фактором формирования истмоцеле может быть эндометрит, условия для развития которого возникают при закрытом цервикальном канале с препятствием для оттока содержимого из полости матки.

Ключевые слова: *истмоцеле, кесарево сечение, ниша в рубце на матке.*

ИНФОРМАЦИЯ ОБ АВТОРЕ:
Барановская Е.И. — https://orcid.org/0000-0002-2116-4675
Автор, ответственный за переписку: Барановская Е.И. — e-mail: elena_baranovska@mail.ru

КАК ЦИТИРОВАТЬ:
Барановская Е.И. Формирование истмоцеле после кесарева сечения. *Российский вестник акушера-гинеколога*. 2023;23(5):32–37. https://doi.org/10.17116/rosakush20232305132

Formation of isthmocele after caesarean section

© E.I. BARANOVSKAYA

Belarusian State Medical University, Minsk, Republic of Belarus

The article presents the modern data on the cause-and-effect relations of surgical peculiarities of caesarean section with isthmocele. The main factors associated with the formation of isthmocele are the method of uterine wall closure, repeated caesarean section, cervical dilatation. The key cause of isthmocele formation is the violation of uterine wall anatomy during its suturing due to inaccurate juxtaposition of muscle layers of the wound edges and suturing the uterine wall with a single-layer suture without prisonization, fibrosis in the lower segment during repeated caesarean sections. Double-layer suture reduces the incidence of isthmocele formation or reduces the proportion of large-sized niches by increasing the thickness of the muscular layer. An additional pathophysiological factor of isthmocele formation may be endometritis, conditions for the development of which arise with a closed cervical canal with an obstacle to the outflow of the contents from the uterine cavity.

Keywords: *isthmocele, caesarean section, niche in the uterine scar.*

INFORMATION ABOUT THE AUTHOR:
Baranouskaya A.I. — https://orcid.org/0000-0002-2116-4675
Corresponding author: Baranouskaya A.I. — e-mail: elena_baranovska@mail.ru

TO CITE THIS ARTICLE:
Baranovskaya EI. Formation of isthmocele after caesarean section. *Russian Bulletin of Obstetrician-Gynecologist = Rossiiskii vestnik akushera-ginekologa*. 2023;23(5):32–37. (In Russ.). https://doi.org/10.17116/rosakush20232305132

Введение

В акушерстве, гинекологии и репродуктологии обозначилась проблема, обусловленная анатомическим дефектом рубца в нижнем сегменте матки после кесарева сечения (КС). Дефект рубца может не иметь симптомов или быть причиной тазовой боли, дисменореи, аномальных маточных кровотечений, бесплодия, неудач при применении вспомогательных репродуктивных технологий, осложнений беременности [1]. Даже после хирургического закрытия дефекта при последующей беременности в 18,4% случаев возникают тяжелые осложнения: предлежание плаценты, расхождение рубца на матке, беременность в рубце, причем частота беременности в рубце у этих пациенток в 100 раз выше, чем в общей популяции (5,5% против 0,05%) [2].

Дефект рубца, описанный при сонографии, может быть в виде изолированной ниши со стороны полости матки (45%), изолированного фиброза с истончением миометрия (11%), сочетания ниши и фиброза (38,5%). Эти данные бы-

ли получены в обсервационном исследовании в клинике Университета им. Гете (Франкфурт-на-Майне, Германия) с участием 200 пациенток, подвергшихся трансвагинальной сонографии через 12—24 мес после первого кесарева сечения при среднем сроке беременности 37,97 нед [3].

Цель настоящего обзора: определить значимые этиологические факторы патологического формирования рубца матки после кесарева сечения.

Материал и методы

Проведен анализ публикаций в базе PubMed/MEDLINE за период 2013—2022 гг., поиск завершен 16.05.22. Поиск включал открытые полнотекстовые статьи на английском языке. Стратегия поиска строилась по принципу PICO (patient/problem — пациент/проблема, intervention — вмешательство, comparison — сравнение, outcome — исход). Для запроса применили ключевые слова «isthmocele», «niche in the caesarean scar». На **рисунке** представлена стратегия поиска публикаций в соответствии с PRISMA (preferred reporting items for systematic reviews and meta-analyses — предпочтительные элементы отчетности для систематических обзоров и мета-анализов). Всего в обзор включено 24 источника.

Термины. Дефектный рубец в нижнем сегменте матки формируется через 3—6 мес после КС и характеризуется тонкой стенкой органа в месте локализации рубца, одновременно со стороны полости матки образуется углубление с остроугольным или полукруглым основанием глубиной не меньше 2,0 мм. Подобное углубление в стенке какого-либо полого органа обозначают термином «*ниша*», который используют для описания признаков при визуализации. Формулировка «дефект рубца после кесарева сечения с формированием ниши» или «ниша рубца после кесарева сечения» может быть использована при написании заключения при исследовании методами визуализации матки — лучевыми, эндоскопическими [4]. Для описания рентгенологических или ультразвуковых признаков истмоцеле используют в качестве критериев размеры: уменьшение слоя миометрия ⩾50%, глубина ниши ⩾2 мм, сохраненный слой миометрия у основания ниши [5].

Для обозначения данной патологии применяют термин «*истмоцеле*» (греческий: перешеек — *ισθμός* [истхмóс], грыжа — *κήλη* [кэ́ле]; латинский: перешеек — *isthmus*, грыжа — *cele*). При очень тонкой стенке матки в области рубца имеется выпячивание тканей кнаружи в виде мешка, выходящего за пределы наружного контура матки, что действительно выглядит как грыжа перешейка матки. Термин «*истмоцеле*» является емким, отражает как наличие и характер анатомического дефекта, так и его патофизиологию, локализацию и может быть использован для формулирования диагноза.

В современной литературе используются оба термина — «*ниша*» и «*истмоцеле*», полагаем правильным использовать термин «ниша» для описания *status locālis,* для нозологического обозначения применять термин «*истмоцеле*».

Частота формирования истмоцеле

Истмоцеле диагностируют с частотой от 23—40% [6] до 73—100% у пациенток после КС [1, 5, 7, 8], что зависит от используемого метода диагностики и критериев исключения пациенток из исследования. В проспективном обсервационном исследовании в Университетской клинике Тампере (Финляндия) 371 пациентка через 6 мес после

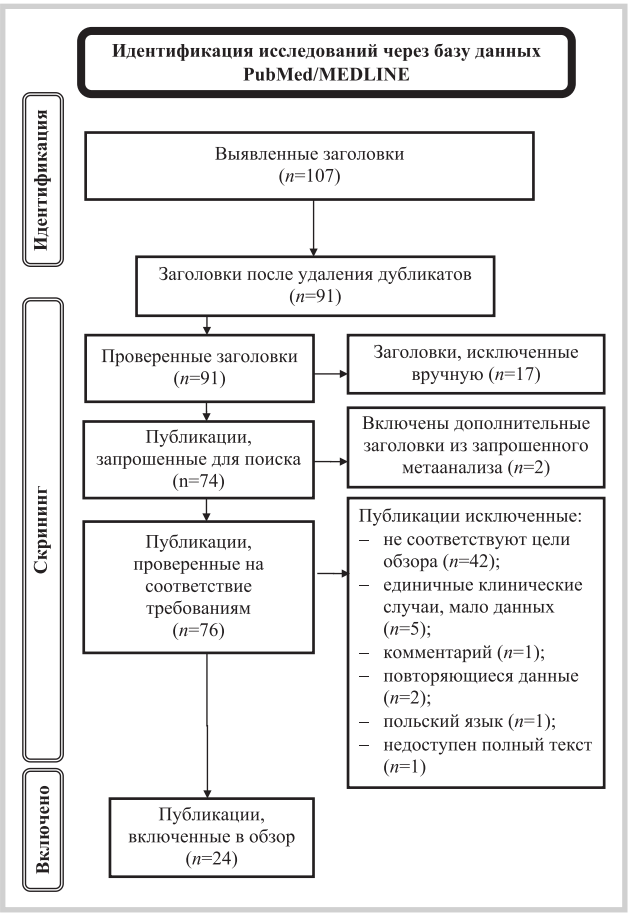

Блок-схема стратегии поиска источников литературы.
Block diagram of the literature search strategy.

КС подверглась последовательно трансвагинальному ультразвуковому исследованию (ТВ-УЗИ) и соногистерографии (СГГ), истмоцеле обнаружено в 22,4 и 45,6% наблюдений соответственно. Чувствительность и специфичность ТВ-УЗИ соответственно составила 49,1 и 100% по сравнению с СГГ, следовательно, 50,9% случаев истмоцеле остается недиагностированной при использовании только ТВ-УЗИ [9]. Аналогичный результат получен в Башкентском университете (Адана, Турция). Из когорты 225 пациенток через 6—9 мес после КС истмоцеле диагностировали путем ТВ-УЗИ у 21% против 41% (p<0,01) при использовании СГГ с заполнением матки физиологическим раствором, глубина ниши была 0,9±1,8 мм против 2,1±1,9 мм (p<0,01) [10].

Технология выполнения КС

В исследованиях проверяют гипотезы о связи истмоцеле с особенностями хода операции КС с поперечным разрезом в нижнем сегменте матки: низкий разрез [1, 4, 5], сглаженная шейка матки и раскрытие маточного зева больше 5 см [1, 4, 5, 11], наложение лигатур на стенку матки без анатомического сопоставления краев раны и без захвата всей толщи миометрия [4, 11]. Дискутируется вопрос о влиянии одно- или двухрядного способа зашивания стенки матки с использованием заблокированного или незаблокированного шва на формирование ниши [6, 11, 12].

Многоцентровое исследование с участием 32 больниц выполнено в Нидерландах в 2016—2019 гг. для сравнения

исходов КС при зашивании матки одно- или двухрядным швом, при этом отдельно учитывали, выполнялся ли захват эндометрия в лигатуру. Концепция исследования включала разработку протокола операции КС, ТВ-УЗИ для оценки рубца на матке, а также обучение персонала. ТВ-УЗИ через 3 мес после операции подверглись 993 пациентки с однорядным швом на матке и 968 с двухрядным швом, ниша глубиной ⩾2 мм была визуализирована соответственно в 684 (68,9%) и 712 (73,6%) наблюдениях (скорректированный коэффициент риска — cКР 1,06; 95% доверительный интервал — ДИ 1,01—1,13; p=0,033). Однако различий в размерах ниши, толщине остаточного слоя миометрия (residual myometrial thickness, RMT) не получено. Важный результат заключался в том, что ниша формировалась в 71,8% наблюдений при зашивании матки однорядным швом с захватом в лигатуру эндометрия против 59,5% наблюдений, в которых стенку матки зашивали без захвата эндометрия (cКР 0,83; 95% ДИ 0,74—0,93; p=0,001) [13].

S. Kataoka и соавт. [14] в Центральной больнице Хакодате (Япония) не обнаружили различий по частоте образования ниши при использовании однорядного (14 из 58, или 24,1%) и двухрядного (55 из 209, или 26,3%) способа зашивания стенки матки при КС, однако размер ниши ⩾0,4, рассчитанный как отношение глубины ниши к сумме показателей глубины ниши и RMT, обнаружен в 12,1 и 2,9% (p=0,004) наблюдений соответственно. Многофакторный пошаговый регрессионный анализ показал более чем пятикратное увеличение шансов образования больших ниш при использовании техники однорядного шва по сравнению с таковой двухрядного (отношение шансов — ОШ 5,59; 95% ДИ 1,71—18,28) [14].

В ряде исследований не найдено подтверждений гипотезы о влиянии способа зашивания разреза на матке одно- или двухрядным швом на частоту формирования ниши в рубце [6, 7, 10, 15]. Модификация узлового шва на матке с целью увеличения RMT не влияла на частоту формирования истмоцеле при сравнении с классическим непрерывным швом на матке при КС [16].

В клинике медицинского университета Вроцлава (Польша) в 2014—2016 гг. исследовали факторы риска формирования ниши в рубце спустя 6 нед после КС. Всего 101 пациентка удовлетворяла критериям включения в группу: беременность первая доношенная, один плод, плановая операция с поперечным разрезом в нижнем сегменте матки и зашиванием однорядным непрерывным швом, нормальный послеоперационный период. Методом УЗИ ниша в рубце на матке обнаружена у 26 пациенток из 101, наличие ниши прямо коррелировало с массой тела новорожденного (R=0,22), а глубина ниши — с возрастом матери (R=0,40). Более высокая локализация рубца по отношению к внутреннему зеву цервикального канала коррелировала с отсутствием ниши (R= –0,21; p=0,031), и антефлексия матки была связана с большим расстоянием между рубцом и внутренним зевом шейки матки (R= –0,26) [17]. В этой же клинике позже были продолжены исследования и в 2017—2019 гг. 204 пациентки подверглись 2D/3D УЗИ для диагностики ниши рубца через 6—9 нед после КС с неосложненным послеоперационным периодом. Пациенткам было выполнено КС поперечным разрезом в нижнем сегменте матки, с однорядным непрерывным зашиванием всей толщи стенки матки без захвата децидуальной оболочки при сроке гестации 37,86±2,43 нед. Из 204 пациенток у 153 обнаружена ниша в рубце на матке, причем у 72% ниша была после первого КС, у 87% — после второго и у 100% — после третьего. При этом остаточный слой миометрия у дна ниши <2,2 мм был всего у 5 пациенток [7].

Исследование C. Bamberg и соавт. (2017) в клинике Шарите (Германия) также не выявило различий по частоте формирования ниши в рубце в нижнем сегменте матки при сравнении трех типов швов: однорядного непрерывного незаблокированного, однорядного непрерывного заблокированного, двухрядного. Во всех случаях в лигатуру захватывали всю стенку матки, включая тонкую полосу эндометрия. Авторы учитывали наличие ниши при глубине дефекта от 1,0 мм через 6—24 мес после операции, ниша была обнаружена у 30, 23 и 29% пациенток соответственно типу швов с тенденцией к увеличению RMT при двухрядном способе зашивания матки 5,7±1,7 мм по сравнению с двумя типами однорядного шва 4,1±2,9 и 3,9±2,3 мм (p=0,06) [6]. Аналогичный результат дал метаанализ G. Marchand и соавт. [18]: отсутствие различий по частоте формирования ниши между группами с одно- и двухрядным способом зашивания стенки матки через 6 нед (относительный риск — ОР 1,0; 95% ДИ 0,95—1,05; p=0,93) и через 6—24 мес (ОР 1,19; 95% ДИ 0,89—1,60; p=0,23) после КС, но RMT после двухрядного шва значительно больше во все сроки после КС. Кроме того, при последовательном использовании ТВ-УЗИ и СГГ с заполнением матки изотоническим раствором хлорида натрия не выявлено различий по частоте образования ниши у пациенток с однорядным (40 из 109, или 37%) и двухрядным (53 из 116, или 45,7%) швом в нижнем сегменте матки [10].

На основании своих наблюдений S. Sholapurkar [19] утверждает, что не количество рядов лигатуры при зашивании стенки матки имеет значение в формировании истмоцеле. Самые важные факторы для предотвращения истмоцеле — анатомически правильное сопоставление краев раны с сохранением достаточного кровоснабжения и сопоставление краев серозного покрова матки и брюшины пузырно-маточной складки для предупреждения спаек. При этом автор объясняет, что для достижения указанной цели именно двухрядный шов наиболее пригоден [19].

Рандомизированное двойное слепое клиническое исследование, проведенное в больнице третичного уровня Университета Танта (Египет) в период с 01.07.17 по 30.04.18, показало позитивное влияние механической дилатации шейки матки при КС на формирование рубца матки. Вывод сделан по результатам обследования 159 пациенток с дилатацией шейки матки и 163 без дилатации при элективном КС в сроке ⩾37 нед. По данным УЗИ, спустя 6 мес у пациенток после КС с дилатацией шейки истмоцеле обнаружено в 5,03% наблюдений против 11,04% (p=0,048), RMT — 6,5±1,4 мм против 4,7±2,3 мм (p=0,002) с васкуляризацией рубца у 35,22% против 20,25% (p=0,002) [20].

Повторные КС

Истмоцеле напрямую связано с числом предшествовавших КС и может достигать 100% после третьего КС [7, 11]. При исследовании с помощью ТВ-УЗИ и СГГ соответственно истмоцеле выявлено после первого КС с частотой 18,9 и 35,4%, после второго КС — 22,6 и 63,1%, после третьего или больше — 48,5 и 78,8% [9]. В исследовании случай—контроль в период с 01.01.09 по 30.11.16 в Католическом университете Кореи (Сеул) выявлено 298 наблюдений истмоцеле после КС и методом логистической регрессии установлены факторы, увеличивающие риск формирования истмоцеле: повторное КС (ОШ 2,30; 95% ДИ 1,26—4,23; p=0,007), преждевременный разрыв амниотических

оболочек (ОШ 1,90; 95% ДИ 1,08—3,34; p=0,027), а также выполненные операции в активную фазу родов (ОШ 13,11; 95% ДИ 1,77—97,27; p=0,012) [8].

Экстренное или плановое КС

Через 6 мес после КС с использованием двухрядного шва на матке R. Antila-Långsjö и соавт. [9] не выявили различий по частоте формирования истмоцеле, диагностированных с последовательным использованием ТВ-УЗИ и СГГ, между подгруппами с элективным (n=155) и неотложным (n=216) КС, однако в работе не сообщаются показания к экстренной операции. J. Budny-Winska и соавт. [7] также не обнаружили статистической связи между формированием ниши и наличием раскрытия маточного зева при КС, плановым или экстренным типом операции, опытом хирурга, положением матки.

Однако есть аргументы в пользу связи раскрытия маточного зева при КС с последующим формированием истмоцеле. I. Park и соавт. [8] приводят данные о трехкратном повышении риска образования истмоцеле при раскрытии маточного зева до 4 см (ОШ 3,04; 95% ДИ 1,57—5,92; p=0,001) и значительном увеличении этого риска при раскрытии зева на 5—7 см (ОШ 13,11; 95% ДИ 1,77—97,27; p=0,012). В проспективном когортном исследовании в университетской больнице Каср Аль-Айни (Каир, Египет) 407 пациенток обследовали через 3 мес после первого КС при доношенной беременности, во всех наблюдениях матку зашивали в два слоя. Наличие ниши и локализацию рубца по отношению к внутреннему маточному зеву определяли при помощи ТВ-УЗИ и оценивали в зависимости от диаметра раскрытия маточного зева на момент начала КС. Авторы установили линейную зависимость между раскрытием шейки матки и расстоянием от рубца до внутреннего маточного зева. При раскрытии шейки матки 0—2 см (n=103) в 97,1% наблюдений рубец находился выше маточного зева на 9,8±2,7 мм, но при раскрытии шейки матки 8—10 см (n=43) рубец был вровень с маточным зевом (46,5%) или ниже его (51,2%). При этом ниши обнаружены при локализации рубца выше маточного зева в 38,1% против 18,0% при его локализации на уровне или ниже зева (p<0,001) [21].

Обсуждение

Все исследователи приходят к одинаковому выводу о зависимости частоты формирования истмоцеле от используемого метода диагностики и повторных КС [7—9]. Использование СГГ по сравнению с ТВ-УЗИ удваивает частоту диагностики истмоцеле [9, 10] и прогрессивно ее увеличивает после повторных КС: после первого КС — 18,9 и 35,4% при ТВ-УЗИ и СГГ соответственно, после второго КС — 22,6 и 63,1%, после третьего или больше — 48,5 и 78,8% [9]. Аналогичная связь частоты формирования истмоцеле с числом КС выявлена J. Budny-Winska и соавт. [7]: 72% — после первого КС, 87% — после второго и 100% — после третьего; ограничением данного исследования является небольшое число (27%) пациенток, подвергшихся КС во второй или третий раз. Обследование пациенток по гинекологическим показаниям после КС повышает частоту формирования истмоцеле до 73,8% [8].

Не получено убедительных данных о причинно-следственной связи числа рядов швов (одного или двух) при зашивания разреза на матке с формированием истмоцеле [6, 7, 10, 14, 15, 18]; вместе с тем, авторы указывают на бóльшую толщину остаточного слоя миометрия RMT — в области рубца при двухрядном зашивании [6, 14, 18, 22, 23]. S. Kataoka и соавт. [14] хотя и не нашли подтверждения гипотезы о влиянии числа рядов шва на матке на частоту формирования истмоцеле, но доказали пятикратное увеличение шансов образования ниш большого размера при использовании техники однорядного шва по сравнению с двухрядным (ОШ 5,59; 95% ДИ 1,71—18,28) [14].

S. Sholapurkar [19], исходя из собственного практического опыта, подвергает критике гипотезу о причинах истмоцеле: 1) число лигатурных рядов при зашивании стенки матки; 2) расстояние от поперечного разреза нижнего сегмента матки до внутреннего зева; 3) образование спаек в области рубца на матке. Важными этиологическими факторами формирования ниши автор считает нарушение анатомии при сопоставлении краев раны, ишемию миометрия, отсутствие восстановления целостности серозной оболочки матки, что негативно влияет на раневой процесс и заживление тканей. При этом в изложении своей точки зрения автор один и тот же возможный этиологический фактор одновременно отвергает и принимает, но с разными аргументами. Например, отвергая идею о числе лигатурных рядов, автор настаивает на применении двухрядного шва с зашиванием серозной оболочки, а необходимость восстановления целостности серозной оболочки аргументирует профилактикой спаек, тогда как спайки в качестве этиологического фактора отвергаются [19]. Значение васкуляризации для восстановления тканей после разреза матки при КС доказано A. Dawood и соавт. [20].

В целом все аргументы сводятся к значимой роли восстановления анатомии матки и сохранения взаимного расположения слоев стенки матки. В этом аспекте важный результат получен в многоцентровом исследовании, проведенном в Нидерландах в 2016—2019 гг. с участием 32 больниц и 1961 пациентки, в котором учитывали как число слоев, так и захватывание эндометрия при зашивании матки. Установлено, что риск формирования ниши больше при зашивании матки однорядным швом с захватом в лигатуру эндометрия (cKP 0,83; 95% ДИ 0,74—0,93; p=0,001) [13].

Доказанная прямая связь частоты развития истмоцеле с повторными КС [7—9] согласуется с гипотезой о формировании дефектного рубца из-за измененной анатомии стенки матки. После повторных КС в нижнем сегменте матки образуется фиброз, и если в ходе операции не иссекают соединительнотканный рубец в нижнем сегменте матки, вновь образуется еще один рубец, причем эти рубцы располагаются с разной шириной участков миометрия между ними, анатомическое сопоставление краев раны с накладыванием мышечно-мышечного шва отсутствует. R. Karakuş и соавт. [24] на основании статистических данных пришли к выводу о формировании истмоцеле при беременности раннего срока с имплантацией плодного яйца в рубце на матке после КС. Причем авторы делают заключение о том, что с формированием истмоцеле связаны гестационный возраст (ОШ 0,4; 95% ДИ 0,2—0,89; p=0,005) и толщина миометрия после лечения (ОШ 0,6; 95% ДИ 0,5—0,9; p=0,006) [24]. Вместе с тем пациентки принимались в исследование при условии диагностированной беременности с локализацией плодного яйца в рубце на матке, когда исходное состояние рубца, толщина миометрия, наличие или отсутствие истмоцеле неизвестны. Можно предположить, что наличие ист-

моцеле могло быть условием для имплантации плодного яйца в области рубца.

В концепцию анатомичного восстановления стенки матки логично укладывается тезис о том, что послеродовой эндометрит препятствует нормальному заживлению тканей и формированию рубца на матке после КС, что может быть причиной истмоцеле [11]. Именно этим объясняют влияние раскрытия маточного зева при КС на формирование истмоцеле, так как при закрытом цервикальном канале затруднен отток содержимого из полости матки, замедляется инволюция матки и создаются условия для эндометрита. Эта гипотеза подтверждена двукратным снижением частоты формирования истмоцеле в случаях механической дилатации шейки в ходе КС [20] или КС при раскрытии маточного зева на 8—10 см [21]. Показания к КС в конце первого периода родов возникают экстренно, но не все экстренные КС выполняют при раскрытом маточном зеве. В работах, где не подтверждена связь истмоцеле с неотложным или элективным КС, не сообщаются показания к экстренной операции и состояние маточного зева [9]. J. Budny-Winska и соавт. [7] не установлено статистической связи между формированием ниши и состоянием маточного зева при КС, плановым или экстренным типом операции, опытом хирурга, положением матки. Однако в этом исследовании распределение признаков было неравномерным: КС во втором периоде родов, т.е. при полном раскрытии маточного зева, выполнено всего в 10 (5%) наблюдениях из 204, вскрытие матки тупым способом — в 35 (17%), ретрофлексия матки также наблюдалась в 35 (17%) случаях [7].

Заключение

Данные литературы о причинах истмоцеле позволяют заключить, что ключевой превентивной мерой формирования истмоцеле является сохранение анатомической структуры стенки матки при ее зашивании в ходе кесарева сечения, что достигается следующим:

— механической дилатацией цервикального канала перед зашиванием стенки матки в наблюдениях, когда он закрыт, для предупреждения лохиометры и эндометрита;
— иссечение соединительнотканного рубца на матке при повторных операциях кесарева сечения;
— точное сопоставление краев раны в нижнем сегменте матки с наложением мышечно-мышечного ряда швов;
— зашивание стенки матки двумя рядами лигатур, что увеличивает толщину остаточного миометрия в области рубца.

Автор заявляет об отсутствии конфликта интересов.
Author declares lack of the conflicts of interests.

ЛИТЕРАТУРА/REFERENCES

1. Kulshrestha V, Agarwal N, Kachhawa G. Post-caesarean Niche (Isthmocele) in Uterine Scar: An Update. *J Obstet Gynaecol India*. 2020;70:6:440-446. https://doi.org/10.1007/s13224-020-01370-0
2. Gulz M, Imboden S, Nirgianakis K, Siegenthaler F, Rau TT, Mueller MD. Endometriosis and isthmocele: common or rare? *J Clin Med*. 2022;11:5:1158. https://doi.org/10.3390/jcm11051158
3. Al Naimi A, Wolnicki B, Mouzakiti N, Reinbach T, Louwen F, Bahlmann F. Anatomy of the sonographic post-cesarean uterus. *Arch Gynecol Obstet*. 2021;304:6:1485-1491. https://doi.org/10.1007/s00404-021-06074-y
4. Vervoort AJ, Uittenbogaard LB, Hehenkamp WJ, Brölmann HA, Mol BW, Huirne JA. Why do niches develop in caesarean uterine scars? Hypotheses on the aetiology of niche development. *Hum Reprod*. 2015;30:12:2695-2702. https://doi.org/10.1093/humrep/dev240
5. Kremer TG, Ghiorzi IB, Dibi RP. Isthmocele: an overview of diagnosis and treatment. *Rev Assoc Med Bras (1992)*. 2019;65:5:714-721. https://doi.org/10.1590/1806-9282.65.5.714
6. Bamberg C, Hinkson L, Dudenhausen JW, Bujak V, Kalache KD, Henrich W. Longitudinal transvaginal ultrasound evaluation of cesarean scar niche incidence and depth in the first two years after single- or double-layer uterotomy closure: a randomized controlled trial. *Acta Obstet Gynecol Scand*. 2017;96:12:1484-1489. https://doi.org/10.1111/aogs.13213
7. Budny-Winska J, Zimmer-Stelmach A, Pomorski M. Two- and three-dimensional transvaginal ultrasound in assessment of the impact of selected obstetric risk factors on cesarean scar niche formation: the case-controlled study. *Ginekol Pol*. 2021;92:5:378-382. https://doi.org/10.5603/GP.a2021.0024
8. Park IY, Kim MR, Lee HN, Gen Y, Kim MJ. Risk factors for Korean women to develop an isthmocele after a cesarean section. *BMC Pregnancy Childbirth*. 2018;18:1:162. https://doi.org/10.1186/s12884-018-1821-2
9. Antila-Långsjö R, Mäenpää JU, Huhtala H, Tomás E, Staff S. Comparison of transvaginal ultrasound and saline contrast sonohysterography in evaluation of cesarean scar defect: a prospective cohort study. *Acta Obstet Gynecol Scand*. 2018;97:9:1130-1136. https://doi.org/10.1111/aogs.13367
10. Yılmaz Baran Ş, Kalaycı H, Doğan Durdağ G, Yetkinel S, Alemdaroğlu S, Çok T, Bulgan Kılıçdağ E. Single- or double-layer uterine closure techniques following cesarean: A randomized trial. *Acta Obstet Gynecol Scand*. 2021;100:3:531-537. https://doi.org/10.1111/aogs.14018
11. Bij de Vaate AJ, van der Voet LF, Naji O, Witmer M, Veersema S, Brölmann HA, Bourne T, Huirne JA. Prevalence, potential risk factors for development and symptoms related to the presence of uterine niches following Cesarean section: systematic review. *Ultrasound Obstet Gynecol*. 2014;43:4:372-382. https://doi.org/10.1002/uog.13199
12. Gonser M. Re: Prevalence, potential risk factors for development and symptoms related to the presence of uterine niches following cesarean section: systematic review. *Ultrasound Obstet Gynecol*. 2014;44:3:371. https://doi.org/10.1002/uog.14631
13. Stegwee SI, van der Voet LF, Ben AJ, de Leeuw RA, van de Ven PM, Duijnhoven RG, Bongers MY, Lambalk CB, de Groot C, Huirne J; 2Close study group. Effect of single- versus double-layer uterine closure during caesarean section on postmenstrual spotting (2Close): multicentre, double-blind, randomized controlled superiority trial. *BJOG*. 2021;128:5:866-878. https://doi.org/10.1111/1471-0528.16472
14. Kataoka S, Tanuma F, Iwaki Y, Iwaki K, Fujii T, Fujimoto T. Comparison of the primary cesarean hysterotomy scars after single- and double-layer interrupted closure. *Acta Obstet Gynecol Scand*. 2016;95:12:1352-1358. https://doi.org/10.1111/aogs.13015
15. Di Spiezio Sardo A, Saccone G, McCurdy R, Bujold E, Bifulco G, Berghella V. Risk of cesarean scar defect following single-

vs double-layer uterine closure: systematic review and meta-analysis of randomized controlled trials. *Ultrasound Obstet Gynecol*. 2017;50:5:578-583. https://doi.org/10.1002/uog.17401

16. Erkayiran U, Arslanca T. Comparative analysis of classical primary continuous and novel technique uterine suturing methods on uterine scar formation after caesarean section: a prospective clinical study. *Ginekol Pol*. 2022;93:7:552-557. https://doi.org/10.5603/GP.a2022.0022
17. Pomorski M, Fuchs T, Rosner-Tenerowicz A, Zimmer M. Morphology of the cesarean section scar in the non-pregnant uterus after one elective cesarean section. *Ginekol Pol*. 2017;88:4:174-179. https://doi.org/10.5603/GP.a2017.0034
18. Marchand GJ, Masoud A, King A, Ruther S, Brazil G, Ulibarri H, Parise J, Arroyo A, Coriell C, Goetz S, Christensen A, Sainz K. Effect of single- and double-layer cesarean section closure on residual myometrial thickness and isthmocele — a systematic review and meta-analysis. *Turk J Obstet Gynecol*. 2021;18:4:322-332. https://doi.org/10.4274/tjod.galenos.2021.71173
19. Sholapurkar SL. Etiology of cesarean uterine scar defect (Niche): detailed critical analysis of hypotheses and prevention strategies and peritoneal closure debate. *J Clin Med Res*. 2018;10:3:166-173. https://doi.org/10.14740/jocmr3271w
20. Dawood AS, Elgergawy A, Elhalwagy A, Ataallah WM, Elbohoty SB, Elshwaikh SL, Elsokary AA, Elkhyat AM, Elbadry AT, Abbas AM. The impact of mechanical cervical dilatation during elective cesarean section on postpartum scar integrity: a randomized double-blind clinical trial. *Int J Womens Health*. 2019;11:23-29. https://doi.org/10.2147/IJWH.S188628
21. Kamel R, Eissa T, Sharaf M, Negm S, Thilaganathan B. Position and integrity of uterine scar are determined by degree of cervical dilatation at time of cesarean section. *Ultrasound Obstet Gynecol*. 2021;57:3:466-470. https://doi.org/10.1002/uog.22053
22. Roberge S, Demers S, Girard M, Vikhareva O, Markey S, Chaillet N, Moore L, Paris G, Bujold E. Impact of uterine closure on residual myometrial thickness after cesarean: a randomized controlled trial. *Am J Obstet Gynecol*. 2016;214:4:507.e1-507.e6 https://doi.org/10.1016/j.ajog.2015.10.916
23. Bennich G, Rudnicki M, Wilken-Jensen C, Lousen T, Lassen PD, Wøjdemann K. Impact of adding a second layer to a single unlocked closure of a cesarean uterine incision: randomized controlled trial. *Ultrasound Obstet Gynecol*. 2016;47:4:417-422. https://doi.org/10.1002/uog.15792
24. Karakuş R, Karakuş SS, Güler B, Ünver G, Özkaya E. Myometrial thickness overlying cesarean scar pregnancy is significantly associated with isthmocele formation in the third month of the postoperative period. *Turk J Obstet Gynecol*. 2021;18:1:37-43. https://doi.org/10.4274/tjod.galenos.2021.65288

Поступила 27.09.2022
Received 27.09.2022
Принята к печати 26.10.2022
Accepted 26.10.2022