Российский вестник акушера-гинеколога
2021, Т. 21, №5, с. 79-83
https://doi.org/10.17116/rosakush20212105179

Russian Bulletin of Obstetrician-Gynecologist
2021, vol. 21, №5, pp. 79-83
https://doi.org/10.17116/rosakush20212105179

Рак мочевого пузыря у беременных: клиническое наблюдение

© Ю.Э. ДОБРОХОТОВА[1], С.Ж. ДАНЕЛЯН[2], Е.И. БОРОВКОВА[1], А.М. АРУТЮНЯН[1], М.С. ГУСЕВА[1]

[1]ФГАОУ ВО «Российский национальный исследовательский медицинский университет им. Н.И. Пирогова» Минздрава России, Москва, Россия;
[2]ГБУЗ «Городская клиническая больница №40» Департамента здравоохранения Москвы, обособленное подразделение «Родильный дом», Москва, Россия

Выявление рака мочевого пузыря у беременных является крайне редким событием. В статье приведены особенности клинических проявлений заболевания как на ранней, так и на поздней стадии. Обращено внимание, что как начальные симптомы рака мочевого пузыря (однократная безболезненная макро- или микрогематурия), так и проявления болезни на поздних стадиях (боль над лоном, в промежности, в области крестца, в поясничной области) могут оставаться незамеченными и требуют большой онкологической настороженности акушера-гинеколога, наблюдающего беременных. Приведены методы диагностики при подозрении на рак мочевого пузыря и методы лечения беременных, больных раком мочевого пузыря, которые продемонстрированы на трех клинических наблюдениях.

Ключевые слова: *беременность, рак мочевого пузыря, лабораторные и инструментальные методы диагностики, патоморфологическое исследование, онкоконсилиум, комбинированная терапия.*

ИНФОРМАЦИЯ ОБ АВТОРАХ:
Доброхотова Ю.Э. — https://orcid.org/0000-0002-7830-2290
Данелян С.Ж. — https://orcid.org/0000-0002-8594-6406
Боровкова Е.И. — https://orcid.org/0000-0001-7140-262X
Арутюнян А.М. — https://orcid.org/0000-0002-6392-5444
Гусева М.С. — https://orcid.org/0000-0003-4653-2208
Автор, ответственный за переписку: Арутюнян А.М. — e-mail: annochka21.90@mail.ru

КАК ЦИТИРОВАТЬ:
Доброхотова Ю.Э., Данелян С.Ж., Боровкова Е.И., Арутюнян А.М., Гусева М.С. Рак мочевого пузыря у беременных: клиническое наблюдение. *Российский вестник акушера-гинеколога*. 2021;21(5):79–83. https://doi.org/10.17116/rosakush20212105179

Bladder cancer in pregnant women: a clinical case

© YU.E. DOBROKHOTOVA[1], S.ZH. DANELYAN[2], E.I. BOROVKOVA[1], A.M. ARUTYUNYAN[1], M.S. GUSEVA[1]

[1]N.I. Pirogov Russian National Research Medical University, Moscow, Russia;
[2]Municipal Clinical Hospital No. 40, a separate subdivision «Maternity hospital», Moscow, Russia

The diagnostic of bladder cancer in pregnant women is extremely rare. The article presents the features of the clinical manifestations of the disease both at an early and late stage. Attention is drawn to the fact that both the initial symptoms of bladder cancer (single painless macro- or microhematuria) and manifestations in the later stages (pain above the womb, in the perineum, in the sacrum, in the lumbar region) can go unnoticed and require a large oncological alertness of the obstetrician-gynecologist observing pregnant women. Methods of diagnostics for suspected bladder cancer and methods of treatment of pregnant women with bladder cancer are presented. It's demonstrated in three clinical observations.

Keywords: *pregnancy, bladder cancer, laboratory and instrumental diagnostic methods, pathomorphological examination, oncoconsilium, combination therapy.*

INFORMATION ABOUT THE AUTHORS:
Dobrokhotova Yu.E. — https://orcid.org/0000-0002-7830-2290
Danelyan S.Zh. — https://orcid.org/0000-0002-8594-6406
Borovkova E.I. — https://orcid.org/0000-0001-7140-262X
Arutyunyan A.M. — https://orcid.org/0000-0002-6392-5444
Guseva M.S. — https://orcid.org/0000-0003-4653-2208
Corresponding author: Arutyunyan A.M. — e-mail: annochka21.90@mail.ru

TO CITE THIS ARTICLE:
Dobrokhotova YuE, Danelyan SZh, Borovkova EI, Arutyunyan AM, Guseva MS. Bladder cancer in pregnant women: a clinical case. *Russian Bulletin of Obstetrician-Gynecologist = Rossiiskii vestnik akushera-ginekologa*. 2021;21(5):79–83. (In Russ.). https://doi.org/10.17116/rosakush20212105179

Согласно данным Национального онкологического института у женщин детородного возраста злокачественные новообразования по распространенности представлены раком молочных желез, кожи, шейки матки, яичников, лимфогранулематозом и лейкемией [1].

Злокачественные опухоли у беременных встречаются довольно редко, составляя на 100 тыс. родов от 17 до 38 наблюдений на фоне гестации и от 94 до 137 наблюдений в течение первого года после родов [2, 3]. В общей структуре онкологической заболеваемости в России злокаче-

ственные новообразования мочевого пузыря занимают 7-е и 18-е места в мужской и женской популяции соответственно. В мире ежегодно регистрируется около 430 тыс. новых случаев болезни с ее преобладанием у мужчин в соотношении 3:1 [1].

Рак мочевого пузыря (РМП) является полиэтиологическим заболеванием. К основным предрасполагающим факторам его развития относятся курение, длительное применение фенацетина, воздействие токсичных веществ, хронические воспалительные заболевания, лучевая терапия органов малого таза и генетическая предрасположенность (синдром Линча). В настоящее время отсутствует информация о влиянии гестации на возникновение РМП [4].

Выявление РМП у беременных — крайне редкое событие, точная частота его окончательно не определена. М.Б. Пряничникова и соавт. [8] показали, что у женщин с РМП значительно снижено содержание эстрадиола и прогестерона, а в анамнезе часто отмечаются самопроизвольные выкидыши или отсутствие беременностей. Авторы полагают, что высокий уровень эстрадиола и прогестерона оказывает протекторное действие и препятствует образованию канцерогенных метаболитов триптофана [8]. В то же время в исследовании A. Yavuzcan и соавт. [5], включившем более 400 женщин с микрогематурией и цистоскопией, выполненной для уточнения ее причин, у 14 пациенток были обнаружены доброкачественные и у 18 злокачественные опухоли мочевого пузыря. При этом не было выявлено связи с возрастом (p=0,28), статусом менопаузы (p=0,29), числом родов (p=0,38), возрастом первых родов (p=1,00) и возрастом последних родов (p=0,26) [5].

В 2004 г. ВОЗ была предложена классификация РМП, разделяющая все его формы на плоские и папиллярные. К плоским новообразованиям были отнесены уротелиальная гиперплазия, реактивная уротелиальная атипия, атипия неизвестного злокачественного потенциала, дисплазия и рак in situ. К неинвазивным папиллярным уротелиальным новообразованиям относятся папиллярная опухоль уротелия с низким злокачественным потенциалом, карцинома низкой и высокой степеней злокачественности [4].

Факт инвазии опухоли в мышечный слой мочевого пузыря принципиально делит всех пациентов по тактике дальнейшего наблюдения и лечения на две группы — с мышечно-неинвазивным РМП (стадии Ta—T1) и мышечно-инвазивным раком (стадия T2 и более). Среди больных с впервые выявленным РМП у 70% имеется поверхностная опухоль. У 30% больных отмечается мультифокальное поражение слизистой оболочки мочевого пузыря. В 40—80% наблюдений после трансуретральной резекции (ТУР) в течение 6—12 мес развивается рецидив, а у 10—25% больных — инвазивный рак [4].

Клинические проявления заболевания зависят от стадии РМП. Начальные стадии чаще всего протекают бессимптомно либо сходны с симптомами инфекций мочевыделительной системы и мочекаменной болезни.

Основными клиническими проявлениями РМП служат безболезненная гематурия (85%), только у 20% пациентов развиваются дизурические проявления (болезненное мочеиспускание, императивные позывы). РМП проявляется как однократным эпизодом гематурии или микрогематурией, так и тотальной макрогематурией, в ряде случаев приводящей к тампонаде мочевого пузыря. При начальных стадиях заболевания однократный эпизод гематурии может быть единственным проявлением болезни, что приводит к позднему обращению больного за медицинской помощью [2, 4, 5].

Болевой синдром нехарактерен для начальных форм РМП. Такие его проявления, как боль над лоном, в промежности, в области крестца, в поясничной области связаны с распространением опухоли, блокадой устьев мочеточников и развитием гидронефроза. Зачастую описанные симптомы широко распространены у беременных, причем частота их коррелирует со сроком гестации. Симптомы РМП, свидетельствующие о генерализации процесса, такие как слабость и быстрая утомляемость, также часто встречаются при физиологическом течении беременности [4, 5].

В связи с этим основой диагностики РМП у беременных являются лабораторные и инструментальные методы.

Оптимальным методом первичной диагностики РМП признано ультразвуковое исследование (УЗИ) мочевого пузыря при разной степени его наполнения. Необходимо учитывать, что УЗИ имеет низкую информативность при размере опухоли менее 5 мм [6, 7].

Цитологическое исследование мочи и молекулярно-цитогенетическое определение в ней онкомаркеров белковой природы (UBA — urinary bladder antigen и BTA — bladder tumor antigen) применимо для контроля и раннего выявления рецидива опухоли и неактуально при беременности [9—12].

Для уточнения степени инвазии опухоли и наличии региональных и/или отдаленных метастазов применяются мультисрезовая спиральная компьютерная томография (МСКТ) и магнитно-резонансная томография (МРТ) с контрастированием [13]. Применение данных методов ограничено во время беременности, однако проведение МРТ без контрастирования безопасно и разрешено.

«Золотым стандартом» в диагностике опухолей любой локализации является патоморфологическое исследование материала. Цистоскопия с трансуретральной биопсией образования мочевого пузыря не имеет ограничений во время беременности [4, 14]. Ключевым моментом является проведение полноценной биопсии с захватом подлежащего мышечного слоя мочевого пузыря для определения стадии процесса и выработки дальнейшей тактики. В отсутствие захвата мышечного слоя невозможно правильно интерпретировать глубину инвазии опухоли, что приводит к увеличению частоты ошибок в диагностике до 40% [4, 15]. Рекомендуется выполнение резекции единым блоком при наличии небольших папиллярных опухолей (<1 см) и резекции по частям (включая мышечную ткань) для опухолей диаметром >1 см [4].

Дифференциальная диагностика РМП проводится с воспалительными заболеваниями мочевыводящих путей, с нефрогенной и плоскоклеточной метаплазией уротелия, пороками развития, доброкачественными эпителиальными образованиями мочевого пузыря, туберкулезом, сифилисом, эндометриозом и со вторичным метастатическим поражением (меланома, рак желудка) [4].

Лечение больных РМП остается наиболее актуальной проблемой онкоурологии [16]. Органосохраняющая ТУР — достаточно распространенный метод лечения, однако без дополнительной внутрипузырной химио- и иммунотерапии рецидивы возникают в 40—80% случаев [17—20] **(см. рисунок)**.

Во время беременности тактика во многом зависит от срока гестации. В отсутствие мышечной инвазии ограничиваются выполнением ТУР с последующим динамическим наблюдением каждые 3 мес. При выявлении инвазии в мышечный слой возможно проведение внутрипузырной химиотерапии после 14-й недели беременности [18—20].

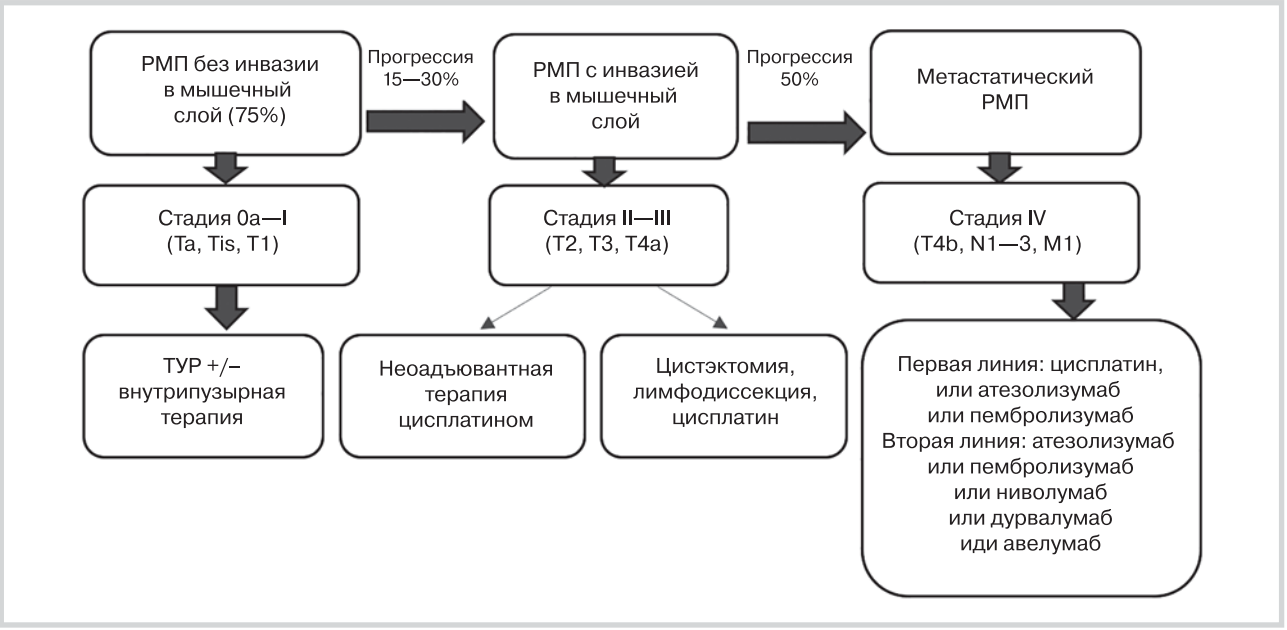

Тактика ведения пациенток, больных раком мочевого пузыря.
Management of patients with bladder cancer.

В случае диагностики распространенного РМП и отдаленных метастазов в сроках до 22 нед обсуждается вопрос о прерывании беременности.

Родильный дом при ГКБ№40 ДЗ Москвы функционирует с 2017 г. и специализируется на оказании медицинской помощи беременным с онкопатологией. За период работы выявлено 3 случая РМП. Возраст пациенток был 26, 31 и 32 года, все женщины проживали в Москве, состояли на учете по беременности в женской консультации с I триместра. В анамнезе у двоих был отмечен хронический цистит.

Первобеременная *Р.* 26 лет поступила в родильный дом в сроке 26 нед беременности с направительным диагнозом «образование мочевого пузыря, гематурия». Впервые однократную гематурию пациентка отметила в 17—18 нед беременности, но к врачу не обратилась. Повторный эпизод гематурии был в 23—24 нед, что послужило поводом для госпитализации в урологическое отделение. При УЗИ было обнаружено экзофитное образование мочевого пузыря диаметром 31 мм, локализованное по правой боковой стенке в виде «цветной капусты». Была проведена цистоскопия с прицельной биопсией, результат гистологического исследования подтвердил наличие переходноклеточной папилломы.

В сроке 26 нед беременности пациентка была госпитализирована в РД ГБУЗ ГКБ№40 ДЗМ для проведения онкоконсилиума и определения дальнейшей тактики ведения. По результатам МРТ органов малого таза, УЗИ органов брюшной полости и мочевыводящих путей новообразований не выявлено. По данным общего анализа мочи сохранялась микрогематурия в количестве неизмененных эритроцитов до 8—10 в поле зрения.

Было рекомендовано оперативное вмешательство в объеме ТУР образования мочевого пузыря. В сроке 28 нед проведена цистоскопия и ТУР образования мочевого пузыря, локализованного на правой боковой стенке ближе к шейке диаметром до 27 мм. Были обнаружены и удалены два очага отсева по периферии опухоли диаметром до 5 мм каждый. По результатам гистологического исследования верифицирована неинвазивная папиллярная уротелиальная карцинома low grade (T1N0M0 StI).

Дальнейшее наблюдение осуществлялось амбулаторно, повторных эпизодов гематурии не было. Пациентка была родоразрешена естественным путем в сроке 40,3 нед. При контрольной цистоскопии, выполненной через 3 мес после родов, рецидива опухоли не выявлено.

Первобеременная *З.* 31 года в сроке 23 нед была госпитализирована в связи с остро возникшей массивной гематурией и гемотампонадой мочевого пузыря. В ГКБ им. А.К. Ерамишанцева выполнена цистоскопия, при которой обнаружено образование мочевого пузыря, явившееся источником кровотечения. Была проведена коагуляция кровоточащего сосуда и рекомендована консультация в ГКБ №40 в связи с клиническим диагнозом «заболевание мочевого пузыря cT1NxM0». Амбулаторно было проведено комплексное обследование, включившее МРТ органов малого таза, УЗИ органов брюшной полости и мочевыводящих путей.

В ГКБ №40 беременная обратилась только в 31 нед беременности в связи с повторным эпизодом массивной гематурии. В ургентном режиме проведена цистоскопия, при которой обнаружена экзофитная ворсинчатая опухоль 1,5 см на широком основании, локализованная по левой боковой стенке за устьем мочеточника. Окружающая основание слизистая оболочка была не изменена. Проведена ТУР образования мочевого пузыря. Послеоперационный период без особенностей. Гистологическое исследование подтвердило неинвазивную уротелиальную папиллярную карциному low grade (T1N0M0 StI).

После лечения течение беременности осложнилось угрожающими преждевременными родами в сроке 32—33 нед, с эффективной токолитической терапией. Пациентка была родоразрешена путем кесарева сечения в плановом порядке в сроке 39 нед по совокупным показаниям (первичное бесплодие, ЭКО, крупный плод, анатомически узкий таз I степени).

Через 3 мес после родов при контрольной цистоскопии рецидив опухоли не выявлен.

Повторнобеременная *О.* 32 лет поступила в АОПБ РД ГКБ №40 по направлению женской консультации с жалобами на периодические тянущие боли внизу живота в сроке 35 нед 3 дня.

Данная беременность 5-я. На фоне 2-й беременности в 2013 г. в сроке 28 нед у пациентки развилась макрогематурия и было выполнено УЗИ. По результатам исследования обнаружены образования с неровными краями диаметром 27 и 22 мм. Была выполнена комбинированная терапия: ТУР образований мочевого пузыря с внутрипузырной химиотерапией доксорубицином 50 мг 1 раз в неделю, в течение 3 нед. Гистологический диагноз подтвердил папиллярную уротелиальную карциному с отдельными очагами плоскоклеточной дифференциации G1pTa. Беременность закончилась преждевременными родами в 32—33 нед, новорожденная девочка массой 2000 г, ростом 45 см в настоящее время растет и развивается нормально.

Через 1 год после родов был диагностирован рецидив уротелиальной карциномы. В связи с чем проведена ТУР с единовременным внутрипузырным введением 50 мг доксорубицина. Гистологический диагноз: папиллярная уротелиальная карцинома (low grade II, pTa). Пациентке был проведен курс внутрипузырной иммунотерапии 100 мг вакцины для профилактики и лечения рака мочевого пузыря: одна инъекция в неделю на протяжении 6 нед, далее одна инъекция в месяц на протяжении 11 мес. Терапия проводилась с контрольными цистоскопиями каждые 3 мес в течение первого года, далее каждые 4 мес в течение второго года, далее 1 раз в 6 мес в течение 3-го года и далее один раз в год.

На фоне иммунотерапии наступила спонтанная беременность, которая была прервана по медицинским показаниям в сроке 11 нед. Еще одна беременность была завершена путем артифициального аборта в 2017 г.

С 2017 г. пациентка у уролога и онколога не наблюдалась.

Последняя беременность наступила спонтанно, на учет пациентка встала в 20 нед. Клинических и лабораторных проявлений гематурии выявлено не было.

Осмотрена онкоурологом в сроке 36 нед, сформулирован диагноз «анамнестический рак мочевого пузыря. Папиллярная уротелиальная карцинома в 2013 г. Комбинированная терапия (ТУР+ХТ). Рецидив уротелиальной карциномы в 2015 г. Комбинированная терапия (ТУР+ХТ+БЦЖ). Беременность 36 нед».

В связи со сроком гестации и низким расположением предлежащей части возможности для проведения полноценного УЗИ мочевого пузыря и цистоскопии не было. В связи с длительным безрецидивным течением заболевания и отсутствием клинических признаков РМП диагностическая цистоскопия была отложена на послеродовой период.

Пациентка была родоразрешена в срок, через естественные родовые пути. Через 4 мес после родов была выполнена цистоскопия, при которой опухолевый процесс не обнаружен.

Обсуждение и заключение

Проблема своевременной диагностики и полноценной терапии больных со злокачественными новообразованиями актуальна как никогда. Все научное сообщество сориентировано на поиск и разработку новых методик в связи с неуклонным ростом заболеваемости и пока сохраняющимися высокими показателями смертности у данных пациентов.

Онкологическая настороженность, подразумевающая готовность увидеть в каждом из симптомов болезни указание на возникший или прогрессирующий рак, должна быть и у акушера-гинеколога, ведущего беременных. Большинство клинических симптомов начального рака может быть схожим с физиологическими проявлениями адаптации организма к беременности. Однако такие признаки, как необъяснимые боли и появление микро- или макрогематурии требуют расширенного поиска для уточнения диагноза.

Согласно новому клиническому протоколу «Нормальная беременность» и приказу Минздрава России от 20.10.20 №1130н «Об утверждении Порядка оказания медицинской помощи по профилю «акушерство и гинекология» общий анализ мочи может быть проведен минимум 3 раза. В связи с этим крайне важным является проведение разъяснительных бесед и акцентирование внимания беременной на необходимости незамедлительного обращения к врачу в случае изменения ее самочувствия, появления кровянистых выделений из половых путей или примеси крови в моче и кале.

Как представлено в клинических наблюдениях, пациентки обращаются за медицинской помощью только при повторных эпизодах гематурии или в случае ее массивности. При этом для полноценного обследования (УЗИ, цистоскопия) и хирургического лечения (ТУР) предпочтительным является II триместр беременности. В конце III триместра проведение цистоскопии может быть технически невозможным в связи с низкой локализацией предлежащей части плода. В такой ситуации в отсутствие макрогематурии цистоскопия может быть отложена на послеродовой период. В случае же макрогематурии процедура проводится по витальным показаниям в отсутствие эффекта от консервативной терапии.

Проведение цистоскопии и трансуретральной резекции образований мочевого пузыря безопасно во время беременности и ограничено только сроком гестации и техническими моментами. Вопрос о тактике ведения пациентки определяется онкоконсилиумом, в состав которого входит онколог, уролог и акушер-гинеколог. Обнаружение мышечно-инвазивного злокачественного новообразования мочевого пузыря в I триместре беременности может служить показанием к ее прерыванию.

Участие авторов:

Концепция и дизайн исследования — Ю.Э. Доброхотова, Е.И. Боровкова

Сбор и обработка материала — Е.И. Боровкова, С.Ж. Данелян, А.М. Арутюнян, М.С. Гусева

Написание текста — Е.И. Боровкова, А.М. Арутюнян, М.С. Гусева

Редактирование — Ю.Э. Доброхотова, Е.И. Боровкова

Авторы заявляют об отсутствии конфликта интересов.

Participation of the authors:

Concept and design of the study — Yu.E. Dobrokhotova, E.I. Borovkova

Data collection and processing — E.I. Borovkova, S.Zh. Danelyan, A.M. Arutyunyan, M.S. Guseva

Text writing — E.I. Borovkova, A.M. Arutyunyan, M.A. Guseva

Editing — Yu.E. Dobrokhotova, E.I. Borovkova

Authors declare lack of the conflicts of interests.

ЛИТЕРАТУРА/REFERENCES

1. SEER*Stat Database: incidence- SEER 9 Regs Research Data, November 2014 Sub (1973—2012) National Cancer Institute. Division of Cancer Control and Population Sciences (DCCPS), Surveillance Research Program, release April 2015. https://seer.cancer.gov. SEER (Surveillance, Epidemiology, and END Results).
2. Mathews TJ, Hamilton BE. First births to older women continue to rise. National Center for Health Statistics, Hyattsville, MD. *NCHS Data Brief*. 2014;152:1-8. https://www.cdc.gov/nchs/products/databriefs.htm
3. Haas JF. Pregnancy in association with a newly diagnosed cancer: a population-based epidemiologic assessment. *Int J Cancer*. 1984;34:2:229-237. https://doi.org/10.1002/ijc.2910340214
4. *Клинические рекомендации: Рак мочевого пузыря*. Российское общество онкоурологов. Российское общество урологов. 2017. *Clinical guide: bladder cancer*. Rossiiskoe obshchestvo onkourologov. Rossiiskoe obshchestvo urologov. 2017.
8. Пряничникова М.Б. Эндогенные факторы риска новообразований мочевого пузыря у женщин. *Вопросы онкологии*. 1991;37:9:925-929. Pryanichnikova MB. Endogenous risk factors for neoplasms of the bladder in women. *Voprosy onkologii*. 1991;37(9):925-929. (In Russ.).
5. Yavuzcan A, Mete Caglar, Kayikci MA, Basaran E, Ozdemir E, Dilbaz S, Ustun Y, Cam HK. Can reproductive characteristics predict bladder cancer in women with haematuria? *Asian Pac J Cancer Prev*. 2013;14:9:5107-5110. https://doi.org/10.7314/APJCP.2013.14.9.5107
6. Максимова Н.А., Агаркова Е.И. Возможности ультразвукового исследования мочевого пузыря у онкоурологических больных. *Медицинская наука и образование Урала*. 2011;4:140-142. Maksimova NA, Agarkova EI. Possibilities of ultrasonographic study of bladder in oncourologic patients. *Meditsinskaya nauka i obrazovanie Urala*. 2011;4:140-142. (In Russ.). https://doi.org/10.37748/2687-0533-2020-1-2-2
7. Митина Л.А., Казакевич В.И. Комплексное ультразвуковое исследование новообразований мочевого пузыря. *Ультразвуковая и функциональная диагностика*. 2006;1:17-27. Mitina LA, Kazakevich VI. Complex ultrasound investigation of the urinary bladder neoplasm's. *Ultrazvukovaya i funktsional'naya diagnostika*. 2006;1:17-27. (In Russ.).
9. Halling KC, Kipp BR. Fluorescence in situ hybridization in diagnostic cytology. *Hum Pathol*. 2007;38:1137-1144. https://doi.org/10.1016/j.humpath.2007.04.015
10. Mady EA. Cytoceratins as serum markers in egeptian bladder cancer. A comparision of CYFRA 21-1, TPA and TPS. *Int J Biol Markers*. 2001;16:2:130-135. https://doi.org/10.1177/172460080101600208
11. Zagaynova EV, Gladkova ND, Streltsova OS. Optical coherence tomography in urology. In: *Optical coherence tomography*. Berlin. 2008;1241-1268. https://doi.org/10.1007/978-3-540-77550-8_40
12. Ross PH, Jakubowski N. Methods for the discovery of low-abundance biomerkers for injury bladder cancer in biological fluids. *Bioanalysis*. 2010;2:2:295-309.
13. Григорьев Е.Г., Фролова И.Г., Усынин Е.А., Величко С.А., Окунев В.В. Рак мочевого пузыря: возможности лучевых методов диагностики (обзор литературы). *Сибирский онкологический журнал*. 2013;3:75-81. Grigor'ev EG, Frolova IG, Usynin EA, Velichko SA, Okunev VV. Bladder cancer: role of diagnostic imaging techniques (literature review). *Sibirskii onkologicheskii zhurnal*. 2013;3:75-81. (In Russ.).
14. Европейская ассоциация урологов. *Рекомендации по раку мочевого пузыря (без инвазии в мышечный слой) (Ta, cT1 и CIS)*. Клинические рекомендации. 2014. *European Association of Urology. Recommendations for bladder cancer (non-muscle invasive) (Ta, cT1 and CIS)*. Klinicheskie rekomendatsii. 2014. (In Russ.). https://uroweb.org/wp-content/uploads/EAU-Guidelines-NMIBC-2014-Russian-Рекомендации-по-раку-мочевого-пузыря.pdf.
15. Huguet J, Crego M, Sabate S, Salvador J, Palou J, Villavicencio H. Cytstectomy in patients with high risk superficial bladder tumors who fail intravesical BCG therapy: pre-cystectomy prostate involvement as a prognostic factor. *Eur Urol*. 2005;48:1:53-59. https://doi.org/10.1016/j.eururo.2005.03.021
16. Thomas K, O'Brein T. Improving trans urethral resection of bladder tumor the gold standard for diagnosis and treatment of bladder tumors. *Eun Urol*. 2008;4:328-330. https://doi.org/10.1016/j.eursup.2008.04.003
17. Shelley MD, Kynaston H, Court J. A systematic review of intravesical bacillus Calmette — Guerin plus transurethral resection vs. transurethral resection alone in Ta and T1 bladder cancer. *Br J Urol Int*. 2001;88:3:209-216. https://doi.org/10.1046/j.1464-410x.2001.02306.x
18. Abraham J, Gulley JL. Clinical Oncology. *Fifth Edition*. 2019;204-216.
19. Davidov MI, Petrunyaev AI, Sokolov AP. Rare cases of urinary bladder cancer in adolescents and in an 18-year-old pregnant woman. *Clinic of Urology, Perm State Medical Academy*. 2007.
20. Steven C, Campbell, Seth P Lerner, Joann G Eltmore. Screening for bladder cancer-literature review current through: www.UPTODATE.com. Sep 15, 2020.

Поступила 02.03.2021
Received 02.03.2021
Принята к печати 05.04.2021
Accepted 05.04.2021