https://doi.org/10.17116/rosakush201818277-81

Роль магнитно-резонансной томографии в перинатальной оценке состояния центральной нервной системы плода, получившего внутриутробное переливание крови по поводу гемолитической болезни

Заочн. асп. А.А. БЕРМАН*, д.м.н., проф. Н.В. БАШМАКОВА, клин. орд. И.Д. ЩЕДРИНА

ФГБУ «Уральский научно-исследовательский институт охраны материнства и младенчества» (дир. — проф. Н.В. Башмакова) Минздрава России, Екатеринбург, Россия

Цель исследования — оценка роли магнитно-резонансной томографии в изучении особенностей изменений центральной нервной системы (ЦНС) плода с гемолитической болезнью, обусловленной резус-конфликтом, при лечении внутриутробным переливанием крови. **Материал и методы.** В исследование были включены 45 беременных с резус-конфликтом и 45 их новорожденных. Основную группу составили 30 беременных (средний срок гестации 32,1 нед) с гемолитической болезнью плода, перенесших внутриутробное внутрисосудистое переливание крови, и 30 их новорожденных с гемолитической болезнью. В этой группе были проведены сравнительные исследования ЦНС плодов с помощью магнитно-резонансной томографии с использованием специализированного протокола до внутриутробного переливания крови плоду и перед родоразрешением. Группу сравнения составили 15 беременных (средний срок гестации 38,6 нед) без признаков гемолитической болезни и их новорожденные, сопоставимые по гестационному возрасту с таковыми в основной группе, обследованные методом магнитно-резонансной томографии по другим показаниям (сопутствующая патология беременности). **Результаты.** При сравнении полученных изменений ЦНС плодов в основной группе с таковыми в группе сравнения до первого внутриутробного переливания крови выявлено достоверно более высокое количество очаговых изменений в веществе головного мозга у плодов с гемолитической болезнью. Частота очаговых изменений при применении специализированного протокола магнитно-резонансной томографии, основанного на использовании модификаций импульсной последовательности диффузионно-взвешенных изображений (DWI), позволила оценить динамику процесса и исключить ложноположительные результаты благодаря включению DWI. В группе сравнения, сопоставимой по гестационному возрасту с основной группой, очаговых изменений в веществе головного мозга выявлено не было. **Заключение.** Применение импульсной последовательности DWI позволяет исключать ложноположительные результаты, выявлять новые очаги нарушения мозгового кровообращения и оптимизировать прогноз при тяжелых формах гемолитической болезни плода и новорожденного.

Ключевые слова: гемолитическая болезнь плода и новорожденного, внутриутробное переливание крови, магнитно-резонансная томография, ЦНС плода, перинатальный и неонатальный периоды.

Role of magnetic resonance imaging in the perinatal assessment of the central nervous system in a fetus receiving intrauterine blood transfusion for hemolytic disease

A.A. BERMAN, Extramural Postgraduate Student*; Prof. N.V. BASHMAKOVA, MD; I.D. SHCHEDRINA, Resident

Ural Research Institute of Maternal and Infant Care, Ministry of Health of Russia, Yekaterinburg, Russia

Objective — to assess the role of magnetic resonance imaging in investigating the characteristics of central nervous system (CNS) changes in a fetus with hemolytic disease due to Rh incompatibility in the treatment with intrauterine blood transfusion. **Subject and methods.** The investigation enrolled 45 pregnant women with Rh incompatibility and their 45 newborn infants. A study group included 30 pregnant women (mean gestational age, 32.1 weeks) with hemolytic disease of the fetus, who had undergone intrauterine intravascular blood transfusion, and their 30 newborns with hemolytic disease. In this group, magnetic resonance imaging was performed to comparatively study the fetal CNS according to a specialized protocol prior to intrauterine fetal blood transfusion and delivery. A comparison group consisted of 15 pregnant women (mean gestational age, 38.6 weeks) with no signs of hemolytic disease and their newborns matched with those in the study group for gestational age, who had been examined using magnetic resonance imaging for other reasons (comorbidities during pregnancy). **Results.** Comparing the obtained changes in the fetal central nervous system in the study group with those in the comparison group before the first intrauterine blood transfusion revealed significantly more focal changes in the brain substance of fetuses with hemolytic disease. When applying the specialized magnetic resonance imaging protocol based on the modified diffusion-weighted image (DWI) pulse sequence, the frequency of focal changes made it possible to assess the dynamics of the process and to rule out false positive results due to the inclusion of DWI. No focal changes in the brain substance were detected in the comparison group matched with the study group for gestational age. **Conclusion.** The application of DWI pulse sequence makes it possible to rule out false positive results, to identify new foci of cerebral circulation disorders, and to optimize prognosis in severe forms of hemolytic disease of the fetus and newborn.

Keywords: hemolytic disease of the fetus and newborn, intrauterine blood transfusion, magnetic resonance imaging, fetal central nervous system, perinatal and neonatal periods.

© Коллектив авторов, 2018

*e-mail: tt019@mail.ru;
ORCID: https://orcid.org/0000-0002-0269-7505

По статистическим данным, частота гемолитической болезни плода и новорожденного (ГБПН) в Российской Федерации колеблется от 0,1 до 2,5%, не меняется в течение последних 10 лет, и в структуре перинатальной заболеваемости и смертности (ПС) составляет соответственно 9,9 и 1,46% от всех родившихся [1].

Результаты эпидемиологических исследований, проведенных в различных регионах страны, существенно отличаются от данных зарубежных авторов. В России число резус-иммунизированных женщин достигает 1,2%. Смерть новорожденных при тяжелых формах ГБПН наступает в результате полиорганной недостаточности, у выживших детей возможна инвалидизация в результате последствий гипоксического поражения головного мозга [2, 3]. Из всех клинических форм наиболее часто и тяжело заболевание протекает при резус-конфликте [4].

Перспективной в настоящее время в диагностике нарушений в ЦНС при тяжелых формах заболевания плода является магнитно-резонансная томография (МРТ). Она является одним из современных методов лучевой диагностики, обеспечивающих высокий относительный мягкотканный контраст, возможность мультипланарных реконструкций и, как следствие, высокую точность диагностики заболеваний внутренних органов. Кроме того, важнейшим преимуществом МРТ является отсутствие ионизирующего излучения и связанных с ним эффектов канцеро- и мутагенеза, что определяет безопасность применения методики у беременных [10]. МРТ более чувствительна и специфична, чем ультразвуковое исследование (УЗИ) и компьютерная томография (КТ), а значит, может использоваться как безопасный, не несущий лучевой нагрузки метод для внутриутробного исследования ЦНС и раннего выявления нарушения мозгового кровообращения плода [6]. Преимущество МРТ над остальными методами исследования обусловлено также наличием в арсенале программ специализированной импульсной последовательности диффузионно-взвешенных изображений (diffusion weighted imaging — DWI), с измеряемым коэффициентом диффузии (apparent diffusion coefficient — ADC), что было использовано в нашем учреждении для изучения ЦНС плода. Эта методика чувствительна к изменениям после повреждения нервной ткани, которые могут проявляться при визуализации уже в течение первых часов и суток после гипоксически-ишемического поражения головного мозга. МРТ без применения импульсной последовательности DWI отражает изменения позже.

По данным УЗИ, признаками развития гемолитической болезни плода являются такие проявления анемии у плода, как увеличение пиковой скорости в средней мозговой артерии (СМА) более 1,5 МоМ, увеличение кардиофеморального индекса (КФИ) более 0,59.

Пиковая скорость в средней мозговой артерии — это максимальная скорость, которая регистрируется в данном сосуде. Кардиофеморальный индекс — это отношение бивентрикулярного диаметра сердца у плода в фазу диастолы к длине бедренной кости, этот индекс является ультразвуковым морфометрическим маркером анемии плода при изоиммунизации, в том числе после внутриутробных гемотрансфузий. В основе лежат увеличение постнагрузки на сердце плода при тяжелой анемии, изменение его систолической и диастолической функции, кардиомегалия.

Для раннего выявления заболевания значимым также является исследование крови плода (группы крови, резус-фактора, уровней гемоглобина, гематокрита), полученной путем кордоцентеза и проводимое с начала 18-й недели беременности [8, 9]. В нашем научно-исследовательском институте используется неинвазивная методика определения резус-принадлежности крови плода по крови матери [10].

Современным методом лечения гемолитической болезни при прогрессировании анемии у плода является внутриутробное внутрисосудистое переливание крови, позволяющее повысить уровень гемоглобина, гематокрита, снизить риск развития отечной формы заболевания и пролонгировать беременность. Внутриутробная внутрисосудистая гемотрансфузия в настоящее время — это единственный эффективный метод коррекции тяжелой анемии у плода путем введения в вену пуповины под УЗ-контролем донорской свежей лейкофильтрованной эритроцитарной массы с уровнем гематокрита не менее 80% и отрицательным резус-фактором [11].

Цель исследования — оценить роль МРТ в изучении особенностей изменений ЦНС плода с гемолитической болезнью в связи с резус-конфликтом при лечении.

Материал и методы

В исследование были включены 45 беременных и 45 новорожденных.

Пациентки разделены на две группы. Основную группу составили 30 беременных (средний срок гестации 32,1 нед) с гемолитической болезнью плода, перенесших внутриутробное переливание крови, и 30 их новорожденных с гемолитической болезнью. В этой группе проведена сравнительная МРТ ЦНС плодов с использованием специализированного протокола, основанного на Т1- и Т2-импульсных последовательностях, и дополнительным применением импульсной последовательности DWI до внутриутробного переливания и перед родоразрешением. В группу сравнения вошли 15 беременных (средний срок гестации 38,6 нед) без признаков гемолитической болезни и их новорожденные, сопоставимые по гестационному возрасту с таковым новорожденных основной группы, обследованные методом МРТ по другим показаниям (сопутствующая патология беременности).

Способ набора материала: продольное проспективное сравнительное исследование.

Проведение исследования одобрено этическим комитетом ФГБУ «Уральский научно-исследовательский институт охраны материнства и младенчества» 19.01.15. В соответствии с положениями Хельсинкской декларации Всемирной медицинской ассоциации последнего пересмотра у всех пациенток было получено добровольное информированное согласие на участие в исследовании.

Критерии включения в исследование: наличие гемолитической болезни плода, обусловленной резус-конфликтом, потребовавшее проведения внутриутробного внутрисосудистого переливания крови.

Критерии исключения из исследования: декомпенсированное состояние плода и новорожденного; отказ пациентки от проведения МРТ; общие противопоказания к проведению МРТ; наличие врожденных аномалий развития ЦНС плода.

Первые внутриутробные внутрисосудистые переливания крови наблюдавшимся беременным начинались с 22—23 нед беременности, при этом средний срок гестации при первом внутриутробном внутрисосудистом перелива-

***Таблица 1*. Структура особенностей акушерского анамнеза и основных осложнений беременности у матерей обследованных групп**

Показатель	Основная группа (n=30)	Группа сравнения (n=15)	p
Число беременностей на 1 пациентку	4,57±0,3	2,67±0,33	<0,05
Число абортов на 1 пациентку	1,3±0,2	0,3±0,2	
Число родов на 1 пациентку	1,8±0,1	0,87±0,19	
Антенатальная гибель плода, абс. (%)	8 (26,7)	0	
Неразвивающаяся беременность, абс. (%)	9 (30)	2 (13,3)	>0,05
Самопроизвольный аборт, абс. (%)	6 (20)	7,5 (50)	

нии крови у пациенток основной группы составил 27,37±0,6 нед.

Показаниями к переливанию крови являлись признаки анемии плода, по данным УЗИ (увеличение пиковой скорости в среднемозговой артерии — СМА — больше 1,5 МоМ, увеличение значения КФИ — более 0,59), низкий уровень гемоглобина и гематокрита плода по данным кордоцентеза [11]. В среднем за время наблюдения беременных было произведено 2,5±0,5 внутриутробных внутрисосудистых переливаний крови плоду до момента родоразрешения, это зависело от тяжести развившейся внутриутробной анемии у плода, скорости деградации эритроцитов, срока гестации.

Проведен анализ течения антенатального и раннего неонатального периодов у новорожденных, получивших внутриутробное переливание крови по поводу гемолитической болезни плода, обусловленной резус-конфликтом.

МРТ проводили на МР-сканере Signa HDx 1.5T MR system; исследование гемограмм — на анализаторе ABX Micros 60-OT 18, уровень билирубина определяли на биохимическом анализаторе Sapphire 400. Группу крови, резус-фактор, фиксированные антиэритроцитарные антитела определяли гелевым методом. Статистическую обработку материала проводили с использованием прикладных программ Microsoft Excel 2010 для Windows, Statistica 10. Различия считали достоверными при p<0,05.

Результаты и обсуждение

Нами проанализированы акушерский анамнез, течение беременности у обследуемых групп пациенток, данные МРТ ЦНС плодов до первого внутриутробного внутрисосудистого переливания крови и перед родоразрешением, гематологические показатели новорожденных с гемолитической болезнью и результаты УЗ-нейросонографии в 1-е сутки жизни.

Представленные данные в **табл. 1** свидетельствуют, что у многих беременных основной группы до наступления настоящей беременности акушерский анамнез был отягощен искусственным прерыванием беременности, самопроизвольным абортом, антенатальной гибелью плода, неразвивающейся беременностью. С каждой последующей беременностью увеличивалось количество антирезусных антител у матери, а значит и тяжесть гемолитической болезни у плода и новорожденного прогрессивно возрастала, что, вероятно, ухудшало прогноз (p<0,05).

Средний возраст беременных основной группы составил 32±1 год. При анализе числа беременностей установлено, что первобеременных в основной группе не было, все женщины имели 2 беременности и более, на 1 пациентку приходились в среднем 4,57±0,3 беременности. Титры антирезусных антител при беременности представлены на **рисунке**, из которого видно, что во время беременности у женщин преобладали высокие титры антирезусных антител.

При сравнении стандартного протокола МРТ и МРТ с применением программ специализированной импульсной последовательности DWI в оценке очаговых изменений вещества головного мозга для выявления острого нарушения мозгового кровообращения, констатирована высокая частота ложноположительных очаговых изменений (**табл. 2, 3**) при применении протокола МРТ без DWI (p=0,01). Наиболее типичной локализацией очаговых изменений в головном мозге плодов были субкортикальные и перивентрикулярные отделы лобных и теменных долей. Таким образом, вследствие применения при исследовании более расширенного протокола, содержащего импульсную последовательность DWI, удалось исключить ложноположительные результаты и выявить новые очаги ишемического поражения головного мозга.

Ишемическое поражение ЦНС (церебральная ишемия) в протоколах с применением DWI встречалось перед родоразрешением также достоверно реже, чем при использовании только стандартного протокола (p=0,05).

Таким образом, установлено, что число наблюдений очаговой патологии в основной группе при применении МРТ протокола до внутриутробного внутрисосудистого переливания крови составляло 100%, а при добавлении к стандартному протоколу программ импульсной последовательности DWI — 83%. Перед родоразрешением число наблюдений очаговой патологии в основной группе составляло 30 и 13% при добавлении к стандартному протоколу программ импульсной последовательности DWI. Применение специализированной импульсной последовательности DWI позволило устранить ложноположительные результаты.

Все новорожденные основной группы при рождении имели средние показатели физического развития **(табл. 4)**, соответствующие сроку гестации: масса тела 2015,33±93,66 г, средняя оценка по шкале Апгар на 1-й минуте жизни составляла 4,18±0,3 балла, на 5-й минуте — 6,1±0,3 балла.

На протяжении 1-х суток неонатального периода дополнительная операция заменного переливания крови плоду потребовалась в 100% наблюдений.

В ходе наблюдения за новорожденными с гемолитической болезнью, получившими внутриутробное переливание крови, установлено, что 65% из них потребовалась однократная операция заменного переливания крови, 10% — две операции. На протяжении неонатального периода дополнительная трансфузия свежезамороженной плазмы потребовалась 40% детей, эритроцитарной массы — 45%.

***Таблица 2*. Очаговое поражение структур головного мозга у плодов пациенток обследованных групп до первого внутриутробного внутрисосудистого переливания крови при использовании только стандартного протокола и с применением DWI**

Характеристика изменений в головном мозге плода при проведении МРТ перед внутриутробным переливанием крови	Основная группа (n=30)	Группа сравнения (n=15)	p
Наличие очаговых изменений в веществе головного мозга при применении МРТ-протокола без DWI, %	100	0	0,01
Наличие зон ограничения диффузии на DWI, %	83	0	

***Таблица 3*. Очаговое поражение структур головного мозга у плодов пациенток обследованных групп перед родоразрешением с использованием только стандартного протокола и с применением DWI**

Характеристика изменений в головном мозге плода при проведении МРТ перед родоразрешением	Основная группа (n=30)	Группа сравнения (n=15)	p
Наличие очаговых изменений в веществе головного мозга при применении МРТ-протокола без DWI, %	30	0	0,05
Наличие зон ограничения диффузии на DWI, %	13	0	

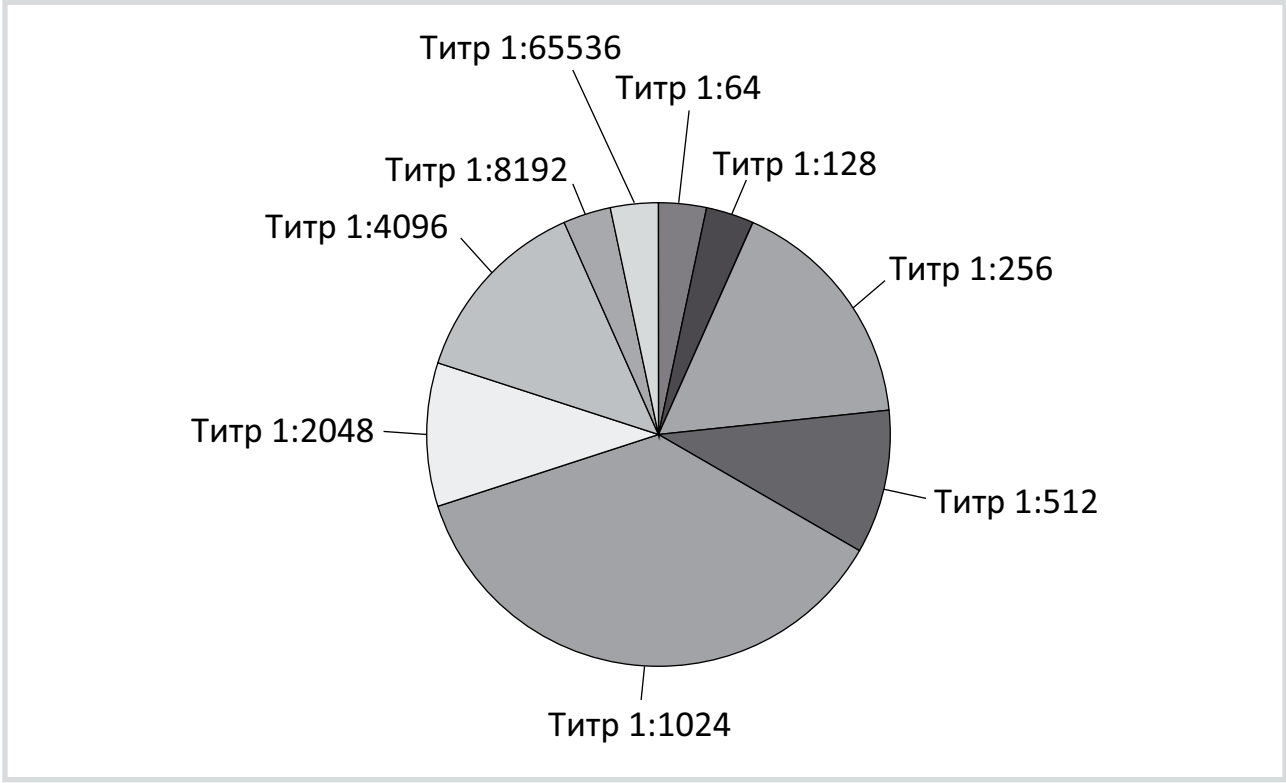

Титры антирезусных антител во время беременности у матерей основной группы.

Всем новорожденным проводилась стандартная терапия гемолитической болезни, включавшая интенсивную (высокодозовую) фототерапию в непрерывном режиме, инфузионную терапию, введение стандартных препаратов иммуноглобулинов; при развитии анемии — введение эритропоэтина, при дефиците железа — препаратов железа.

Нейросонографическое исследование (НСГ), проведенное в качестве скрининга при поступлении в отделение всем новорожденным **(табл. 5)**, показало, что наименьшие структурные изменения головного мозга определялись у доношенных новорожденных группы сравнения (срок гестации 38,67±0,27 нед), у этих новорожденных в сравнении с детьми основной группы (срок гестации 32,1±0,4 нед) достоверно реже встречались такие поражения ЦНС, как субкортикальная и перивентрикулярная ишемия (p<0,05). Таким образом, тяжесть структурных поражений головного мозга у недоношенных новорожденных зависела от гестационного возраста: чем он был меньше, тем более были выражены структурные изменения головного мозга.

Таким образом, нами проанализированы акушерский анамнез, течение беременности у пациенток обследуемых групп, данные МРТ ЦНС плодов до первого внутриутробного внутрисосудистого переливания и перед родоразрешением с применением расширенного протокола обследования, включающего программы импульсной последовательности DWI, а также данные показателей новорожденных с гемолитической болезнью и результаты УЗ-НСГ

***Таблица 4*. Некоторые показатели, характеризующие состояние новорожденных в обследованных группах**

Показатель	Основная группа (*n*=30)	Группа сравнения (*n*=15)	*p*
Родоразрешение в сроке, нед	32,1±0,4	38,67±0,27	<0,05
Масса тела при рождении, г	2015,3±93,7	3219,33±81,68	
Оценка по шкале Апгар на 1-й минуте, баллы	4,8±0,3	6,80±0,17	
Оценка по шкале Апгар на 5-й минуте, баллы	6,1±0,3	7,73±0,12	
Оперативные роды, %	93,33	35,71	

***Таблица 5*. Результаты УЗ-нейросонографии (УЗ-НСГ) на 1-е сутки жизни у новорожденных обследованных групп**

Данные УЗ-НСГ	Основная группа (*n*=30)	Группа сравнения (*n*=15)	*p*
Перивентрикулярная ишемия, %	33,3	6,7	<0,05
Субкортикальная ишемия, %	66,7	6,7	<0,05

в 1-е сутки жизни. Установлено, что ранняя диагностика нарушения мозгового кровообращения у плодов основной группы с применением расширенного протокола применения МРТ, включающего программы импульсной последовательности DWI, своевременное внутриутробное переливание крови позволяют оптимизировать прогноз для плода и новорожденного при тяжелых формах гемолитической болезни.

Выводы

1. При МРТ изменений в ЦНС, наблюдавшихся у плодов с гемолитической болезнью до первого внутриутробного, внутрисосудистого переливания, выявлена значительно более высокая частота очаговых изменений в веществе головного мозга, чем у плодов в группе сравнения.

2. Добавление к стандартному протоколу программ импульсной последовательности, содержащих DWI, позволило исключать ложноположительные результаты.

3. Показано, что ранняя диагностика нарушения мозгового кровообращения, вероятность возникновения которого при гемолитической болезни плода очень высока, с применением расширенного протокола обследования МРТ, включающего программы импульсной последовательности DWI, проведение операции внутриутробного внутрисосудистого переливания крови позволяют снизить риск неврологического дефицита, пролонгировать беременность, обеспечить рождение ребенка с нормальными антропометрическими показателями, оптимизировать течение неонатального периода и прогноз при тяжелых формах гемолитической болезни плода и новорожденного.

Авторы заявляют об отсутствии конфликта интересов.

ЛИТЕРАТУРА/REFERENCES

1. Айламазян Э.К., Павлова Н.Г. *Изоиммунизация при беременности*. Санкт-Петербург: Н-Л. 2012;27. [Ailamazyan EK, Pavlova NG. *Isoimmunization during pregnancy*. St.Petersburg: N-L. 2012;27. (In Russ.)].
2. Савельева Г.М., Курцер М.А., Папанина О.Б. Диагностика, лечение, профилактика гемолитической болезни плода при резус-сенсибилизации. *Российский вестник перинатологии и педиатрии*. 2006;6:73-78. [Savel'eva GM, Kurtser MA, Papanina OB. Diagnosis, treatment, prevention of haemolytic disease of the fetus in RH sensitization. *Rossiiskii vestnik perinatologii i pediatrii*. 2006;6:73-78. (In Russ.)].
3. Шабалов Н.П. *Неонатология: Учебное пособие*. Москва: МЕДпресс-информ. 2006;608. [Shabalov NP. *Neonatology: a manual*. Moscow: MEDpress-inform. 2006;608. (In Russ.)].
4. Urgessa F, Tsegaye A, Gebrehiwot Y, Birhanu A. Assessment of feto-maternal hemorrhage among rhesus D negative pregnant mothers using the kleihauer-betke test (KBT) and flow cytometry (FCM) in Addis Ababa, Ethiopia. *BMC Pregnancy Childbirth*. 2014;14:1:358.
5. Brugger PC, Prayer D. Fetal abdominal magnetic resonance imaging. *Eur J Radiol*. 2006;57:278-293.
6. Yanagawa Y, Isoi N, Tokumaru AM, Sakamoto T, Okada Y. Diffusion-weighted MRI predicts prognosis in severe hypoglycemic encephalopathy. *J Clin Neurosci*. 2006;13:696-699.
7. Холин А.В. *Магнитно-резонансная томография при заболеваниях и травмах центральной нервной системы*. Москва: МЕДпресс-информ. 2017;30-31. [Kholin AV. *Magnetic resonance tomography in diseases and traums of the central nervous system*. Moscow: MEDpress-inform. 2017;30-31. (In Russ.)].
8. Sabita B, Ravneet K. Haemolytic disease of the fetus and newborn: Current trends and perspectives. *Asian J Transfus Sci*. 2011;5:1:3-7.
9. Pastoret C, Le Priol J, Fest T, Roussel M. Evaluation of FMH QuikQuant for the detection and quantification of fetomaternal haemorrhage. *Cytometry B Clin Cytom*. 2013;84:1:37-43.
10. Маркова Т.В., Косовцова Н.В., Потапов Н.Н., Ковалев В.В. Возможности неинвазивной диагностики анемии у плода при изоиммунизации. *Уральский медицинский журнал (перинатология)*. 2011;12:90:119-120. [Markova TV, Kosovtsova NV, Potapov NN, Kovalev VV. Possibilities of uninvasive diagnostics of fetus anemia in isoimmunization. *Uralskii medetsinskii zhurnal (perinatologiya)*. 2011;12:90:119-120. (In Russ.)].
11. Павлова Н.Г., Айламазян Э.К. Современные представления о патогенезе и ультразвуковой диагностике анемии у плода. *Пренатальная диагностика*. 2007;3:172-175. [Pavlova NG, Ailamazyan EK. Modern concepts of the pathogenesis and ultrasonic diagnosis of anemia in the fetus. *Prenatal'naya diagnostika*. 2007;3:172-175. (In Russ.)].

Поступила 15.08.17