

## Современные технологии подготовки пациенток с патологией эндометрия вирусной этиологии к применению программ вспомогательных репродуктивных технологий

К.м.н. О.А. МЕЛКОЗЕРОВА\*, д.м.н., проф. Н.В. БАШМАКОВА, А.В. ЕСАРЕВА, д.м.н., проф. Г.Н. ЧИСТЯКОВА, к.б.н. И.И. РЕМИЗОВА

ФГБУ «Уральский научно-исследовательский институт охраны материнства и младенчества» (дир. — проф. Н.В. Башмакова) Минздрава России, Екатеринбург, Россия

**Цель исследования** — изучить влияние внутриматочных орошений кавитированным раствором интерферона-гамма на морфологические характеристики эндометрия, уровень цитокин-продуцирующих клеток, провоспалительных медиаторов и содержание вирусов папилломы человека и вирусов простого герпеса 2-го типа в строме эндометрия у женщин с вирусной патологией эндометрия. **Материал и методы.** Проведены морфологическое, иммунологическое и иммуногистохимическое исследования у 60 женщин с патологией эндометрия вирусной этиологии. Из них 30 пациенток получали комплексное лечение, включающее использование ультразвукового кавитационного орошения полости матки раствором рекомбинантного интерферона-гамма, и 30 больных — стандартную терапию. **Результаты.** Состояние иммунной системы пациенток с вирусным поражением эндометрия до лечения характеризуется воспалительной направленностью клеточных реакций, проявляющихся в повышении спонтанного уровня Т-лимфоцитов, значительном увеличении содержания клеток CD3+IL-4+ в условиях стимуляции, снижении индекса поляризации индуцированных цитокин-продуцирующих клеток, содержания сывороточного IFN- $\gamma$ , а также в возрастании продукции провоспалительных медиаторов в сыворотке крови. На локальном уровне выявлены снижение внутриклеточной продукции IL-4 Т-лимфоцитами и смещение цитокинового баланса в сторону Th-1-зависимого иммунного ответа. **Заключение.** Проведение комплексной терапии женщинам с хроническим эндометритом вирусной этиологии на системном уровне способствует деконтаминации эндометрия вирусами папилломы человека и вирусами простого герпеса 2-го типа, повышает индекс поляризации индуцированных цитокин-продуцирующих лимфоцитов, на локальном уровне — снижение процентного содержания индуцированных клеток CD3+IFN- $\gamma$ + при стимуляции и смещение индекса поляризации в направлении регуляторных цитокин-продуцирующих клеток. Использование орошения полости матки кавитированным ультразвуковым раствором интерферона-гамма у пациенток с поражением эндометрия вирусной этиологии является эффективной технологией, оказывающей влияние на восстановление функциональной активности иммунокомпетентных клеток эндометрия, что может быть использовано для подготовки пациенток с маточной формой бесплодия к применению программ вспомогательных репродуктивных технологий.

*Ключевые слова:* вирус папилломы человека, вирус простого герпеса 2-го типа, иммунитет, орошение полости матки кавитированным низкочастотным ультразвуком раствором интерферона-гамма, хронический эндометрит.

## Current technologies for preparation of patients with viral endometritis for assisted reproductive technologies

O.A. MELKOZEROVA, Cand. Med. Sci.; Prof. N.V. BASHMAKOVA, MD; A.V. ESAREVA; Prof. G.N. CHISTYAKOVA, MD; I.I. REMIZOVA, Cand. Biol. Sci.

Ural Research Institute of Maternal and Infant Care, Ministry of Health of Russia, Yekaterinburg, Russia

**Objective** — to investigate the impact of intrauterine irrigations with a cavitated interferon-gamma solution on endometrial morphological characteristics, on the level of cytokine-producing cells and pro-inflammatory mediators and on the contents of human papillomaviruses and herpes simplex virus type 2 in the endometrial stroma of women with viral endometritis. **Subject and methods.** Morphological, immunological, and immunohistochemical examinations were conducted in 60 women with viral endometritis. Of them, 30 patients received combination treatment, including irrigation of the uterine cavity with an ultrasound-cavitated recombinant interferon-gamma solution, and 30 patients had standard therapy. Results. The preoperative immune system of viral endometritis patients is characterized by inflammatory cellular reactions manifested as elevated spontaneous T lymphocyte levels, as significantly increased CD3+IL-4+ cell contents during stimulation, as a lower polarization index of induced cytokine-producing cells, as decreased serum IFN- $\gamma$  levels, and as increased production of serum proinflammatory mediators. There was a reduction in the intracellular production of IL-4 T-lymphocytes and a shift of the cytokine balance towards a Th-1-dependent immune response at the local level. **Conclusion.** Combination therapy for women with chronic viral endometritis contributes to endometrial decontamination with human papillomaviruses and herpes simplex type 2, and increases the polarization index of induced cytokine-producing lymphocytes at the system level and shows a reduction in the percentage of induced CD3+IFN- $\gamma$ + cells during stimulation and a shift of the polarization index towards regulatory cytokine-producing cells at the local level. Irrigation of the uterine cavity with an ultrasound-cavitated interferon-gamma solution in patients with viral endometritis is an effective technology that influences the recovery of functional activity of immunocompetent cells of the endometrium, which can be used to prepare patients with uterine factor infertility for assisted reproductive technologies.

*Keywords:* human papillomavirus, herpes simplex virus type 2, immunity, irrigation of the uterine cavity with low-frequency ultrasound-cavitated interferon-gamma solution, chronic endometritis.

Несмотря на колоссальные успехи, достигнутые в последние десятилетия в области репродуктивной медицины, эмбриологии и генетики, проблема бесплодного брака еще далека от своего решения.

Результативность вспомогательных репродуктивных технологий при расчете на перенос одного эмбриона не превышает 25–30% [1, 2].

Нарушение полноценной имплантации при переносе эмбрионов хорошего качества в связи с нерецептивным эндометрием является наиболее значимой причиной репродуктивных неудач высокотехнологичных репродуктивных технологий (ВРТ), занимаемая в их структуре до 70% [2, 3]. Причины нарушения рецептивности эндометрия многочисленны и нередко комплексны. Среди ведущих этиологических факторов рефрактерного эндометрия доминирующее положение занимает инфекционный. Число наблюдений морфологической верификации хронического эндометрита (ХЭ) среди пациенток с тонким рефрактерным эндометрием достигает 65–70,2%. Поражение рецепторного аппарата эндометрия может быть связано не только с прямым повреждающим действием инфекционного агента, но и с неадекватным развитием иммунных реакций в стромальных структурах эндометрия, направленных на его нейтрализацию и элиминацию [4]. Следует отметить, что одной из особенностей течения ХЭ является отсутствие верификации бактериальных возбудителей патологического процесса в эндометрии в большинстве случаев. В связи с этим в фокусе научного интереса находятся исследования, посвященные изучению роли вирусной этиологии заболевания.

Важную роль в патогенезе ХЭ отводят системе цитокинов. У пациенток с ХЭ наблюдаются снижение функциональной активности лимфоцитов и нарушение баланса продуцируемых ими цитокинов, сдвиг которого в сторону  $Th_1$ -зависимого иммунного ответа может привести к повышению продукции провоспалительных медиаторов, развитию выраженных воспалительных реакций в эндометрии, даже при персистенции инфекционного агента, что нарушает нормальные межклеточные взаимодействия и может служить причиной неполноценной имплантации [3, 4].

Трудности медикаментозного лечения больных с ХЭ обусловили поиск новых технологий лечения данного заболевания, в частности, возможности использования в терапии ХЭ орошения полости матки раствором рекомбинантного интерферона-гамма, кавитированным\* ультразвуком низкой частоты. Несмотря на имеющиеся в литературе данные об эффективности данного метода, нерешенным остается вопрос о влиянии низкочастотного ультразвука на состояние локального и системного иммунитета у пациенток с пораженным эндометрия вирусной этиологии [5–7].

Цель исследования — оценить эффективность технологии кавитационного орошения полости матки раствором интерферона-гамма (IFN- $\gamma$ ) для подготовки пациенток с патологией эндометрия вирусной этиологии к программам ВРТ.

## Материал и методы

В соответствии с поставленными задачами проведен анализ результатов клинического и лабораторного обследования 60 женщин с ХЭ вирусной этиологии, ассоциированным с «тонким» рефрактерным эндометрием.

\* кавитация от лат. *cavus* — пустой, полый — образование пустот в движущейся жидкости.

Критериями включения являлись следующие: маточная форма бесплодия, обусловленная «тонким» эндометрием; диагностированное по данным ультразвукового исследования (УЗИ) на 20–22-й день цикла М-эхо менее 8 мм; гистологически подтвержденный диагноз ХЭ с верификацией антигенов CD138 и вирусов папилломы человека (ВПЧ) или вирусов простого герпеса 2-го типа (ВПГ-2) в строме эндометрия; подписанное добровольное информированное согласие пациентки на участие в исследовании. Критерии исключения: тяжелая соматическая патология, при которой противопоказано вынашивание беременности, онкологические заболевания, бесплодие, не обусловленное маточным фактором.

Все пациентки слепым методом были разделены на две группы, в которых для восстановления эндометрия в комплексной терапии применялось или не применялось орошение полости матки раствором интерферона- $\gamma$ , кавитированным низкочастотным ультразвуком. В 1-ю группу вошли 30 пациенток, которым в составе комплексной терапии был проведен курс орошения полости матки раствором рекомбинантного кавитированным низкочастотным ультразвуком IFN- $\gamma$ . Во 2-ю группу включили 30 пациенток, при лечении которых не проводились внутриматочные орошения. Стандартная терапия включала проведение антибактериальной терапии при верификации бактериального возбудителя в диагностически значимом титре, энтеральную противовирусную терапию и циклическую гормональную терапию. Контрольную группу составили 18 фертильных здоровых женщин.

Низкочастотное ультразвуковое кавитационное орошение полости матки начинали на 7–9-й день менструального цикла ежедневно курсом из 5 процедур продолжительностью 3–5 мин, с частотой волны 25 кГц, скоростью потока лекарственного средства 100–150 мл/мин. Лекарственной средой для орошения являлся жидкий раствор лиофилизата рекомбинантного IFN- $\gamma$  (Ингарон, Код АТХ-L03AB03, Фармаклон НПП, Россия) в дозе 500 000 ЕД в разведении на 400 мл изотонического раствора натрия хлорида на одну процедуру.

Данное исследование предварялось научным экспериментом по изучению воздействия энергии ультразвуковых волн низкой частоты (25 кГц) на стабильность молекул действующего вещества препарата Ингарон — рекомбинантного интерферона- $\gamma$  — с использованием метода масс-спектрометрии на квадрупольно-времяпролетном масс-спектрометре сверхвысокого разрешения. На основании протокола этого исследования от 27.04.15 масс-спектрометрический анализ молекулы действующего вещества лекарственного препарата Ингарон — рекомбинантного интерферона- $\gamma$  до и после обработки низкочастотным ультразвуком в спектре диапазона 20–25 кГц в течение 300 с может свидетельствовать о стабильном состоянии молекул и отсутствии их фрагментации на фоне ультразвукового воздействия.

Для морфологического исследования эндометрий получали методом пайпель-биопсии на 7–8-й день цикла. Парафиновые срезы окрашивали гематоксилином и эозин, ставили ШИК-реакцию по Шабадашу. Определение антигенов CD138, ВПЧ и ВПГ-2 в тканях эндометрия проводили с помощью иммуногистохимического анализа. Использовали группоспецифический иммуноглобулин к ВПЧ, а также моноклональные антитела к 6, 11 и 18-му серотипам и ВПГ-2 типу, поликлональные антитела к CD138. Применяли стрептавагин-биотин-пероксидаз-

ную систему визуализации. Экспрессию антигенов оценивали путем подсчета позитивных клеток в поле зрения при увеличении 400 и подсчете не менее 10 полей зрения.

Иммунофенотипирование лимфоцитов осуществляли методом проточной лазерной цитофлуориметрии на анализаторе FACS Calibur с использованием наборов моноклональных антител того же производителя, конъюгированных с флюоросцеинизотиоцианатом (FITC) и фикоэритрином (PE). Оценивали продукцию внутриклеточных цитокинов IFN- $\gamma$  и IL-4 Т-лимфоцитами (CD3+IFN- $\gamma$ + и CD3+IL-4+). Содержание про- и противовоспалительных медиаторов в сыворотке крови определяли методом твердофазного иммуноферментного анализа согласно рекомендациям производителей реагентов: IFN- $\gamma$ , IL-6, IL-8, TNF- $\alpha$ , IL-4 — с помощью тест-систем ЗАО «Вектор-Бест» (Россия). Проведение исследования одобрено локальным этическим комитетом ФГБУ «НИИ ОММ» Минздрава России. В соответствии с положениями Хельсинкской декларации Всемирной медицинской ассоциации последнего пересмотра, у всех женщин до момента включения в исследование было получено информированное согласие на использование биологического материала.

## Результаты и обсуждение

Средний возраст обследованных женщин составил  $33,13 \pm 0,72$  года в 1-й основной группе,  $33,92 \pm 0,26$  года — во 2-й основной группе и  $32,52 \pm 0,68$  года — в контрольной группе ( $p > 0,05$ ). Группы были сопоставимы по возрасту.

ХЭ в обеих основных группах наблюдения часто сочетался с воспалительными заболеваниями нижнего отдела репродуктивного тракта (56,67% — 17 в 1-й основной группе; 50% — 15 во 2-й основной группе против 7,14% в контрольной группе;  $p < 0,05$ ). В 1-й и 2-й группах 26,67 и 33,33% пациенток соответственно страдали хроническим аднекситом и имели в анамнезе инфекции, передаваемые половым путем. Структура органических поражений матки, приводящих к нарушению фертильности, в анамнезе была представлена синдромом Ашермана (23,33%), пороками развития матки (8,33%), аденомиозом (13,33%) и подслизистой миомой матки (11,67%). По поводу данных заболеваний всем пациенткам предпринимались гистерорезектоскопические операции в плане подготовки к программам ВРТ.

Особенностью акушерского анамнеза пациенток с «тонким» эндометрием являлось доминирование вторичного бесплодия (66,67% женщин). При этом только у 36,67% пациенток 1-й и 33,33% женщин 2-й групп вторичному бесплодию предшествовали роды, а в основном вторичному бесплодию предшествовали серия медицинских аборт, неразвивающихся беременностей (в среднем  $2,46 \pm 0,54$  наблюдения прерывания беременности) либо спонтанные аборты (в среднем  $1,86 \pm 0,56$  наблюдения абортов на одну пациентку в 1-й и 2-й группах).

По данным анамнеза, доминирующее положение в структуре репродуктивных потерь у пациенток основных групп принадлежит неразвивающейся беременности (63,33%), которую можно считать одним из клинических проявлений эндометриопатии. Показана высокая частота хирургического аборта в анамнезе у пациенток с бесплодием (41,66%), ассоциированным с «тонким» эндометрием. ВРТ воспользовались 42 (70%) пациентки основных групп. Число попыток экстракорпорального оплодотворения (ЭКО), предпринятых женщинами с бесплодием и гипоплазией эндометрия, достигало 6, что свидетельствует об

отсутствии эффекта от применения программ ВРТ у данных пациенток. К категории имплантации относились 14 (46,67%) пациенток 1-й группы и 11 (36,67%) пациенток 2-й группы и имели 2 неудачные попытки ЭКО и более.

Морфологическое исследование образцов эндометрия у женщин 1-й и 2-й групп демонстрировало картину ХЭ с различной степенью выраженности фиброза (24,5%) и склероза стромы (13,2%), признаками перинодулярных и перигландулярных инфильтратов (рис. 1, см. на цв. вклейке). Вирусное поражение эндометрия демонстрировало картину фибринозно-десквамативного интервиллусита с формированием мелких псевдоинфарктов.

Реакция иммунного воспаления на нашем материале была диагностирована в 12% наблюдений в 1-й группе и в 16% — во 2-й. Для нее характерен ряд морфологических признаков: очаги некроза и некробиоза стромальных клеток; скопления лимфоцитов, гранулоцитов и макрофагов в перинодулярной и перигландулярной зоне стромы эндометрия; тромбоз спиральных сосудов и сливающиеся поля фиброза в периваскулярной области (рис. 2, на цв. вклейке).

Методом иммуногистохимического исследования в тканях выявлено наличие ВПЧ в стромальном локусе эндометрия в 16 (53,3%) наблюдениях у пациенток 1-й группы, в 13 (43,3%) наблюдениях — среди женщин 2-й группы. В 1-й группе в 12 (40%) наблюдениях выявлены низкоонкогенные типы ВПЧ (6, 11 и 13-й типы) и в 4 (13,3%) наблюдениях — высокоонкогенные типы (39 и 42-й типы). Во 2-й группе в 10 (33,3%) наблюдениях в тканях эндометрия присутствовал низкоонкогенный тип ВПЧ (11, 13 и 33-й типы) и в 3 (10%) наблюдениях — сочетание низкоонкогенного и высокоонкогенного типов ВПЧ (16, 18, 40 и 42-й типы). В 14 (46,7%) наблюдениях у пациенток 1-й группы и в 17 (56,7%) — у пациенток 2-й группы выявлена ДНК ВПГ 2-го типа.

Иммуногистологическое исследование парафиновых срезов эндометрия (рис. 3, 4, на цв. вклейке) показало наличие иммуноположительных включений антигенов ВПЧ в ядрах и цитоплазме зараженных эндометриальных клеток, эндотелиоцитов капилляров, призматического эпителия эндометриальных желез, в ядрах поверхностного эпителия эндометрия и лимфоцитов.

В многочисленных экспериментах [7, 8] показано, что низкочастотный ультразвук дает потенциально важный эффект воздействия на функциональную активность клеток, который может заметно влиять на восстановление тканей и процессы регенерации в естественных условиях. Низкочастотный ультразвук вызывает расширение кровеносных сосудов и увеличение регионарного кровотока в 2–3 раза, инициирует благоприятные изменения в микроциркуляторном русле и эндотелии сосудов, активирует ангиогенез и развитие коллатерального кровотока. Стратегически важным лечебным эффектом ультразвука низкой частоты *in vivo* является фонофоретический, обеспечивающий доставку лекарственного вещества в ткани, минуя центральный кровоток. Данные обстоятельства определили наш научный интерес в изучении возможностей применения энергии ультразвуковых колебаний для восстановления морфологической структуры и функциональной активности «тонкого» рефрактерного эндометрия.

После комплексной терапии с применением внутриматочных орошений кавитированным раствором интерферона- $\gamma$  удалось добиться полной деконтаминации эндометрия вирусами ВПЧ и ВПГ у всех пациенток 1-й группы, имевших вирусносительство (рис. 5, на цв. вклейке). Во 2-й группе женщин, у которых кавитационное ороше-

**Таблица 1.** Содержание цитокин-продуцирующих клеток и уровень цитокинов в крови женщин с поражением эндометрия вирусной этиологии при использовании различных методов лечения, МЕ (25-й—75-й P)

Показатель	1-я группа (комплексная терапия, n=30)		2-я группа (стандартная терапия, n=30)		Контрольная группа (n=18)
	до лечения	после лечения	до лечения	после лечения	
CD3+IFN- $\gamma$ + спонтанный, %	2,56 (2,34—3,62)*	2,31 (1,95—3,21)	3,06 (2,33—3,482)*	3,19 (2,59—3,78)*	1,51 (1,50—1,60)
CD3+IL-4+ спонтанный, %	3,0 (2,37—4,53)*	2,37 (1,79—3,24)	3,54 (2,37—5,21)*	4,45 (2,63—4,68)*	1,43 (1,30—1,60)
CD3+IFN- $\gamma$ + /CD3+IL-4+ спонтанный, усл.ед.	0,83 (0,64—1,12)	1,29 (0,82—1,37)	0,88 (0,65—1,15)	1,03 (0,57—1,37)	1,0 (0,94—1,06)
CD3+IFN- $\gamma$ + стимулированный, %	4,87 (3,62—7,33)	4,4 (3,67—6,14)	6,16 (4,26—9,9)	9,13 (6,27—12,09)	6,0 (5,30—7,0)
CD3+IL-4+ стимулированный, %	6,4 (4,2—9,99)*	3,89 (3,0—7,27)	6,09 (4,74—9,27)*	6,44 (4,77—17,07)*	4,60 (4,06—5,40)
CD3+IFN- $\gamma$ + /CD3+IL-4+ стимулированный, усл.ед.	0,74 (0,55—1,15)*	0,94 (0,56—1,33)*	0,97 (0,77—1,21)*	1,0 (0,76—1,59)	1,31 (1,24—1,48)
IFN- $\gamma$ сывороточный, пг/мл	0,0 (0,0—0,89)*	0,0 (0,0—4,15)*	0,0 (0,0—3,95)*	0,0 (0,0—0,16)*	18,7 (15,5—23,63)
IL-4 сывороточный, пг/мл	0,35 (0,03—1,3)	0,10 (0,0—0,78)	0,28 (0,0—1,2)	0,35 (0,0—1,52)	0,0 (0,0—0,0)

*Примечание.* Здесь и в табл. 3: \* —  $p < 0,017$  — статистически значимые различия с контрольной группой (критерий Манна—Уитни); # —  $p < 0,05$  — статистически значимые различия между показателями до лечения и после него (критерий Вилкоксона). МЕ — медиана; P — перцентиль (здесь и в табл. 2, 3).

ние не применялось, в контрольных образцах эндометрия, взятых в следующем менструальном цикле, у всех 4 пациенток определялся ВПЧ.

Внутриматочное орошение кавитированными лекарственными растворами с добавлением интерферона- $\gamma$  приводит к быстрой и полной элиминации ВПЧ и ВПГ 2-го типа в строме эндометрия.

Согласно данным литературы [8, 9], бактериально-вирусная колонизация эндометрия является, как правило, следствием неспособности иммунной системы и неспецифических факторов иммунитета (системы комплемента, фагоцитоза) полностью элиминировать инфекционный агент, что приводит к персистенции микроорганизмов, характеризующейся привлечением в очаг хронического воспаления мононуклеарных фагоцитов, естественных киллеров, синтезирующих провоспалительные цитокины.

Определение уровня экспрессии цитокинов клетками цельной крови позволяет охарактеризовать способность к секреторной активности иммуноцитов и выявить дефекты биосинтеза ряда основных медиаторов межклеточного взаимодействия. При этом оценка спонтанной экспрессии цитокинов иммунокомпетентными клетками свидетельствует о том, насколько эти клетки активированы *in vivo*, а митоген-индуцированной — позволяет оценить потенциальную способность цитокин-продуцирующих клеток к выработке сигнальных молекул в ответ на дополнительный стимул, что характеризует функциональный резерв иммунной системы.

Согласно настоящему исследованию, у всех женщин с ХЭ вирусной этиологии в периферической крови имелось повышение спонтанного уровня Т-лимфоцитов, экспрессирующих провоспалительные (IFN- $\gamma$ ) и регуляторные (IL-4) цитокины, что указывало на избыточную продукцию внутриклеточных факторов, опосредующих как Th1-, так и Th2-путь иммунного ответа (табл. 1). При этом значительное увеличение содержания клеток CD3+IL-4+ в условиях стимуляции свидетельствовало о включении защитных механизмов, направленных на подавление клеточно-опосредованного иммунного ответа. Тем не менее снижение индекса поляризации цитокин-продуцирующих клеток (CD3+IFN- $\gamma$ + /CD3+IL-4+) индуцированными лимфоцитами отражало снижение функционального резерва иммунокомпетентных клеток. При этом отмеча-

лось статистически значимое снижение содержания IFN- $\gamma$  в сыворотке крови, а уровень сывороточного IL-4 не отличался от такового в контрольной группе.

По данным литературы, течение ХЭ сопровождается повышением доли лимфоцитов CD4+IFN- $\gamma$ + и снижением процента клеток CD4+IL-4+, что обуславливает повышение соотношения CD4+IFN- $\gamma$ + /CD4+IL-4+, которое, по мнению авторов, служит индикатором нарушения процессов имплантации у пациенток данной категории [10].

Другими авторами показано, что соотношение Th1/Th2 сопоставимо с таковым при беременности, прогрессирующей впоследствии до срока доношенной. В то же время индуцированное дополнительным стимулом усиление продукции внутриклеточного IFN- $\gamma$ , даже сопровождающееся повышением внутриклеточного синтеза IL-4, является фактором, повышающим эффективность презентации антигенов гистосовместимости и способность их распознавания Т-лимфоцитами [11]. Интерферон- $\gamma$ , в отличие от других интерферонов, повышает экспрессию антигенов тканевой гистосовместимости как I, так и II классов на разных клетках, причем индуцирует экспрессию этих молекул даже на тех клетках, которые не экспрессируют их конститутивно. Интерферон- $\gamma$  блокирует репликацию вирусных ДНК и РНК, синтез вирусных белков и сборку зрелых вирусных частиц, тем самым оказывая цитотоксическое воздействие на клетки, инфицированные вирусом.

Важно отметить, что интерферон- $\gamma$  блокирует синтез  $\beta$ -TGF, ответственного за развитие фиброза стромы эндометрия.

После комплексного лечения, включающего использование рекомбинантного интерферона- $\gamma$ , вводимого локально с помощью орошения полости матки его раствором, кавитированным ультразвуком, увеличился сниженный до лечения индекс поляризации цитокин-продуцирующих лимфоцитов при стимуляции, а спонтанная продукция внутриклеточных цитокинов IL-4 и IFN- $\gamma$  нормализовалась до уровня таковых у условно здоровых женщин. Уменьшилось количество индуцированных клеток CD3+IL-4+ до такового в контрольной группе. Содержание сывороточного IFN- $\gamma$  сохранялось на уровне, сопоставимом с показателем контрольной группы, продукция IL-4 статистически значимо не отличалась.

**Таблица 2. Содержание цитокин-продуцирующих клеток в ткани эндометрия у женщин с поражением эндометрия вирусной этиологии при использовании различных методов лечения, МЕ (25-й—75-й Р)**

Показатель	1-я группа (n=30)		2-я группа (n=30)		Контрольная группа (n=18)
	до лечения	после лечения	до лечения	после лечения	
CD3+IFN- $\gamma$ + спонтанный, %	1,59 (1,18—2,8)	1,54 (1,07—2,44)	1,39 (1,11—3,14)	2,73 (1,11—4,16)	1,85 (1,44—2,16)
CD3+IL-4+ спонтанный, %	0,96 (0,94—1,52)*	1,59 (0,82—3,76)	0,95 (1,94—1,98)*	1,03 (0,94—1,37)*	2,06 (1,92—2,72)
CD3+IFN- $\gamma$ + /CD3+IL-4+ спонтанный, усл.ед.	1,26 (1,03—1,25)*	0,75 (0,54—0,95)#	1,26 (1,03—1,36)*	1,27 (1,01—1,65)	0,79 (0,71—0,91)
CD3+IFN- $\gamma$ + стимулированный, %	2,16 (1,33—3,36)**	4,98 (2,97—5,68)	4,36 (2,48—5,03)	3,69 (2,47—5,64)	4,22 (3,07—5,19)
CD3+IL-4+ стимулированный, %	3,53 (2,41—4,66)*	2,93 (1,82—6,33)*	3,29 (2,04—5,03)*	3,05 (2,05—4,4)*	4,99 (3,83—6,86)
CD3+IFN- $\gamma$ + /CD3+IL-4+ стимулированный, усл.ед.	0,73 (0,47—0,81)**	1,21 (1,02—1,23)*	1,17 (0,99—1,23)*	1,21 (1,02—1,24)	0,83 (0,75—0,91)

*Примечание.* \* —  $p < 0,001$  — статистически значимые различия с контрольной группой (критерий Манна—Уитни), # —  $p < 0,001$  — статистически значимые различия между показателями до лечения и после него (критерий Вилкоксона).

При проведении стандартной терапии изменения в продукции внутриклеточных и сывороточных цитокинов относительно стартовых показателей не выявлено: продукция внутриклеточных цитокинов у пациенток 2-й группы превышала показатели контрольной группы, а уровень IFN- $\gamma$  оставался достоверно низким.

При исследовании локальной продукции внутриклеточных цитокинов в ткани эндометрия статистически значимых различий в содержании Т-лимфоцитов, продуцирующих IFN- $\gamma$ , у пациенток с ХЭ и условно здоровых женщин не выявлено (табл. 2). Однако количество спонтанных и индуцированных клеток CD3+IFN- $\gamma$ + и CD3+IL-4+ у женщин 1-й и 2-й групп было достоверно снижено, следствием чего явилось значительное повышение индекса поляризации цитокин-продуцирующих клеток и смещение цитокинового баланса в сторону клеточно-опосредованного иммунного ответа.

Применение комплексного лечения с использованием кавитированных низкочастотным ультразвуком растворов рекомбинантного интерферона- $\gamma$  вызывало смещение цитокинового баланса в сторону Th<sub>2</sub>-зависимого иммунного ответа. Индекс поляризации в спонтанном и стимулированном тестах снижался относительно первоначального уровня и не отличался от показателей контрольной группы (спонтанный уровень), а также было достоверно ниже (при стимуляции лимфоцитов). При этом сохранялось низкое процентное содержание клеток CD3+IL-4+, а уровень индуцированных Т-лимфоцитов, продуцирующих IFN- $\gamma$ , статистически значимо повышался относительно первоначального уровня и параметров условно здоровых женщин. После применения стандартной терапии продукция внутриклеточных цитокинов сохранялась на прежнем уровне.

Исследование содержания провоспалительных медиаторов в сыворотке крови показало, что до лечения уровень IL-6 у всех женщин с ХЭ был сопоставим с показателями условно здоровых женщин, а концентрация IL-8 и TNF- $\alpha$  статистически значимо превышала аналогичные показатели контрольной группы (табл. 3), что указывало на воспалительную направленность клеточных реакций у данной категории пациенток.

Полученные нами результаты исследования содержания цитокинов у женщин с ХЭ согласуются с данными ряда отечественных и зарубежных авторов [2, 12, 13]. Необходимо отметить, что в нашем исследовании концентрация IFN- $\gamma$  в сыворотке крови у женщин основных групп была

существенно снижена, что указывает на угнетение цитотоксической реакции Т-лимфоцитов на опосредованный антителами лизис инфицированных клеток Т-лимфоцитами, макрофагами, полиморфно-ядерными лейкоцитами. Следовательно, повышение продукции TNF- $\alpha$  и IL-8 является следствием стимуляции продукции макрофагов и нейтрофилов некоторыми вирусами [13, 14].

После орошения полости матки с применением кавитированного низкочастотным ультразвуком раствора рекомбинантного интерферона- $\gamma$  наблюдалась нормализация соотношения исследуемых медиаторов. При этом содержание IL-6 снизилось практически в 6 раз, а уровень IL-8 — в 1,4 раза. Однако, несмотря на некоторое снижение IL-8, концентрация этого хемокина сохранялась на достоверно высоком уровне, содержание TNF- $\alpha$  оставалось повышенным, а уровень IL-6 был статистически значимо ниже, чем у условно здоровых женщин. Использование стандартного метода лечения не влияло на повышенное содержание провоспалительных цитокинов, за исключением содержания IL-8, уровень которого снижался до значений условно здоровых женщин.

## Выводы

1. Морфометрия эндометрия показала, что вирусное инфицирование приводит к нарушению функциональной активности эндометрия, формированию фиброза и склероза стромы, перинодулярных и перигландулярных инфильтратов, тромбозу спиральных сосудов. Использование в комплексе терапии орошений полости матки кавитированными низкочастотным ультразвуком растворами интерферона- $\gamma$  способствует элиминации вирусных агентов из стромальных структур эндометрия.

2. Состояние иммунной системы у женщин с ХЭ вирусной этиологии характеризуется воспалительной направленностью клеточных реакций, проявляющихся в повышении спонтанного уровня Т-лимфоцитов, экспрессирующих IL-4; снижении уровня Т-лимфоцитов, экспрессирующих IFN- $\gamma$ , значительном увеличении содержания клеток CD3+IL-4+ в условиях стимуляции, снижении индекса поляризации индуцированных цитокин-продуцирующих клеток (CD3+IFN- $\gamma$ + /CD3+IL-4+), содержании сывороточного IFN- $\gamma$ , а также возрастании продукции провоспалительных медиаторов TNF- $\alpha$  и IL-8 в сыворотке крови. На локальном уровне наблюдаются снижение внутриклеточной продукции IL-4 Т-лимфоци-

Таблица 3. Уровень провоспалительных цитокинов у женщин с ХЭ вирусной этиологии при различных методах лечения, Ме (25-й—75-й P)

Показатель	1-я группа (n=30)		2-я группа (n=30)		Контрольная группа (n=18)
	до лечения	после лечения	до лечения	после лечения	
IL-6, пг/мл	6,43 (4,43—7,59)	1,1 (0,62—1,48)**	7,16 (2,58—11,36)	6,43 (1,29—8,07)	4,38 (2,68—5,61)
IL-8, пг/мл	43,1 (20,46—155,8)*	30,10 (15,99—44,56)*	60,45 (12,08—131,3)*	14,55 (6,38—65,15)#	13,80 (11,32—14,35)
TNF- $\alpha$ , пг/мл	3,24 (2,08—5,44)*	4,01 (3,44—6,31)*	2,77 (1,62—3,76)*	4,9 (1,55—6,05)*	1,69 (1,39—1,98)

тами и смещение цитокинового баланса в сторону Th<sub>1</sub>-зависимого иммунного ответа.

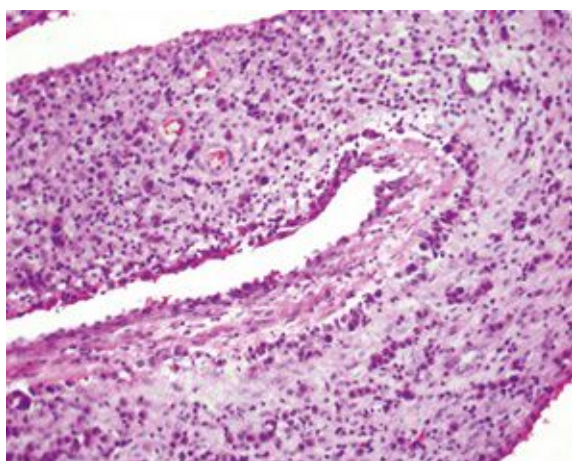
3. Комплексная терапия с применением внутриматочных орошений кавитированными ультразвуком растворами интерферона- $\gamma$  у женщин с поражением эндометрия вирусной этиологии на системном уровне вызывает увеличение индекса поляризации индуцированных цитокин-продуцирующих лимфоцитов относительно первоначального, на локальном уровне — повышение содержания клеток CD3+IFN- $\gamma$ + при стимуляции и смещение индекса поляризации в направлении регуляторных цитокин-продуцирующих клеток.

## ЛИТЕРАТУРА/REFERENCES

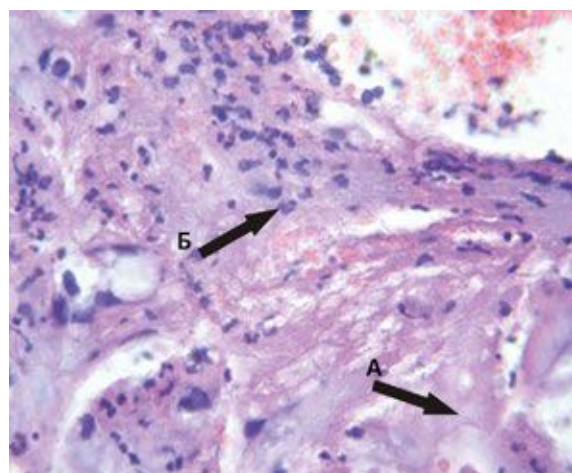
- Гюльмамедова И.Д., Межова О.К. Проблемы имплантации в программе IVF (обзор литературы). *Новости медицины и фармации*. 2010;253:17-27. [Gyul'mamedova ID, Mezhoва OK. Problems of implantation in IVF program (literature review). *Novosti meditsiny i farmatsii*. 2010;253:17-27. (In Russ.)].
- Боярский К.Ю., Гайдуков С.Н., Пальченко Н.А. Современный взгляд на проблему рецептивности тонкого эндометрия в программах ВРТ. Обзор литературы. *Проблемы репродукции*. 2013;4:3-7. [Boysarskii KYu, Gaidukov SN, Pal'chenko NA. Modern view on the problem of receptivity defects thin endometrium in art programs. A review of the literature. *Problemy reproduksii*. 2013;4:3-7. (In Russ.)].
- Сидельникова В.М. Привычная потеря беременности. М.: Триада-Х. 2002;275. [Sidel'nikova VM. Habitual pregnancy loss. Moscow: Triada-Kh. 2002;275. (In Russ.)].
- Сухих Г.Т., Шуршаллина А.В. Хронический эндометрит. М.: ГЕОТАР-Медиа; 2010;150. [Sukhikh GT, Shurshalina AV. *Chronic endometritis*. Moscow: GEOTAR-Media. 2010;150. (In Russ.)].
- Cravello L, Porcu G, D'Ercole C, Roger V, Blanc B. Identification and treatment of endometritis. *Contracept Fertil Sex*. 2001;7:585-586.
- Чистякова Г.Н., Тарасова М.Н., Газиева И.А., Ремизова И.И., Погорелко Д.В. Особенности апоптоза лимфоцитов у женщин с регрессирующей беременностью в анамнезе. *Проблемы репродукции*. 2013;4:27-30. [Chistyakova GN, Tarasova MN, Gazieva IA, Remizova II, Pogorelko DV. Characteristics of apoptosis of lymphocytes in women with regressing pregnancy in anamnesis. *Problemy reproduksii*. 2013;4:27-30. (In Russ.)].
- Глухов Е.Ю., Богданова А.М., Козырева Е.Н. Использование низкочастотного ультразвука в лечении пациенток с хроническим эндометритом, страдающих различными формами бесплодия. *Российский вестник акушера-гинеколога*. 2015;15:1:32-37. [Glukhov EYu, Bogdanova AM, Kozyreva EN. The use of low-frequency ultrasound in the treatment of patients with chronic endometritis with various forms of infertility. *Rossiiskii vestnik akushera-ginekologa*. 2015;15:1:32-37. (In Russ.)].
- Обоскалова Т.А., Кононова И.Н., Ворошилина Е.С. Иммунокоррекция кавитированными ультразвуком растворами в комплексном лечении цервикальных интраэпителиальных неоплазий, ассоциированных с папилломавирусной инфекцией. *Уральский медицинский журнал*. 2013;108:3:46-51. [Oboskalova TA, Kononova IN, Voroshilina ES. Immunotherapy cavitating ultrasound solutions in the complex treatment of cervical intraepithelial neoplasia associated with HPV infection. *Ural'skii meditsinskii zhurnal*. 2013;108:3:46-51. (In Russ.)].
- Hirama Y, Ochiai K. Estrogen and progesterone receptors of the out-of-phase endometrium in female infertile patients. *Fertil Steril*. 1995;63:5:984-988.
- Mote PA, Balleine RL, McGowan EM, Clarke CL. Colocalization of progesterone receptors A and B by dual immunofluorescent histochemistry in human endometrium during the menstrual cycle. *J Clin Endoc Metab*. 1999;84:8:2963-2971. <https://doi.org/10.1210/jcem.84.8.5928>
- Иммунологическая загадка беременности*. Под ред. Сотниковой Н.Ю. Иваново: Издательство МИК. 2005;275. [Immunological mystery of pregnancy. Ed. Sotnikovoi NYu. Ivanovo: Izdatel'stvo MIK. 2005;275. (In Russ.)].
- Газиева И.А., Чистякова Г.Н., Ремизова И.И. Роль нарушений продукции цитокинов в генезе плацентарной недостаточности и ранних репродуктивных потерь. *Медицинская иммунология*. 2014;16:6:539-550. [Gazieva IA, Chistyakova GN, Remizova II. The role of disturbances of cytokine production in the genesis of placental insufficiency and early pregnancy loss. *Meditsinskaya immunologiya*. 2014;16:6:539-550. (In Russ.)].
- Данусевич И.Н. Состояние эндокринной и иммунной систем у женщин с хроническим эндометритом и репродуктивными нарушениями. *Медицинский журнал прикладных и фундаментальных исследований*. 2013;8:108-111. [Danusevich IN. State of the endocrine and immune systems in women with chronic endometritis and reproductive disorders. *Meditsinskii zhurnal prikladnykh i fundamental'nykh issledovaniy*. 2013;8:108-111. (In Russ.)].
- Белан Э.Б., Пахуридзе Р.Ф., Смолова Н.В., Андреева М.В. Уровень IL-8 в сыворотке крови как маркер течения воспалительного процесса у больных с гинекологической патологией. *Цитокины и воспаление*. 2011;3:55-60. [Belan EB, Pakhuridze RF, Smolova NV, Andreeva MV. Level of IL-8 in blood serum as the marker of course of inflammatory process in patients with gynaecological disorders. *Tsitokiny i vospalenie*. 2011;3:55-60. (In Russ.)].

Поступила 08.09.17

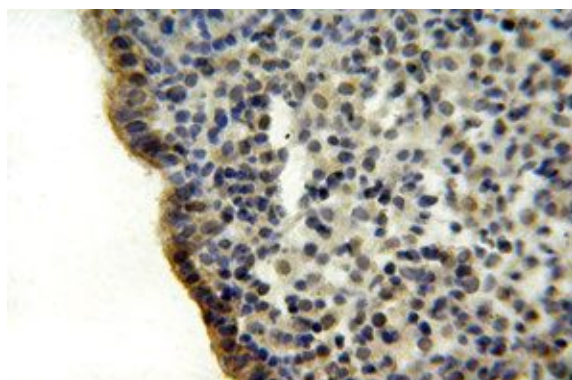
**К статье О.А. Мелкозеровой и соавт. «Современные технологии подготовки пациенток с патологией эндометрия вирусной этиологии к применению программ вспомогательных репродуктивных технологий»**



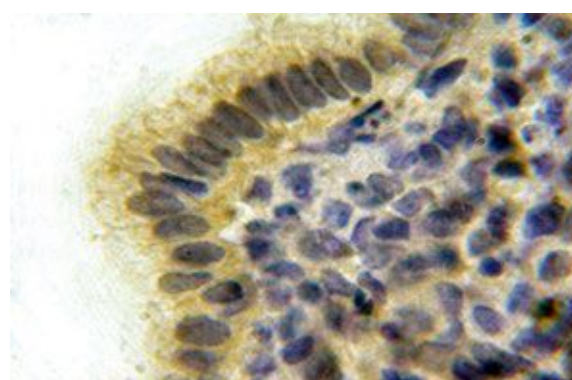
**Рис. 1.** Хронический эндометрит. Окраска гематоксилином и эозином.  
Ув. 200.



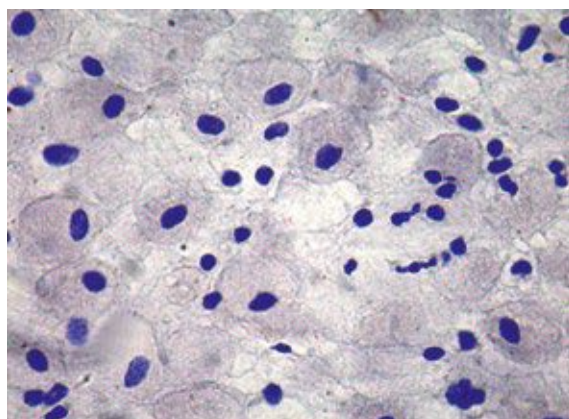
**Рис. 2.** А — очаги фиброза в строме эндометрия. Б — накопление полиморфноклеточных лейкоцитов в периваскулярной области. Окраска гематоксилином и эозином.  
Ув. 400.



**Рис. 3.** Максимальная иммуноположительная реакция на антиген ВПЧ коричневого цвета в цитоплазме люминального маточного эпителия в ядрах и цитоплазме некоторых стромальных клеток промежуточного типа. Иммуногистохимическое исследование эндометрия.  
Ув. 400.



**Рис. 4.** Максимум иммуноположительных реакций антигенов ВПЧ в цитоплазме люминального маточного эпителия, а слабая их выраженность — в ядрах некоторых стромальных клеток промежуточного типа. Иммуногистохимическое исследование эндометрия.  
Ув. 1000.



**Рис. 5.** Отсутствие иммуноположительной реакции антигенов ВПЧ и ВПГ в базальной зоне эндометрия у пациенток 1-й группы.  
Ув. 400.