https://doi.org/10.17116/rosakush201717468-71

«Волосатая шейка», или клиническое наблюдение сочетания опухолеподобного состояния шейки матки — эпидермальной метаплазии и неэпителиальной цервикальной патологии — лейомиомы шейки матки

Д.м.н. Т.С. КАЧАЛИНА[1], д.м.н. О.В. КАЧАЛИНА[2], асп. Г.А. ВАХАБОВА[1]

[1]Кафедра акушерства и гинекологии (зав. — проф. Л.В. Боровкова), [2]кафедра акушерства и гинекологии факультета повышения квалификации врачей (зав. — доц. Н.Ю. Каткова) Нижегородской государственной медицинской академии, Нижний Новгород, Россия

Описано клиническое наблюдение сочетания опухолеподобного состояния шейки матки — эпидермальной метаплазии и неэпителиальной цервикальной патологии — лейомиомы шейки матки. Пациентка 53 лет (постменопауза в течение 6 лет) обратилась к гинекологу по поводу кровяных выделений из половых путей и тянущих болей в гипогастрии. При осмотре было обнаружено увеличение задней губы до 5 см с участком гиперемии площадью 4 см, переходящим на свод влагалища. При пальпации шейка плотная, гипертрофирована за счет округлого образования диаметром около 6 см. При кольпоскопии многослойный плоский эпителий над зоной гипертрофии задней губы шейки матки был пронизан множеством извитых сливающихся сосудов, на фоне которых четко определялись множественные волоски черного цвета. При оптической когерентной томографии (ОКТ) интенсивность лазерного излучения, рассеянного зоной многослойного плоского эпителия, соответствовала не картине эпителия шейки матки, а ОКТ-изображению тонкого слоя кожи. УЗИ позволило выявить миоматозный узел шейки матки. С учетом роста лейомиомы в постменопаузе была выполнена тотальная гистерэктомия с удалением левых придатков. Гистологический анализ препарата подтвердил предположения: шейка матки с наличием узла фибролейомиомы обычного строения, в покровном эпителии — участки фиброзной ткани, микрокисты, заполненные преимущественно бесструктурными массами типа роговых, жировой тканью и волосяными фолликулами. Описанный клинический случай является примером патологического проявления приспособительных процессов в организме в виде эпидермальной метаплазии многослойного плоского эпителия шейки матки, протекающей на фоне лейомиомы матки с минимальными клиническими проявлениями. Данный пример вновь поднимает вопрос о необходимости цервикального скрининга с целью выявления патологических состояний шейки матки.

Ключевые слова: постменопауза, кольпоскопия, оптическая когерентная томография, лейомиома шейки матки, эпидермальная метаплазия многослойного плоского эпителия шейки матки, гистерэктомия.

The hairy cervix or a clinical case of a concurrence of cervical tumor-like condition — epidermal metaplasia and non-epithelial cervical pathology — leiomyoma of the uterine cervix

T.S. KACHALINA, MD[1]; O.V. KACHALINA, MD[2]; G.A. VAKHABOVA, Post-graduate Student[1]

[1]Department of Obstetrics and Gynecology, [2]Department of Obstetrics and Gynecology, Faculty for Advanced Training of Physicians, Nizhny Novgorod State Medical Academy, Nizhny Novgorod, Russia

The paper describes a clinical case of a concurrence of cervical tumor-like condition — epidermal metaplasia and non-epithelial cervical pathology — leiomyomas of the uterine cervix. A 53-year-old patient (with a 6-year postmenopause) sought for gynecological advice because of vaginal bleeding and tensive pains in the hypogastrium. Her examination revealed an increase in the posterior lip up to 5 cm with a 4 cm hyperemic area shifting to the vaginal vault. On palpation, the cervix was dense, hypertrophic at the expense of a rounded mass about 6 cm in diameter. Colposcopy showed that the stratified squamous epithelium above the hypertrophic area of the posterior lip of the cervix was riddled with numerous tortuous confluent vessels, against the background of which multiple black hairs were clearly seen. Optical coherence tomography (OCT) demonstrated that the intensity of laser radiation scattered by the area of stratified squamous epithelium was consistent with the OCT-image of the thin layer of the skin rather than with the OCT pattern of the cervical epithelium. Ultrasonography could identify a cervical myomatous node. In terms of leiomyoma growth in postmenopause, total hysterectomy with removal of the left appendages was carried out. Analysis of a histological specimen has confirmed the assumption that the cervix exhibits a fibrolipomatous nodule of normal structure; the surface epithelium has fibrous tissue areas, microcysts filled mostly with structureless horn-type masses, fatty tissue, and hair follicles. The described clinical case is an example of the pathological manifestations of the body's adaptive processes as the epidermal metaplasia of the stratified squamous epithelium of the cervix, which occurs in the presence of uterine leiomyoma with minimal clinical manifestations. This example again raises the question as to the need for cervical screening in order to identify cervical pathological conditions.

Keywords: postmenopause, colposcopy, optical coherence tomography, cervical leiomyoma, epidermal metaplasia of the stratified squamous epithelium of the cervix, hysterectomy.

© Коллектив авторов, 2017

e-mail: yander24@bk.ru

Приспособление (адаптация) — широкое биологическое понятие, объединяющее все процессы жизнедеятельности, благодаря которым осуществляется взаимоотношение организма с окружающей средой. Приспособление в патологии может проявляться различными патологическими процессами: атрофией, гипертрофией (гиперплазией), организацией, перестройкой тканей, метаплазией и дисплазией [1]. Метаплазия (от греч. *metaplasso* — превращать) — переход одного вида ткани в другой, родственный ей вид, всегда возникает в связи с предшествующей пролиферацией недифференцированных клеток и происходит строго в пределах одного зародышевого листка. Это патологическое проявление приспособительных процессов в организме, которое может стать фоном для развития злокачественного процесса. Именно поэтому метаплазии относят к опухолеподобным состояниям [2].

Шейка матки представляет собой гладкомышечный орган, образованный соединительной тканью (стромой) с сосудами, а также мышечными и эластическими волокнами [3]. Влагалищная часть шейки матки (экзоцервикс) покрыта многослойным плоским эпителием (МПЭ), который представлен 4 слоями: базальным, парабазальным, промежуточным и поверхностным. Поверхностный слой представлен 2—3 рядами клеток, которые проявляют тенденцию к ороговению и легко подвергаются десквамации в зависимости от фазы менструального цикла [4]. При кольпоскопии поверхность нормального МПЭ экзоцервикса гладкая, блестящая, без выпуклостей и изъязвлений, имеет бледно-розовый цвет [5]. При оптической когерентной томографии (ОКТ) поверхностные и подповерхностные структуры здоровой шейки матки визуализируются в виде двух горизонтально ориентированных оптических слоев: 1 — верхний — однородный, умеренно яркий слой на томограммах, соответствует МПЭ слизистой оболочки шейки матки; 2 — нижний слой — соответствует соединительнотканной строме слизистой оболочки шейки матки, оптическое изображение стромы более яркое (высокий уровень обратного рассеяния), неоднородное, в нем обнаруживаются контрастные области с низкой способностью к обратному рассеянию, различные по форме и размерам кровеносные сосуды; граница между слоями соответствует положению базальной мембраны [6].

Известно, что многослойный плоский эпителий слизистых оболочек развивается из наружного зародышевого листка эмбриона — эктодермы, как и кожа, которая гистологически состоит из 3 слоев: эпидермиса, дермы и гиподермы. Эпидермис кожи представлен многослойным плоским ороговевающим эпителием и состоит из 5 слоев: базального, шиповатого, зернистого, блестящего и рогового. Он отделен от дермы базальной мембраной с неровными контурами, повторяющими рельеф внедряющихся в дерму эпидермальных тяжей. Дерма — соединительнотканная часть кожи — состоит из волокон, основного вещества и немногочисленных клеток и является опорой для придатков кожи: волос, ногтей, потовых и сальных желез, а также сосудов и нервов [7]. ОКТ-изображение здоровой кожи любой анатомической принадлежности включает 5 горизонтально ориентированных оптических слоев: 1 — поверхностный, сильно рассеивающий (яркий), тонкий, однородный, одинаковой высоты на всем протяжении; соответствует поверхностной части рогового слоя с рыхлым расположением чешуек; 2 — рассеивающий слабее (более темный), однородный, одинаковой высоты на всем протяжении; соответствует среднему и нижнему отделам рогового слоя с плотно прилегающими чешуйками; 3 — сильно рассеивающий (яркий), однородный, одинаковой высоты на всем протяжении; соответствует надсосочковой зоне клеточных слоев эпидермиса; 4 — умеренно рассеивающий (более темный), неоднородный с чередованием ярких и менее ярких участков; соответствует зоне взаимного проникновения эпидермальных выростов и сосочков дермы; 5 — располагающийся в нижней части ОКТ-изображения, слабо рассеивающий (темный), неоднородный с выделением округлых и овальных областей минимального рассеяния; соответствует верхней части сетчатого слоя дермы с сосудами **(рис. 1, а и далее на цв. вклейке)**. Волосяные фолликулы на ОКТ-изображении визуализируются как вертикальные или слегка наклонные, слабо рассеивающие (менее яркие) области, пересекающие верхние 3 слоя. Сальные железы обнаруживаются в виде округлых или овальных интенсивно рассеивающих областей с четкими границами в пределах 4-го и 5-го оптических слоев **(см. рис. 1, б)** [8].

Тем не менее в отличие от кожи МПЭ шейки матки останавливается на более ранней стадии развития и не реализует способности к ороговению [1]. Ороговение МПЭ шейки матки может быть лишь патологической приспособительной реакцией и носит название эпидермальной метаплазии.

В гистологической классификации опухолей женской половой системы (2-я редакция, 1994) наиболее полно представлена разнообразная патология шейки матки, которая при определении типа опухоли и опухолевидного процесса в шейке матки учитывает их гистогенез. Разнообразные метаплазии — мерцательноклеточную, кишечноклеточную и эпидермальную — относят к опухолеподобным состояниям шейки матки.

Лейомиома шейки матки является мезенхимальной (стромальной) опухолью. По данным Л.В. Адамян [9], шеечная локализация лейомиом встречается в 5% случаев. При этом у 8% женщин с лейомиомой тела матки обнаруживается и лейомиома шейки матки [10].

Описание клинического наблюдения

Пациентка *К.*, 53 лет, обратилась к гинекологу с жалобами на контактные кровяные выделения из половых путей и ноющие боли внизу живота. Со слов больной, в 2013 г. во время профилактического осмотра при осмотре шейки матки при помощи зеркал, врач обнаружила на ней «пятно красного цвета», при бимануальном исследовании впервые была выявлена миома матки небольших размеров, было рекомендовано наблюдение у гинеколога по месту жительства, но пациентка не была у врача 2 года. Из анамнеза также известно, что в 1983 г. проводилась электрокоагуляция эктропиона шейки матки, в 1996 г. выполнено удаление правых придатков по поводу параовариальной кисты. Пациентка в постменопаузе в течение 6 лет. При осмотре наружные половые органы без патологических изменений, рост волос по женскому типу, область уретры, бартолиновых желез, ануса не изменены. Осмотр при помощи зеркал: стенки влагалища без особенностей, шейка матки бледно-розовая, укорочена, гипертрофирована преимущественно за счет задней губы диаметром до 5 см с участком гиперемии на площади 4 см^2, распространяющимся с задней губы на свод влагалища, выделения слизистые. При бимануальном исследовании влагалищная порция шейки матки укорочена, шейка плотная, гипертрофирована за счет округлого образо-

вания диаметром около 6 см. Матка нормальных размеров, плотная, безболезненная. Придатки слева не пальпируются, справа удалены оперативно. Учитывая участок гиперемии на задней губе шейки матки, выполнена кольпоскопия.

Кольпоскопическая картина оказалась уникальной: многослойный плоский эпителий над зоной гипертрофии задней губы шейки матки был пронизан множеством извитых сливающихся сосудов, на фоне которых четко определялись единичные волоски черного цвета **(рис. 2)**.

Результат ОКТ также был нестандартным — интенсивность лазерного излучения, рассеянного зоной метаплазии, соответствовала не картине эпителия шейки матки, а ОКТ-изображению тонкого слоя кожи и включала 5 горизонтально ориентированных оптических слоев **(рис. 3, а, б)**. Кроме того, при ОКТ-кольпоскопии мы получили изображения волосяных фолликулов **(см. рис. 3, в, г)** и сальных желез **(см. рис. 3, д, е)**.

При цитологическом исследовании материала с шейки матки получена картина выраженных реактивных изменений плоского эпителия с признаками продуктивного (гранулематозного) процесса, обнаружены многоядерные клетки типа «инородных тел».

При ультразвуковом исследовании органов малого таза выявлена лейомиома матки с наличием узла в шейке матки: в задней губе шейки матки лоцировалось образование округлой формы, повышенной эхогенности с четкими ровными контурами однородной эхоструктуры размером 47×36×38 мм; при цветовом допплеровском картировании в образовании регистрировались единичные локусы центрального кровотока; внутренний зев и цервикальный канал не были расширены.

На основании полученных данных нами установлен клинический диагноз: лейомиома матки с наличием шеечного узла. Эпидермальная метаплазия шейки матки.

С учетом роста опухоли в постменопаузе, что является показанием к хирургическому лечению — гистерэктомии [9], лапароскопическим доступом проведено оперативное вмешательство в объеме тотальной гистерэктомии с удалением левых придатков **(рис. 4)**. Тотальный объем гистерэктомии обеспечивает профилактику возникновения в будущем какого-либо заболевания шейки матки, в том числе злокачественого процесса [9].

Результаты гистологического исследования макропрепарата подтвердили наши предположения: шейка матки с наличием узла фибролейомиомы обычного строения, в покровном эпителии — участки фиброзной ткани, микрокисты, заполненные преимущественно бесструктурными массами типа роговых, жировой тканью и волосяными фолликулами.

Таким образом, описанное клиническое наблюдение является наглядным доказательством течения заболевания — лейомиомы шейки матки и опухолеподобного состояния шейки матки — эпидермальной метаплазии с минимальными клиническими проявлениями. Пациентка обратилась в связи с контактными кровяными выделениями из половых путей и ноющими болями внизу живота. Эпидермальная метаплазия МПЭ является патологической приспособительной реакцией организма, которая может стать фоном для развития злокачественного процесса, именно поэтому метаплазии относят к опухолеподобным состояниям. Данный пример вновь диктует необходимость цервикального скрининга для ранней верификации патологических изменений шейки матки с целью профилактики рака шейки матки.

Низкая информированность населения о профилактических обследованиях обусловливает несознательное отношение к сохранению собственного здоровья, отсроченная обращаемость за медицинской помощью приводит к случайному обнаружению различных заболеваний шейки матки, увеличивая тем самым периоперационные риски и ухудшая прогноз при злокачественной патологии.

Авторы заявляют об отсутствии конфликта интересов.

ЛИТЕРАТУРА/REFERENCES

1. Струков А.И., Серов В.В. *Патологическая анатомия: Учебник*. М.: Литература. 2010;224-227. Strukov AI, Serov VV. *Patologicheskaya anatomiya: Uchebnik*. [Pathological anatomy: a textbook]. Moscow: Literatura. 2010;224-227. (In Russ.).
2. Пальцев М.А., Аничков Н.М. *Патологическая анатомия: Учебник*. М.: Медицина. 2000;1:258-259. Pal'tsev MA, Anichkov NM. *Patologicheskaya anatomiya: Uchebnik*. [Pathological anatomy: a textbook]. Moscow: Meditsina. 2000;1:258-259. (In Russ.).
3. Роговская С.И., Липова Е.В. *Шейка матки, влагалище, вульва. Физиология, патология, кольпоскопия, эстетическая коррекция: Руководство для практикующих врачей*. М.: Издательство журнала Status Praesens. 2014; 43—45. Rogovskaya SI, Lipova EV. *Sheika matki, vlagalishche, vul'va. Fiziologiya, patologiya, kol'poskopiya, ehsteticheskaya korrekciya: Rukovodstvo dlya praktikuyushchikh vrachei*. [Cervix uteri, vagina, vulva. Physiology, pathology, colposcopy, aesthetic correction: a guide for physicians]. Moscow: Status Praesens. 2014;43-45. (In Russ.).
4. Роговская С.И. *Папилломавирусная инфекция у женщин и патология шейки матки*. М.: ГЭОТАР-Медиа. 2011;38-40. Rogovskaya SI. *Papillomavirusnaya infektsiya u zhenshchin i patologiya sheiki matki*. [Papillomavirus infection in women and cervical pathology]. Moscow: GEOTAR-Media. 2011;38-40. (In Russ.).
5. Заболевания шейки матки, влагалища и вульвы: клинические лекции. Под ред. Прилепской В.Н. М.: МЕДпресс-информ. 2005;76-78. *Zabolevaniya sheiki matki, vlagalishcha i vul'vy: klinicheskie lektsii*. [Diseases of the cervix, vagina and vulva: clinical lectures]. Ed. Prilepskaya VN. Moscow: MEDpress-inform. 2005;76-78. (In Russ.).
6. *Руководство по оптической когерентной томографии*. Под ред. Гладковой Н.Д., Шаховой Н.М., Сергеева А.Н. М.: ФИЗМАЛИАТ. 2007;179-180. *Rukovodstvo po opticheskoi kogerentnoi tomografii*. [Manual on optical coherence tomography]. Eds. Gladkova ND, Shakhova NM, Sergeev AN. Moscow: FIZMALIAT. 2007;179-180. (In Russ.).
7. Афанасьев Ю.И., Юрина Н.А., Котовский Е.Ф., Катинас Г.С. *Гистология, эмбриология, цитология: Учебник*. 2012;596-600. Afanas'ev YuI, Yurina NA, Kotovskii EF, Katinas GS. *Gistologiya, embriologiya, citologiya: Uchebnik*. [Histology, embryology, cytology: a textbook]. Moscow: GEOTAR-Media. 2012;596-600. (In Russ.).

8. Петрова Г.А., Петрова К.С., Шливко И.Л., Фирсова М.С., Эллинский Д.О., Агрба П.Д. Экспериментальная идентификация компонентов ОКТ-изображений здоровой тонкой кожи человека. *Российский журнал кожных и венерических болезней*. 2008;6:53-58. [Petrova GA, Petrova KS, Shlivko IL, Firsova MS, Ehllinskii DO, Agrba PD. Experimental identification of components of OKT images of healthy thin human skin. *Rossiiskii zhurnal kozhnykh i venericheskikh boleznei*. 2008;6:53-58. (In Russ.)].

9. *Миома матки: Диагностика, лечение и реабилитация: Клинические рекомендации по ведению больных*. Под ред. Адамян Л.В. М.: Министерство здравоохранения РФ. 2015;23-24. *Mioma matki: diagnostika, lechenie i reabilitatsiya: klinicheskie rekomendatsii po vedeniyu bol'nykh*. [Uterine fibroids: diagnosis, treatment and rehabilitation: clinical manual for managing patients]. Ed. Adamyan LV. Moscow: Ministerstvo zdravookhraneniya RF. 2015;23-24. (In Russ.).

10. *Опухоли шейки матки. Морфологическая диагностика и генетика: Руководство для врачей*. Под ред. Андреевой Ю.Ю., Франка Г.А. *Практическая медицина*. 2012;8-20. *Opuholi sheiki matki. Morfologicheskaya diagnostika i genetika: Rukovodstvo dlya vrachei*. [Tumors of the cervix. Morphological diagnostics and genetics]. Eds. Andreeva YuYu, Frank GA. *Prakticheskaya meditsina*. 2012;8-20. (In Russ.).

Поступила 22.12.16

К статье *Т.С. Качалиной и соавт.* «“Волосатая шейка” или клиническое наблюдение сочетания опухолеподобного состояния шейки матки — эпидермальной метаплазии и неэпителиальной цервикальной патологии — лейомиомы шейки матки»

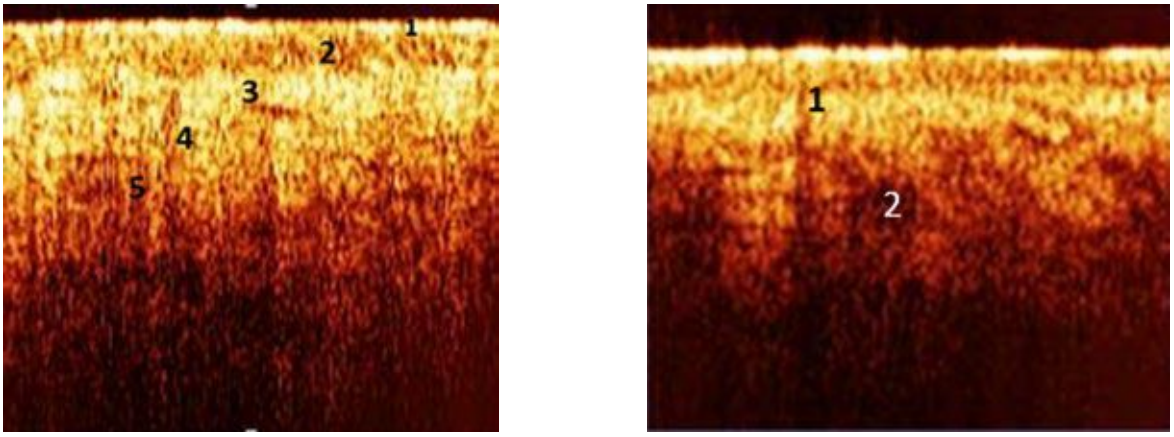

а б

***Рис. 1.* ОКТ-изображение.**
а — тонкая кожа (предплечье) (5 слоев); б — волосы (1) и сальная железа (2).

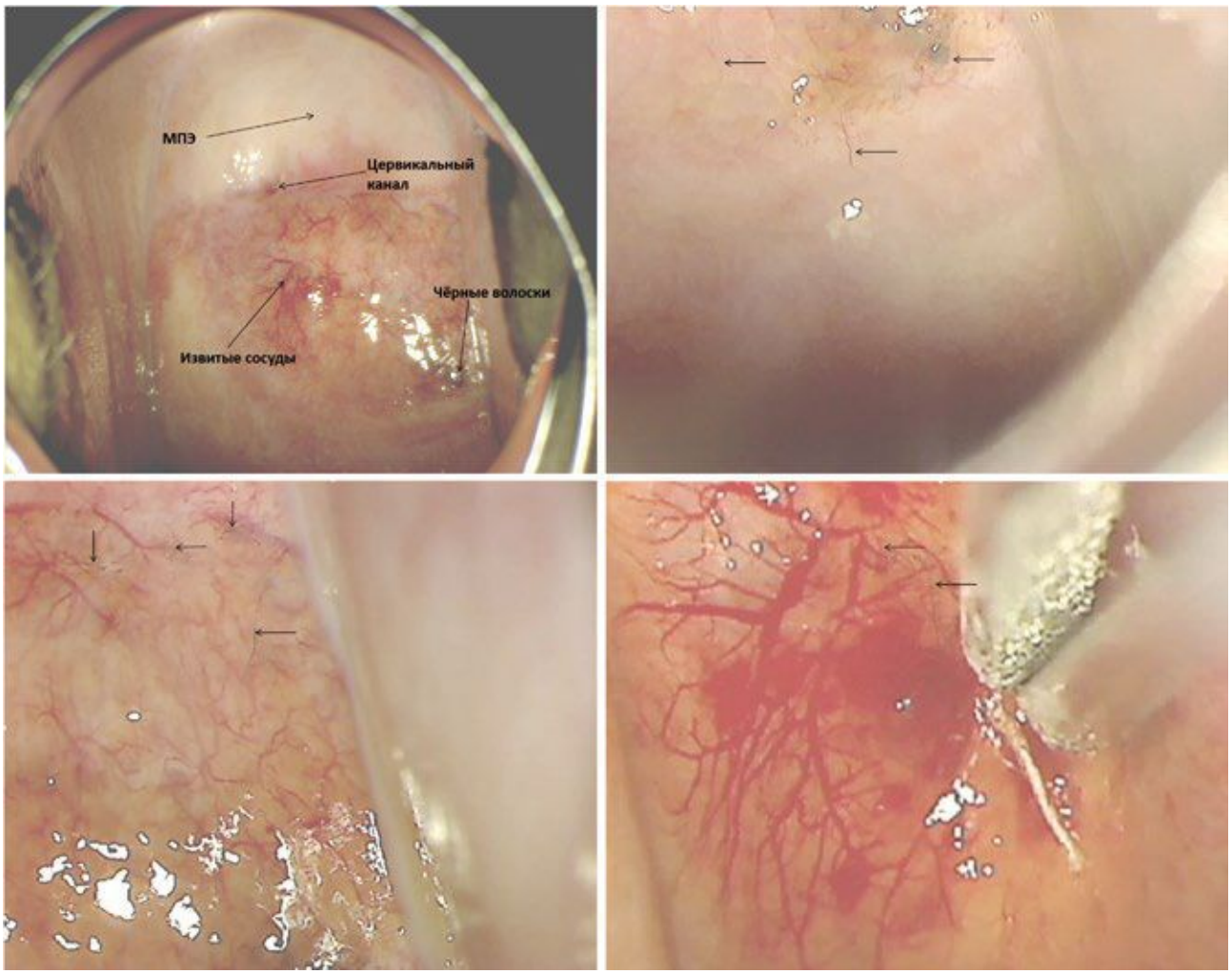

***Рис. 2.* Кольпоскопическая картина шейки матки у больной *К.* (стрелками указаны волоски).**

К статье *Т.С. Качалиной и соавт.* «“Волосатая шейка” или клиническое наблюдение сочетания опухолеподобного состояния шейки матки — эпидермальной метаплазии и неэпителиальной цервикальной патологии — лейомиомы шейки матки» *(продолжение)*

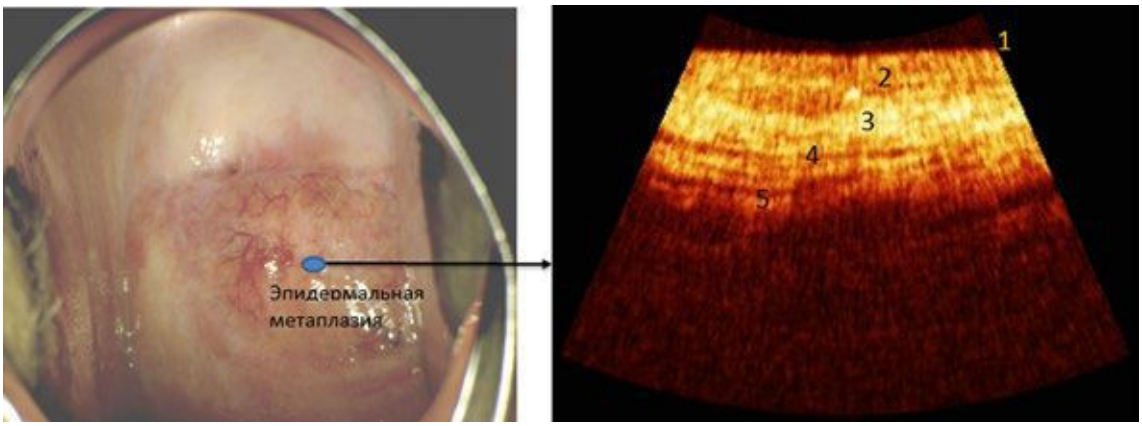

а б

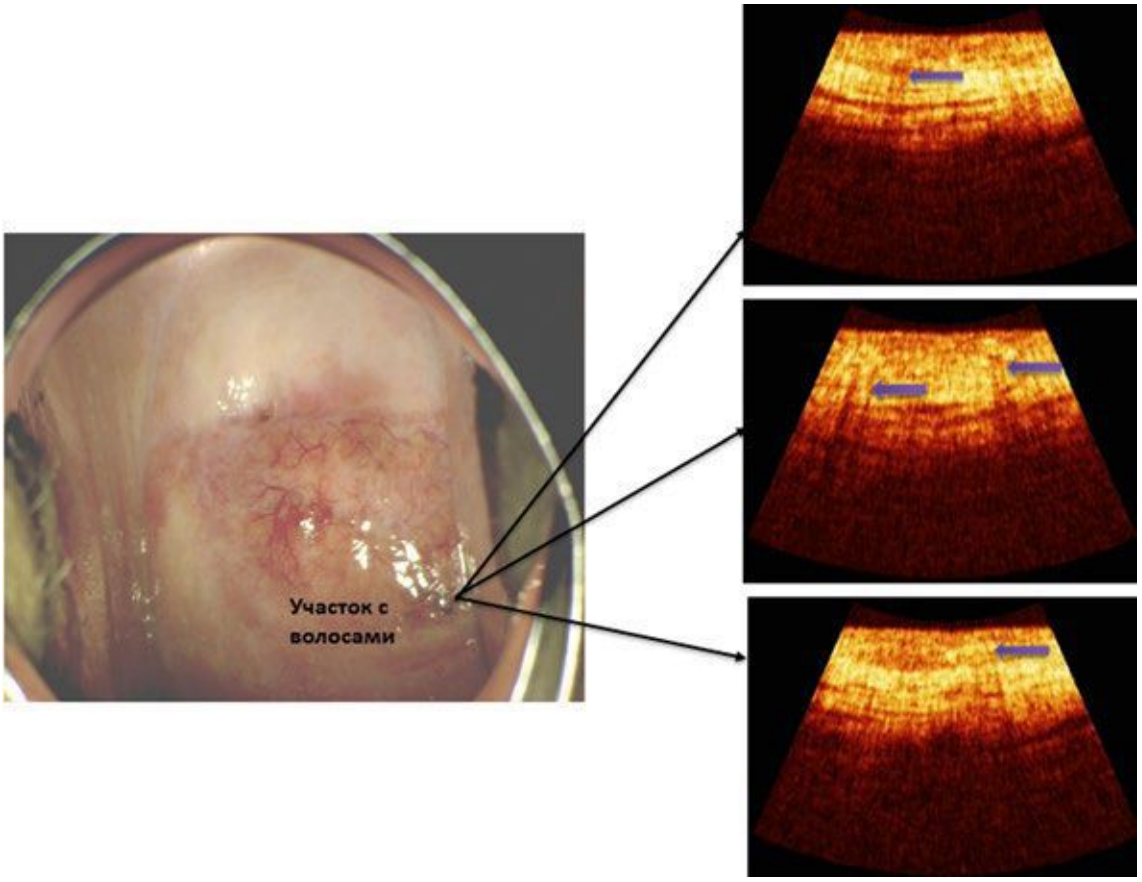

в г

Рис. 3 (а—г). **ОКТ-изображение зоны метаплазии МПЭ шейки матки (а, б), волосяных фолликулов (в, г) и сальных желез (д, е) у пациентки *К*.**

К статье *Т.С. Качалиной и соавт.* «“Волосатая шейка” или клиническое наблюдение сочетания опухолеподобного состояния шейки матки — эпидермальной метаплазии и неэпителиальной цервикальной патологии — лейомиомы шейки матки» *(продолжение)*

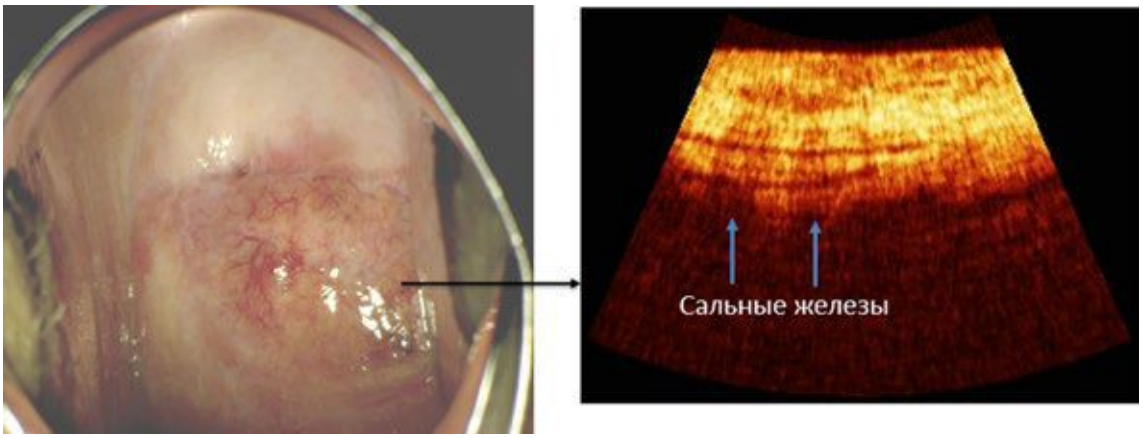

д е

Рис. 3 (д—е). **ОКТ-изображение зоны метаплазии МПЭ шейки матки (а, б), волосяных фолликулов (в, г) и сальных желез (д, е) у пациентки *К.*** *(продолжение)*



Рис. 4. **Макропрепарат: матка с левыми придатками.**