Ведение беременности и родов у пациентки с ВИЧ-инфекцией и туберкулезом множественных локализаций (клиническое наблюдение)

К.м.н. С.И. КАЮКОВА[1], д.м.н., проф. О.В. ДЕМИХОВА[1], к.м.н. Т.П. БЕССАРАБ[2], д.м.н. З.Х. КОРНИЛОВА[1], к.м.н. Р.Б. АМАНСАХЕДОВ[1], к.м.н. Л.С. ИДРИСОВА[3]

[1]Центральный научно-исследовательский институт туберкулеза, Москва; [2]Московский городской центр профилактики и борьбы со СПИДом; [3]кафедра акушерства и гинекологии лечебного факультета (зав. — проф. О.В. Макаров) Российского национального исследовательского медицинского университета им. Н.И. Пирогова, Москва

Pregnancy and labor management in a patient with HIV infection and tuberculosis at multiple sites (a clinical observation)

S.I. KAYUKOVA[1], O.V. DEMIKHOVA[1], T.P. BESSARAB[2], Z.KH. KORNILOVA[1], R.B. AMANSAKHEDOV[1], L.S. IDRISOVA[3]

[1]Central Research Institute of Tuberculosis, Moscow; [2]Moscow City Center for AIDS Prevention and Control; [3]Department of Obstetrics and Gynecology, Faculty of Therapeutics, N.I. Pirogov National Research Medical University, Moscow

Описан сложный клинический случай ведения беременности и родов у пациентки с 4В стадией ВИЧ-инфекции и туберкулезом множественных локализаций. В статье изложены анамнез заболевания, развитие сопутствующих осложнений, динамика вирусной нагрузки, уровень CD4+-лимфоцитов и эффективность применяемых режимов антиретровирусной и противотуберкулезной терапии. Наблюдение за пациенткой в течение беременности позволило выявить особенности течения ВИЧ-инфекции и туберкулеза множественных локализаций. Эффективность профилактического лечения доказана рождением здорового доношенного ВИЧ-отрицательного ребенка.

Ключевые слова: беременность, ВИЧ-инфекция, туберкулез органов дыхания и шейных лимфатических узлов, лечение, рождение здорового ВИЧ-отрицательного ребенка.

The paper describes a difficult clinical case of pregnancy and labor management in a woman with Stage 4B HIV infection and tuberculosis at multiple sites. It outlines the history of the disease, the development of concomitant complications, viral load changes, CD4+ lymphocyte count, and the efficiency of used antiretroviral and antituberculosis therapy regimens. The follow-up of the patient during pregnancy could reveal the specific features of HIV infection and tuberculosis at multiple sites. The efficiency of preventive treatment was proven by the birth of a healthy HIV-negative full-term baby.

Key words: pregnancy, HIV infection, tuberculosis of respiratory organs and cervical lymph nodes, treatment, birth of a healthy HIV-negative baby.

Эскалация эпидемии туберкулеза тесно связана с распространенностью ВИЧ-инфекции среди населения. Заболеваемость туберкулезом среди ВИЧ-инфицированных более чем в 8 раз выше, чем среди не инфицированных ВИЧ [3, 4].

В Российской Федерации сочетание туберкулеза и ВИЧ-инфекции у беременных уже не казуистика. Однако накопленный опыт пока невелик, и отсутствуют обобщенные научные данные по этому вопросу. Развитие туберкулеза у ВИЧ-инфицированной беременной приводит к увеличению материнской смертности в 2—3 раза, а младенческой — в 3—4 раза по сравнению с таковыми у ВИЧ-инфицированных женщин без ко-инфекции туберкулезом [5]. Поэтому изучение случаев ведения беременности у пациенток с ВИЧ-инфекцией и туберкулезным процессом в период беременности представляет несомненную актуальность.

Описание клинического наблюдения

В 1999 г. в возрасте 18 лет пациентка *М.* обратилась в поликлинику по месту жительства с жалобами на увеличение и болезненность подчелюстных лимфатических узлов, где при плановом обследовании в венозной крови были обнаружены антитела к ВИЧ-инфекции. Для углубленного обследования пациентка была направлена в территориальный центр профилактики и борьбы со СПИДом (ЦСПИД) по месту жительства, где был установлен диагноз: ВИЧ-инфекция, стадия 3 (субклиническая). Путь передачи предположительно половой. Увеличенные лимфатические узлы были расценены как проявления персистирующей генерализованной лимфаденопатии. Рекомендовано наблюдение в динамике.

С 1999 по 2005 г. (в течение 6 лет) пациентка с частотой 1 раз в год посещала ЦСПИД для планового обследования, со слов — за этот период времени состояние удов-

© Коллектив авторов, 2013

e-mail: kajukovalnp@gmail.com

летворительное, высокоактивная антиретровирусная терапия (ВААРТ) не назначалась. В 2005 г. после перенесенного стресса (смерть отца) начали беспокоить кашель, субфебрильная температура, общая слабость, по поводу чего обратилась в поликлинику по месту жительства, где было произведено рентгенологическое исследование и обнаружены изменения в легких.

Пациентка направлена в противотуберкулезный диспансер (ПТД) по месту жительства, где был установлен диагноз: очаговый туберкулез верхней доли правого легкого. Микобактерии туберкулеза (МБТ) (–). I «А» группа «ДУ». Назначено лечение по I режиму химиотерапии (ХТ), с положительной динамикой **(рис. 1)**. В 2006—2007 гг. получала сезонные курсы ХТ, в 2008 г. переведена в III группу «ДУ» как клинически излеченная форма туберкулеза **(рис. 2)**.

В декабре 2008 г. почувствовала ухудшение самочувствия в виде общей слабости, повышенной утомляемости. Отмечала шелушение кожи, покраснение кожи локтевых сгибов. Эти жалобы стали причиной обращения в ЦСПИД, где было проведено клиническое и иммунологическое обследование. Установлен высокий уровень вирусной нагрузки ВИЧ — 150 000 копий/мл (коп/мл) и низкий уровень иммунного статуса — Т-хелперы CD45/$CD3^+$/$CD4^+$ — 100 кл/мкл. По данным Р.В. Петрова и соавт. [1], уровень Т-хелперов в норме составляет 600—1900 кл/мкл.

С декабря 2008 г. назначена ВААРТ в схеме: стокрин (600 мг/день) и комбивир (ламивудин 150 мг + зидовудин 300 мг) 2 раза в день, которую пациентка принимала в непрерывном режиме в течение 2009—2010 гг.

В январе 2009 г. пациентка почувствовала болезненность и увеличение шейных лимфатических узлов, по поводу чего была направлена в хирургическое отделение туберкулезной клинической больницы (ТКБ). Произведена пункция лимфатического узла. Гистологически верифицирован туберкулез шейных лимфатических узлов. Назначено лечение по II «А» режиму химиотерапии в течение 9 мес с положительным эффектом.

В 2010 г. назначены сезонные курсы противотуберкулезной терапии, от которых пациентка отказалась. В результате в апреле 2011 г. — рецидив туберкулеза шейных лимфатических узлов, развился гнойный абсцесс, по поводу чего больная была повторно госпитализирована в хирургическое отделение ТКБ, где произведено вскрытие абсцесса. Гистологически описана капсула абсцесса с гнойной инфильтрацией и единичными гигантскими эпителиоидными клетками Пирогова—Лангханса.

При люминесцентной микроскопии обнаружены МБТ, бактериологические посевы — отрицательные. Назначено лечение по II «Б» режиму химиотерапии в течение 5,5 мес (апрель — август 2011 г.). Отмечалась плохая переносимость противотуберкулезных препаратов, подобран индивидуальный режим ХТ (рифабутин, феназид, протионамид, авелокс).

Курс противотуберкулезной терапии осложнился развитием лейкопении (↓Le до $1{,}5 \cdot 10^9$/л). Консультирована гематологом, заключение: гранулоцитопения. Тромбоцитопения. Назначен лейкостим (75 мг/сут, внутривен-

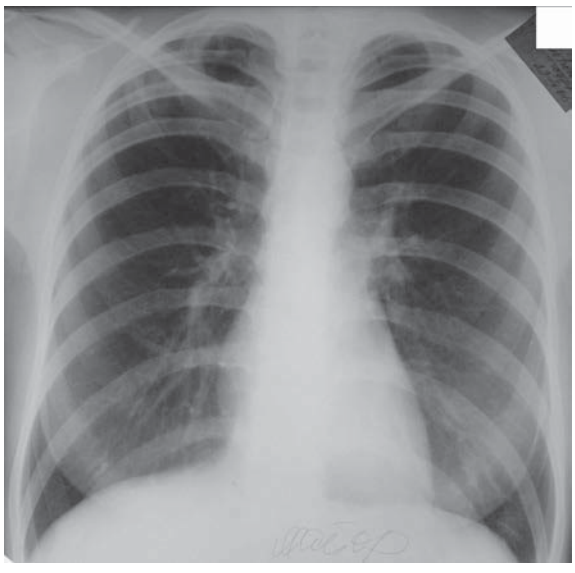

Рис. 1. **Очаговый туберкулез верхней доли правого легкого у больной *М.***

На обзорной рентгенограмме органов грудной клетки в прямой передней проекции от 22.09.05 в верхнем легочном поле справа — в проекции S1, S2 определяются ацинозные, ацинозно-нодозные очаги сливного характера. Их контуры размыты за счет перифокальной инфильтрации. На остальном протяжении правого и контралатерального легкого очаговых и инфильтративных изменений не выявляется. Корни легких неоднородны, структурны. Средостение не расширено, размеры, контуры его не изменены. Патологической жидкости в серозных полостях не отмечается.



Рис. 2. **Положительная динамика под влиянием лечения рентгенологической картины у больной *М.***

При анализе рентгенограммы органов грудной клетки от 05.12.08 в динамике определяется регресс ацинозно-нодозных очагов в верхней доле правого легкого. Отмечается частичное рассасывание, отграничение контуров очагов, появление локального сетчатоячеистого, межуточного фиброза в над-, подключичной зоне верхнего легочного поля правого легкого.

но 3 раза), на фоне которого количество лейкоцитов увеличилось до $3{,}2 \cdot 10^9$/л.

В апреле 2011 г. вышла замуж, половая жизнь регулярная, контрацепция — презервативы. Муж, 1982 г.р., ВИЧ-отрицательный, обследован в ПТД по месту жительства, данных за туберкулез органов дыхания нет. С 2012 г. в связи с планированием беременности пациентке была изменена схема ВААРТ: калетра (250 мг/день) + эпивир (300 мг/сут) + видекс (250 мг/день), которую пациентка принимает по настоящее время.

С февраля 2012 г. супружеская пара прекратила предохраняться презервативами (вирусная нагрузка на этапе планирования беременности 60 коп/мл; уровень CD45/$CD3^+$/$CD4^+$ 350 кл/мкл). В марте 2012 г. — задержка менструации, по поводу чего пациентке было произведено УЗИ органов малого таза, установлен диагноз: беременность 3—4 нед. На учет в женскую консультацию встала в сроке беременности 16 нед, ВААРТ не прерывала.

В мае 2012 г. почувствовала ухудшение состояния, начала отмечать повышенную утомляемость, субфебрильную температуру, увеличение и болезненность шейных лимфатических узлов больше справа. В клиническом анализе крови — Hb — 104 г/л; Le — $7 \cdot 10^9$/л; СОЭ 40 мл/ч. Иммунный статус — вирусная нагрузка 60 коп/мл; Т-хелперы (CD45/$CD3^+$/$CD4^+$ — 332 кл/мкл).

01.06.12 в хирургическом отделении ТКБ произведено вскрытие нагноившегося шейного лимфатического узла справа. При цитологическом исследовании содержимого обнаружены кислотоустойчивые микобактерии туберкулеза (КУМ) методом микроскопии по Цилю—Нильсену, бактериологические посевы отрицательные. Назначен комплексный препарат, содержащий изониазида 60 мг, рифампицина 120 мг, пиразинамида 300 мг, этамбутола 225 мг, пиридоксина гидрохлорида 20 мг, который пациентка принимает по настоящее время.

Консилиум хирургов и гинекологов ТКБ принял решение прервать беременность по медицинским показаниям, учитывая рецидив генерализованного туберкулеза на фоне поздней стадии ВИЧ-инфекции, опасность углубления иммунодефицита и прогрессирования туберкулезного процесса, что было предложено пациентке. От предложенного прерывания беременности и стационарного лечения в ТКБ женщина категорически отказалась, выписана домой 13.06.12.

13.06.12 пациентка обратилась за консультативной помощью к врачу акушеру-гинекологу ЦНИИТ РАМН по направлению ПТД по месту жительства с диагнозом: беременность 16—17 нед. ВИЧ-инфекция, стадия 4В. Туберкулез множественных локализаций: инфильтративный туберкулез верхней доли правого легкого. Абсцедирующий туберкулезный шейный лимфаденит, IБ группа «ДУ». Сопутствующее заболевание — хронический вирусный гепатит С. Цель консультации — оценка полноценности и возможности сохранения беременности при наличии сочетания нескольких инфекционных процессов: ТВ, гепатит С и ВИЧ.

Детальное ознакомление с историей болезни и данными клинико-лабораторного обследования позволило нам выделить 3 основные клинические задачи: оценить полноценность беременности; оценить риск передачи ВИЧ-инфекции от матери к плоду; оценить влияние беременности на течение ВИЧ-инфекции и туберкулеза множественных локализаций.

В июне 2012 г. женщина была направлена в Центр неонатального скрининга для выявления риска аномалий развития плода. Проведенное ультразвуковое исследование показало: плод соответствует 16 нед беременности, видимых пороков развития не обнаружено. Генетическое исследование показало, что риск развития синдрома Дауна, синдрома Эдвардса, синдрома Патау, синдрома Тернера и дефекта нервной трубки явился низким и не превышал общепопуляционный риск.

Урогенитальные инфекции в вагинальной микрофлоре не были обнаружены. Выявлено: высокий уровень антител (IgG) к ЦМВ 100,4 ед/мл (N — 6—15 ед/мл), токсоплазме 17,1 ед/мл (N — 1,6—3 ед/мл), HSV-I 3 ед/мл (N — 0,9—1,1 ед/мл). Антитела IgM обнаружены не были.

Генетические скрининги в мае, июне 2012 г., УЗИ в 16, 24 и 32 нед беременности не выявили возможных грубых пороков развития плода. На основании полученных результатов нами было сделано заключение: имеется высокая вероятность рождения ребенка без внутриутробных пороков развития.

Известно, что наиболее значимыми факторами риска вертикальной трансмиссии ВИЧ являются высокая вирусная нагрузка и грудное вскармливание. Примерно в 75% случаев передача ВИЧ ребенку происходит в последние недели перед родами или в родах; около 10% случаев инфицирования имеет место в первые два триместра беременности и в 10—15% случаев — во время грудного вскармливания [2]. Практически исключает риск перинатального инфицирования рациональная ВААРТ.

В течение данной беременности вирусная нагрузка менялась следующим образом: в 14—15 нед — 60 коп/мл → в 22—23 нед — 0 коп/мл → в 28—29 нед — 91 коп/мл → в 36 нед — 37 коп/мл. Тенденции к прогрессированию уровня вирусной нагрузки выявлено не было **(рис. 3)**.

Наблюдение за уровнем иммунного статуса CD45/$CD3^+$/$CD4^+$ показало его увеличение в 1,5 раза по мере увеличения срока беременности: 14—15 нед — 332 кл/мкл → в 22—23 нед — 493 кл/мкл → в 28—29 нед — 432 кл/мкл → в 36 нед — 644 кл/мкл **(рис. 4)**.

Пациентка социально адаптирована: москвичка, живет в благоустроенной квартире, образование — высшее экономическое, профессия — прикладное программиро-

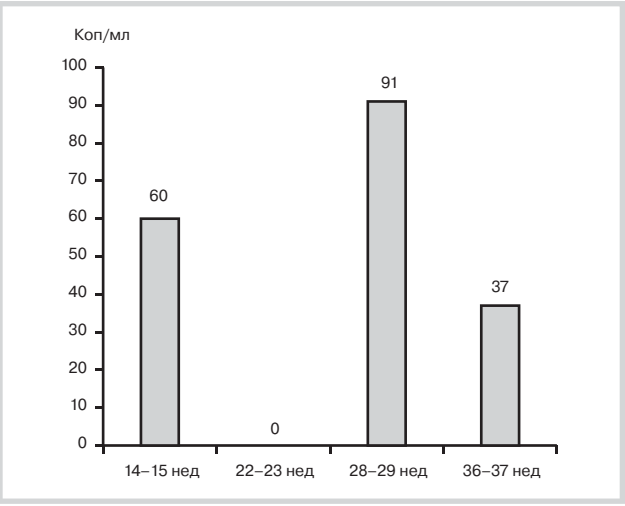

***Рис. 3*. Динамика вирусной нагрузки в течение беременности.**

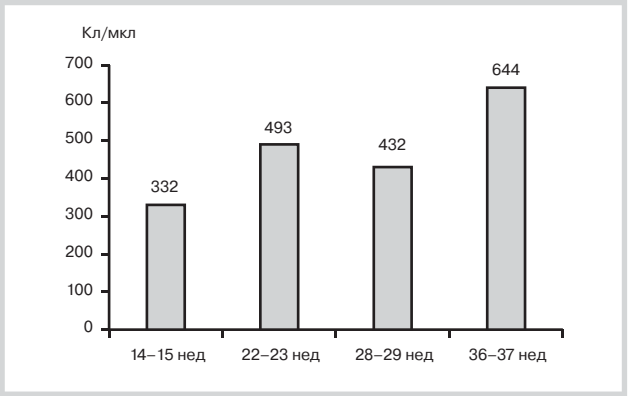

***Рис. 4*. Динамика уровня лимфоцитов CD45/CD3⁺/CD4⁺ в течение беременности.**

вание. Всю беременность регулярно принимала ВААРТ и противотуберкулезную терапию под контролем биохимического и иммунологического статуса.

В настоящее время доказано, что проведение трехэтапной вертикальной специфической профилактики антиретровирусными препаратами снижает риск инфицирования ребенка ВИЧ до уровня менее 2% [6, 7]. Подводя итоги проведенного обследования у данной пациентки, мы установили низкую вирусную нагрузку, высокое содержание лимфоцитов CD45/CD3⁺/CD4⁺, социально адаптированный статус пациентки и непрерывную АРВТ 3 препаратами, на основании чего сделан вывод: вероятность вертикальной трансмиссии ВИЧ была достаточно низкой.

26.06.12: в сроке 18 нед беременности произведена компьютерная томография (КТ) органов дыхания. Заключение: КТ-признаки инфильтративного туберкулеза верхней доли правого легкого **(рис. 5, а)**.

Учитывая данные КТ органов дыхания, рецидив туберкулеза шейных лимфатических узлов, несмотря на проводимую ВААРТ и противотуберкулезную терапию, нами сделан вывод: беременность на фоне ВИЧ-инфекции в стадии 4В способствует активации генерализованного туберкулезного процесса. Решено продолжить ХТ тем же комбинированным препаратом, который пациентка получала, 3 раза в день.

11 октября 2012 г. направлена на дородовую госпитализацию в родильный дом клинической инфекционной больницы. 22 октября началась регулярная родовая деятельность, решено родоразрешать *per vias naturalis*. В родах проводилась профилактика вертикальной трансмиссии ВИЧ путем внутривенного введения зидовудина с 06 ч 15 мин до 14 ч 15 мин. 22 октября в 14 ч 15 мин родила живого доношенного мальчика, массой тела — 3260 г, длиной — 52 см. Инфузия зидовудина прекращена после рождения ребенка и пересечения пуповины.

Пуповинная кровь направлена для количественного определения РНК ВИЧ методом полимеразной цепной реакции. 26.10.12 получен результат — РНК ВИЧ не обнаружена. Грудное вскармливание запрещено. В послеродовом периоде с профилактической целью ребенок получал зидовудин *per os* 0,2 мг/кг 4 раза в день. В плане обследования ребенка — исследование крови на ВИЧ в 1-й год жизни. В настоящее время ребенок растет и развивается в

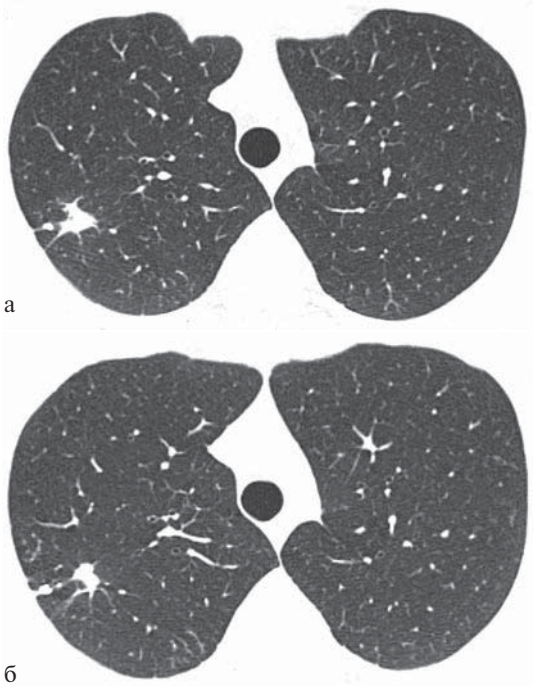

***Рис. 5*. Компьютерная томограмма легких больной *М*.**

а — от 26.06.12: в S1—S2 верхней доли правого легкого на фоне междолькового фиброза, кальцинированных очагов определяется бронхолобулярный фокус 1,4×1,6 см. От периферии фокуса к корню правого легкого прослеживается инфильтративная «дорожка». В S5 справа — одиночное фиброзно-очаговое уплотнение; б — от 12.11.12: отмечается положительная динамика в виде частичного рассасывания ацинозно-нодозных очагов, уменьшения лобулярного уплотнения в размерах (от 12,8 до 11,1 мм) в S1—S2 сегментах верхней доли правого легкого.

пределах физиологической нормы, прививки получает согласно календарному плану, побочные эффекты не наблюдаются.

12.11.12 (через 20 дней после родов) проведена контрольная компьютерная томография органов дыхания. Заключение: КТ-данные инфильтративного туберкулеза верхней доли правого легкого в фазе частичного уплотнения, рассасывания и кальцинации **(см. рис. 5, б)**.

В послеродовом периоде произведено удаление хронического очага инфекции (пораженного шейного лимфатического узла) в условиях хирургического отделения ТКБ с бактериологическим и гистологическим исследованием содержимого. После проведенной лимфаденэктомии — назначена противотуберкулезная и антиретровирусная терапия. Наблюдение в динамике, рациональная контрацепция.

Выводы

При соблюдении принципов рациональной противотуберкулезной и антиретровирусной терапии, а также при коллегиальном ведении врачами акушерами-гинекологами, фтизиатрами и специалистами ЦСПИД возможно рождение живого, доношенного, здорового, ВИЧ-отрицательного ребенка у матери с ВИЧ-инфекцией и туберкулезом множественных локализаций.

ЛИТЕРАТУРА

1. *Петров Р.В., Хаитов Р.М., Пинегин Б.В.* Оценка иммунной системы при массовых обследованиях: Методические рекомендации. Иммунология 1992; 6: 51—62.
2. *Хоффман К., Рокштро Ю.* Лечение ВИЧ-инфекции. Пер. с англ. М 2011; Р. Валент 2012.
3. *Corbett E.L., Watt C.J., Walker N.* The growing burden of tuberculosis: global trends and interactions with the HIV epidemic. Arch Intern Med 2003; 163: 1009—1021.
4. *Corbett E.L., Marston B., Churchyard G.J.* Tuberculosis in sub-Saharan Africa: Opportunities, challenges and change in the era of antiretroviral treatment. Lancet 2006; 367: 926—937.
5. Postpartum tuberculosis incidence and mortality among HIV-infected women and their infants in Pune, India, 2002—2005. Clin Infec Dis 2007; 45: 241—249.
6. *Townsend C., Schulte J., Thorne C.* Antiretroviral therapy and preterm delivery – a pooled analysis of data from the United States and Europe. BJOG 2010; 117: 1399—1340.
7. *Tubiana R., Le Chenadec J., Pouzioux C.* Factors associated with mother-to-child transmission of HIV-1 despite a maternal viral load <500 copies/ml at delivery: a case-control study nested in the French perinatal cohort (EPF-ANRS CO1). Clin Infect Dis 2010; 50: 585—596.