Повышение эффективности лечения заболеваний шейки матки: изучение опыта применения глицирризиновой кислоты

Д.м.н., проф. С.И. РОГОВСКАЯ[1], асп. А.В. ШАРГОРОДСКАЯ[2], к.м.н. Т.Н. БЕБНЕВА[3]

Increasing the efficienty of treatment for diseases of the cervix uteri: study of experience in using glycirrizinic acid

S.I. ROGOVSKAYA, A.V. SHARGORODSKAYA, T.N. BEBNEVA

[1]Кафедра акушерства и гинекологии (зав. — проф. Н.М. Подзолкова) Российской медицинской академии последипломного образования, Москва; [2]кафедра акушерства, гинекологии, перинатологии и репродуктологии факультета послевузовского профессионального образования врачей (зав. — акад. РАМН, проф. Г.Т. Сухих) Первого московского государственного медицинского университета им. И.М. Сеченова; [3]Научный центр акушерства, гинекологии и перинатологии им. акад. В.И. Кулакова (дир. — акад. РАМН, проф. Г.Т. Сухих)

Ключевые слова: заболевания шейки матки, диагностика, лечение, эпиген-спрей интим.

Key words: diseases of the cervix uteri, diagnosis, treatment, epigen intim spray.

Рак шейки матки (РШМ) остается одной из наиболее распространенных форм новообразований, занимая 7-е место среди всех злокачественных опухолей и 3-е место (9,8%) среди рака различных локализаций у женщин (после рака молочной железы и рака толстой кишки) [11].

Своевременная диагностика, адекватное лечение и снижение риска рецидива предраковых заболеваний шейки матки — одна из важнейших задач в амбулаторно-поликлинической практике акушера-гинеколога. Внедрение в широкую практику программ цитологического скрининга в 50—70-е годы XX века позволило значительно снизить заболеваемость РШМ в странах, где охват женского населения скрининговыми программами был максимально высок (более 70%).

Огромное значение для успешной диагностики имеет правильный забор материала для исследования и адекватная оценка полученных образцов.

К сожалению, даже при соблюдении всей технологической цепи чувствительность цитологических методов варьирует от 50 до 80%. Большие надежды возлагаются на внедрение современных технологий и методов. В частности, жидкостная цитология обладает большей чувствительностью, позволяет получить несколько стекол из одного образца, а оставшуюся жидкость использовать для проведения разнообразных молекулярных анализов (например, для обнаружения вируса папилломы человека — ВПЧ-тестирования). Возможна также компьютерная интерпретация большого числа мазков. Однако метод более дорогой, чем традиционная цитология и внедрение его в широкую практику имеет смысл при организованном цитологическом скрининге [4, 7]. Широко обсуждается возможность использования в качестве скрининговых молекулярно-биологических методов (полимеразная цепная реакция — ПЦР и Hibrid capture II — так называемый, Дайджин-тест). Чувствительность ВПЧ-тестирования (88—98%) значительно превышает чувствительность цитологического исследования (51—86%), при этом специфичность ВПЧ-теста (83—94%) незначительно отличается от цитологического метода (92—99%). Чувствительность и прогностическая значимость при сочетании обоих методов в ряде случаев приближается к 100% [9]. В настоящее время комбинация ВПЧ-теста и ПАП-теста становится «золотым стандартом» в области диагностики патологии шейки матки и предлагается для скринингового обследования женщин старше 30 лет [2, 8].

В нашей стране кольпоскопическое исследование является рутинным методом диагностики патологии шейки матки. Между тем овладение методикой кольпоскопии по сравнению с цитологией общепризнанно является более сложным [5, 10]. Слаженная работа врачей-цитологов и кольпоскопистов, а также использование таких дополнительных современных методов диагностики, как ВПЧ-тестирование, должны сводить к минимуму возможность диагностических ошибок и неоправданно широкое применение деструктивных методов лечения в тех случаях, когда возможно динамическое наблюдение за пациентками с патологией шейки матки. Отсутствие четких стандартов ведения таких больных и хорошо организованного скрининга зачастую заставляет врачей полагаться на личный опыт и интуицию при выборе тактики лечения и прибегать к более радикальным методам, чем это необходимо.

При выборе метода лечения доброкачественных и ранних неопластических процессов шейки матки необходимо соблюсти два принципа: 1) обеспечение надежного излечения, в результате чего достигается предупреждение рецидивов заболевания и перехода в более выраженный патологический процесс; 2) по возможности, применение органосохраняющих и щадящих методов лечения у женщин молодого возраста.

© Коллектив авторов, 2011

e-mail: rmapo_ivc.@mtu-net.ru

Возможными осложнениями после деструктивного воздействия на шейку матки являются гиперпластические процессы, к которым можно отнести железистую и железисто-кистозную гиперплазии, образование гранулем и гранулезной ткани, формирование рубцовой ткани. Эти осложнения чаще обусловлены воспалительным процессом и, как следствие, нарушением регенеративных процессов. Одним из средств, широко применяемых в практике последних лет, в том числе в качестве профилактики возможных после деструкции осложнений, является эпиген-спрей интим, действующим веществом которого является активированная глицирризиновая кислота, оказывающая противовирусное, иммуномодулирующее, противовоспалительное и регенерирующее действие (экстракт Glicyrriza glabra, «Cheminova», Испания). Наличие специальной насадки, глубина введения которой хорошо контролируется, позволяют применять спрей эпиген интим со 2-х суток после проведенного деструктивного лечения шейки матки без риска повреждения струпа. Хорошая переносимость и отсутствие побочных эффектов дают возможность использовать эпиген-спрей интим как после деструктивных воздействий на шейку матки, так и при воспалительных процессах, вызванных ВПЧ-инфекцией или другими вирусами, бактериями. При воспалительном типе цитологического мазка или сомнительных результатах кольпоскопии, связанных с цервицитом, двухнедельный курс лечения эпигеном перед повторным исследованием позволяет избежать диагностических ошибок. Сочетание противовоспалительного и противовирусного действия дает возможность применения препарата для профилактики и лечения папилломавирусной инфекции. Кроме того, препарат разрешен к применению во время всего периода беременности и лактации.

По данным В.С. Вагановой [1], при проведении деструктивных методов лечения применение эпиген-спрея в послеоперационном периоде обеспечивает полную эпителизацию шейки матки в среднем за 27±0,6 дня, что на 14 дней быстрее, чем в том случае, если не проводить лечение этим препаратом.

Авторы провели исследование, целью которого явилась оценка способов лечения патологических состояний шейки матки в регионах РФ, эффективности различных физиохирургических методов и возможности ее повышения с помощью глицирризиновой кислоты.

Материал и методы

Для оценки эффективности физиохирургических методов лечения пациенток с заболеваниями шейки матки нами была разработана специальная анкета для ретроспективного анализа амбулаторных карт. Практикующие врачи акушеры-гинекологи из 13 регионов Российской Федерации (Волгоград, Белгород, Воронеж, Екатеринбург, Нижний Новгород, Санкт-Петербург, Уфа, Казань, Краснодар, Челябинск, Новосибирск, Самара, Ростов-на-Дону) приняли участие в работе и предоставили нам некоторые доступные данные для дальнейшего анализа.

Частью работы являлось изучение влияния глицирризиновой кислоты на течение послеоперационного периода и результаты лечения заболеваний шейки матки. С этой целью отобраны 100 наблюдений, в которых проводилось деструктивное лечение шейки матки с последующим назначением спрея эпиген интим в первые 2 нед после воздействия, 2—4 раза в день до полной эпителизации. Контрольную группу составили 115 женщин, которым выполнено деструктивное лечение шейки матки без последующего назначения каких-либо медикаментозных средств.

Результаты лечения в послеоперационном периоде оценивались в первые 20—30 дней и через 2—3 мес после операции по следующим критериям: жалобы, характер выделений, сроки отторжения струпа и полной эпителизации.

Результаты и обсуждение

Как свидетельствует статистика, самые частые осложнения при активном лечении заболеваний шейки матки — послеоперационное кровотечение и стеноз цервикального канала.

Целью медикаментозной терапии после деструктивных методов лечения заболеваний шейки матки являются профилактика послеоперационных осложнений и сокращение сроков полной эпителизации.

Основными показаниями к назначению деструктивного воздействия в нашем исследовании являлись: эктопия шейки матки с атипической зоной трансформации (мозаика, пунктация, йоднегативные участки), в ряде случаев сопровождавшаяся онкогенными типами папилломавирусной инфекции, — 36 (36%) случаев, дисплазия различной степени тяжести — 32 (32%) и лейкоплакия шейки матки — 15 (15%), остальные 17 (17%) составляли такие заболевания, как хронический цервицит, кондиломатоз шейки матки и папилломавирусы, как причина атипических изменений при кольпоскопии. Диагнозы выставлялись по результатам визуального осмотра, кольпоскопии и некоторых дополнительных методов исследования (цитология и микроскопия мазков, ПЦР-тестирование) (рис. 1). Результаты цитологического исследования и биопсии присутствовали не во всех случаях.

В современной кольпоскопической терминологии, принятой в 1990 г. на Всемирном конгрессе по патологии шейки матки и кольпоскопии в Риме, эктопию цилиндрического эпителия относят к пункту I: «нормальные

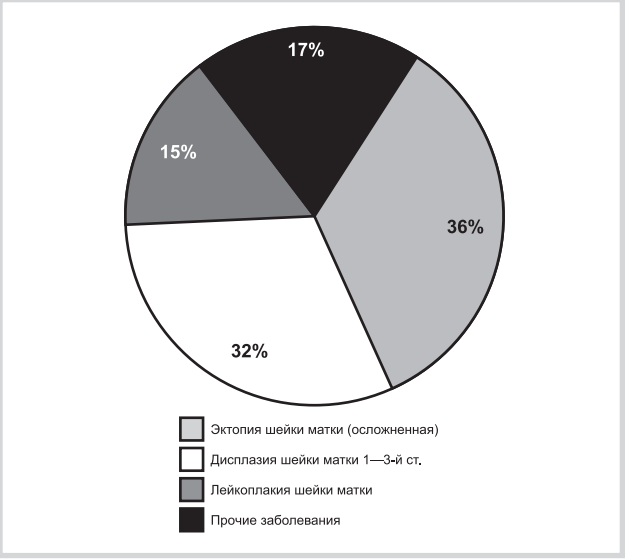

Рис. 1. **Основные показания к деструктивному лечению шейки матки по результатам кольпоскопии согласно анализу амбулаторных карт (*n*=100).**

данные кольпоскопического исследования». Однако, по данным Национального руководства по гинекологии [3], более чем у 40% пациенток с приобретенной эктопией шейки матки наряду с цилиндрическим эпителием и нормальной зоной трансформации выявляют аномальные кольпоскопические признаки: лейкоплакию, пунктацию, мозаику, йоднегативные зоны, что расценивается как осложненная эктопия и требует местного лечения. Как показывает практика и результаты нашего анализа, чаще всего в таких случаях врачами выставляется диагноз «эрозия шейки матки», реже — цервицит. Наличие обширной эктопии, часто в сочетании с воспалительным процессом, к сожалению, не всегда позволяет адекватно оценить тяжесть патологического процесса при кольпоскопии, что приводит к выбору неоправданно радикального метода лечения.

Особого анализа заслуживает группа женщин, которым выставлен диагноз «эрозия шейки матки» (эктопия с атипической зоной трансформации) по результатам кольпоскопии и проведено деструктивное лечение, описание кольпоскопической картины соответствовало нормальной зоне трансформации в 19 (52,8%) случаях, в 17 (47,2%) случаях определялся ацетобелый эпителий и/или пунктация, мозаика, что часто наблюдается при воспалении на фоне эктопии, особенно в сочетании с папилломавирусной инфекцией. У 9 (25%) женщин в цитограмме выявлены койлоциты (специфические клетки, характерные для ВПЧ-инфекции) и/или дискератоз. Химиодеструкция солковагином выполнена в 4 случаях, лазервапоризация — в 2, криодеструкция — в 7, радиоволновая эксцизия — в 22 и 1 пациентке выполнена аргоноплазменная аблация (рис. 2).

В группе с дисплазией шейки матки различной степени тяжести (n=32) резко выраженная дисплазия (HSIL) по результатам кольпоскопии установлена у 3 пациенток с атипическими изменениями. При цитологическом исследовании диагноз не подтвержден. В 2 случаях описание кольпоскопической картины соответствовало лейкоплакии. Радиоволновая эксцизия выполнена у 18 (56,3%) женщин, криодеструкция — у 10 (31,3%), лазервапоризация или аргоноплазменная аблация — у 4 (6,3%) соответственно в той и другой группе (рис. 3). Только в половине случаев имели место данные гистологического исследования удаленной ткани для более точной верификации диагноза и оценки адекватности проведенного лечения.

В ряде случаев показанием к лазерной аблации и радиохирургической эксцизии послужило наличие папилломавирусной инфекции высокого онкогенного риска при нормальной кольпоскопической картине.

В целом у 100 пациенток в группе с последующим после деструкции назначением глицирризиновой кислоты применены следующие методы лечения: у 55 — радиоволновая эксцизия, у 19 — криодеструкция, у 16 — лазервапоризация, у 2 — аргоноплазменная коагуляция. В остальных случаях применялись химические методы воздействия на шейку матки. В контрольной группе радиохирургическое воздействие выполнено в 58 наблюдениях, лазервапоризация — у 23, криодеструкция — у 26, солковагил применялся у 8 пациенток. Метод аргоноплазменной коагуляции в контрольной группе не использовали.

У большинства пациенток в группе с последующим назначением спрея эпиген интим срок полной эпителизации составил 4 нед. Самые короткие сроки эпителизации наблюдались при использовании лазера как в обследуемой группе (до 4 нед — у 56,3%), так и в контрольной (4—5 нед — 67,8%). В среднем при применении глицирризиновой кислоты после физиохирургического лечения полная эпителизация заканчивалась через 4—5 нед у $^{2}/_{3}$ пациенток при любом методе воздействия. В 15,8% случаев после криодеструкции и в 13,4% — после радиоэксцизии полная эпителизация шейки матки происходила более 5 нед в группе с применением эпигена.

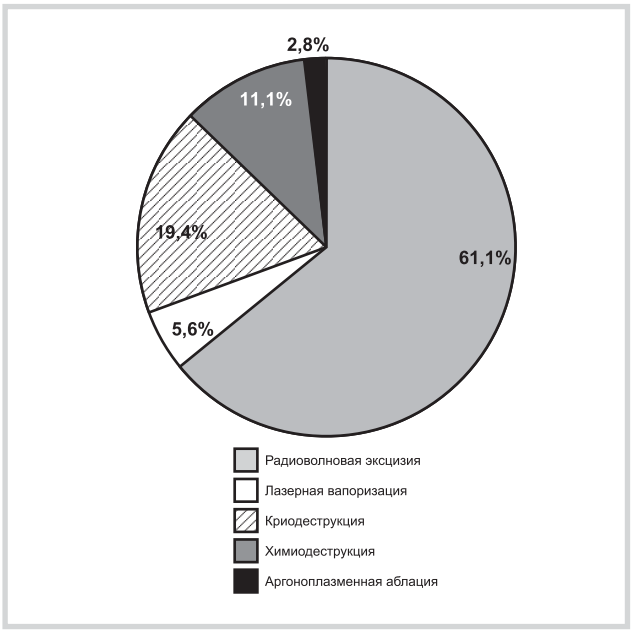

***Рис. 2*. Доля различных методов в структуре деструктивного лечения эктопии шейки матки с атипической зоной трансформации.**

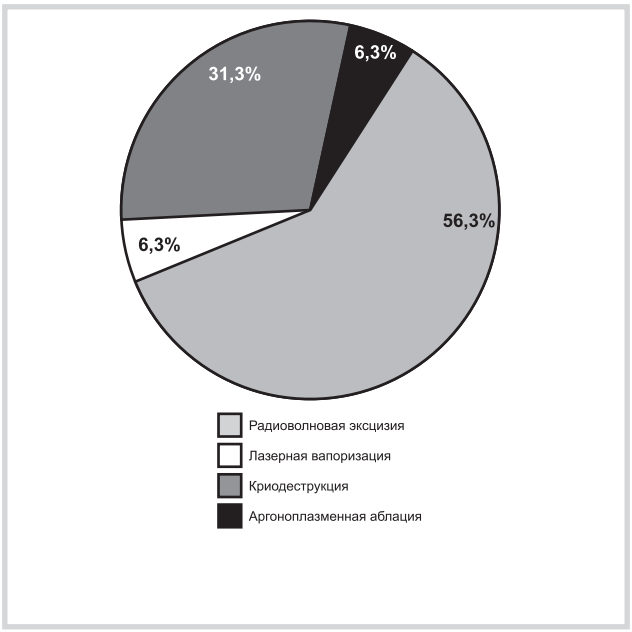

***Рис. 3*. Доля различных методов в структуре деструктивного лечения дисплазии шейки матки.**

Регенерация протекала без образования грубого рубца во всех случаях наблюдения. Отторжение струпа в обследуемой группе происходило на 5—7-е сутки у 70% всех женщин, чаще — при лазервапоризации (13 (81,2%) женщин). Отторжение струпа на 10—15-е сутки отмечено у 4 женщин после криодеструкции, по одному случаю при лазервапоризации и радиоэксцизии, что в целом составило 6 случаев. В контрольной группе у 27 (23,5%) пациенток отторжение струпа происходило на 5—7-е сутки, у 67 (58,3%) — на 7—10-е сутки, у остальных (18,2%) процесс первичного заживления занял 10—15 суток, отмечено 2 (1,8%) случая стеноза наружного зева.

В группе с применением эпигена ни в одном случае не отмечалось обильных кровяных выделений или кровотечений, а у 57,1% пациенток вообще не отмечалось кровяных выделений в момент отторжения струпа. В контрольной группе у 8 пациенток послеоперационный период был осложнен умеренным кровотечением, остановленным с помощью радиокоагуляции.

Аллергических реакций или побочных эффектов, связанных с применением глицирризиновой кислоты, не отмечено.

При выборе тактики ведения пациенток с патологией шейки матки и ВПЧ высокого онкогенного риска следует учитывать ряд факторов: возраст, анамнез, особенности полового поведения, результаты предыдущих исследований, наличие ИППП и других воспалительных заболеваний органов репродуктивной системы, репродуктивные планы женщины и многие другие факторы. Следует помнить, что распространенность генитального ВПЧ высокого онкогенного риска у молодых женщин, по данным разных авторов [6, 12], составляет 29—50%, снижается с возрастом и в 80% случаев вирус спонтанно элиминируется из организма в течение 18—36 мес. Ряд таких случаев требует противовоспалительного (противовирусного) лечения с применением эпигена и динамического наблюдения.

Выводы

1. Диагноз «эрозия шейки матки» продолжает быть лидирующим в практике врача, что свидетельствует об отсутствии четких критериев диагностики и широком распространении устаревшей практики лечения эктопии. Описание кольпоскопической картины с использованием современной терминологии не всегда соответствует клиническому диагнозу, выставленному согласно кодам МКБ-10, как того требует медицинская статистика. Это приводит к появлению таких диагнозов, как «эрозия шейки матки» в случаях эктопии с нормальной или атипической зоной трансформации.

2. Радиоволновой метод лечения патологических состояний шейки матки (аблация или эксцизия), по нашим данным, является самым распространенным методом терапии в современной клинической практике. Эксцизионная биопсия стабильно занимает приоритетное место в ведении женщин с подозрением на предрак или рак шейки матки, что соответствует международным стандартам и свидетельствует об успехах образовательной программы по патологии шейки матки, которая выполняется рядом ведущих учреждений страны. Однако показания к эксцизии не везде соответствуют стандартам, и перед аблацией нередко отсутствуют данные по предварительной биопсии.

3. Применение глицирризиновой кислоты (эпиген-спрей интим) в программе комплексного лечения шейки матки после деструктивных методов воздействия способствует более быстрой эпителизации, является хорошей профилактикой воспалительных процессов и осложнений в послеоперационном периоде.

Несмотря на проведенное исследование, данный лекарственный препарат требует проведения дополнительных клинических исследований для разработки рекомендаций и схем лечения.

ЛИТЕРАТУРА

1. *Ваганова С.Е.* Комбинированое лечение доброкачественных заболеваний шейки матки. Акуш и гин 2010;5:116—120.
2. Диагностика, профилактика и лечение папилломавирусной инфекции гениталий у женщин: Учебное пособие. М 2010;47.
3. *Кулаков В.И., Савельева Г.М., Манухин И.Б.* Гинекология: Национальное руководство. М: ГЭОТАР-Медиа 2007;1071.
4. *Роговская С.И.* Практическая кольпоскопия. М: ГЭОТАР-Медиа 2010;294.
5. *Devison J., Marty J.* Detecting premalignant cervical lesions: contribution of screening colposcopy to cytology. J Reprod Med 1994;5:408—410.
6. *Gearhart P., Randall T.R.* Human Papillomavirus. Medscape 2011;www.medcape.com.
7. *Hing E., Saraiya M., Roland K.B.* Liquid-based cytology test use by office-based physicians: United States, 2006—2007. Natl Health Stat Report 2011;40:1—6.
8. *Katki H.A., Kinney W.K., Fetterman B. et al.* Cervical cancer risk for women undergoing concurrent testing for human papillomavirus and cervical cytology: a population-based study in routine clinical practice. Lancet Oncol 2011;12:7:663—672.
9. *Kim J.J., Wright T.C., Goldie S.J.* Cost-effectiveness of human papillomavirus DNA testing in the Unaited Kingdom, The Netherlands, France and Italy. J Natl Canser Inst 2005;97:888—895.
10. *Luesly D., Shafi M., Jordan J.* Handbook of colposcopy. London—New York: Chapman and Holl Medical 1996;164.
11. *Parkin D.M., Pisani P., Ferlay J.* Global cancer statistics. Ca Cancer J Clin 1999;49:1:33—64.
12. *Scully C.* Oral cancer; the evidence for sexual transmission. Br Dent J 2005;199:4: 203—207.