Стоматологический статус пациентов, страдающих язвенным колитом, на фоне биологической терапии селективным иммунодепрессантом (моноклональные антитела к ФНО-α)

Асп. Н.А. АНДРОНОВА*, асп. М.И. МАМАЕВА, д.м.н., проф. А.В. МИТРОНИН

Кафедра кариесологии и эндодонтии (зав. — д.м.н., проф. А.В. Митронин) стоматологического факультета ГБОУ ВПО «Московский государственный медико-стоматологический университет им. А.И. Евдокимова» Минздрава России, Москва, Россия

The dental status of the patients presenting with ulcerative colitis during biological therapy with a selective immunodepressant (monoclonal anti-TNF-α antibodies)

N.A. ANDRONOVA, M.I. MAMAEVA, A.V. MITRONIN

Department of Cariesology and Endodontics (Head — A.V. Mitronin) Stomatological Faculty Moscow State University of Medicine and Dentistry named after A.I. Evdokimov Russian Ministry of Health, Moscow, Russia

В настоящей статье дано представление о факторах, способствующих изменению состояния органов и тканей полости рта на фоне течения язвенного колита. Изложены современные представления о лечении воспалительных заболеваний кишечника, в частности язвенного колита. Представлен обзор отечественной и зарубежной литературы, посвященной изучению влияния селективных иммунодепрессантов на стоматологический статус пациентов и изменениям твердых тканей зубов и пародонта на фоне воспалительных заболеваний кишечника.

Ключевые слова: язвенный колит, моноклональные антитела ФНО-α, ротовая полость.

The objective of this article was to describe the factors contributing to the changes in the state of oral cavity tissues and organs of the patients presenting with ulcerative colitis. The modern concepts of the treatment of the intestinal inflammatory diseases are considered. A review of the domestic and foreign literature is presented with special reference to the influence of selective immunodepressants on the stomatological status of the patients and changes in the hard tooth tissues and periodontium associated with the inflammatory intestinal diseases.

Key words: ulcerative colitis, monoclonal anti-TNF-α antibodies, oral cavity.

Язвенный колит (ЯК) является хроническим заболеванием толстой кишки, характеризующимся наличием неспецифического воспаления в ее слизистой оболочке неизвестной этиологии. Несмотря на достигнутые в последние годы успехи в изучении патогенеза, разработку новых методов диагностики и совершенствование лечения, ЯК является актуальной и до конца не решенной проблемой в современной гастроэнтерологии [3, 12, 22, 24].

ЯК характеризуется тяжелым течением, частыми рецидивами, развитием местных и системных осложнений. Особую актуальность и социальную значимость эта патология приобретает в связи с ростом во всем мире заболеваемости среди взрослых и детей, омоложением сроков манифестации, с ранним развитием инвалидности [7, 8, 17]. По данным Европейской организации по болезни Крона и колитам (ECCO), в настоящее время в Европейском Союзе от воспалительных заболеваний кишечника (ВЗК) страдают примерно 2,5—3 млн человек, а общие прямые расходы здравоохранения на их лечение составляют около 4,6—5,6 млрд евро в год [15].

Рассмотрев механизм развития заболевания, можно выделить факторы, способствующие изменению состояния органов и тканей полости рта.

Ключевым моментом развития ЯК считают неадекватный контроль воспалительных стимулов эпителием. Среди медиаторов воспаления, прежде всего, отмечают цитокины IL-1β, IF-γ, IL-2, IL-4, IL-15 [3, 21, 23]. На **рис. 1** отражено соотношение провоспалительных и противовоспалительных цитокинов при развитии хронического воспаления в кишечнике.

Среди цитокинов с провоспалительным действием одним из наиболее активных является фактор некроза опухолей альфа (ФНО-α), который син-

© Коллектив авторов, 2014

*e-mail: codifik@yandex.ru

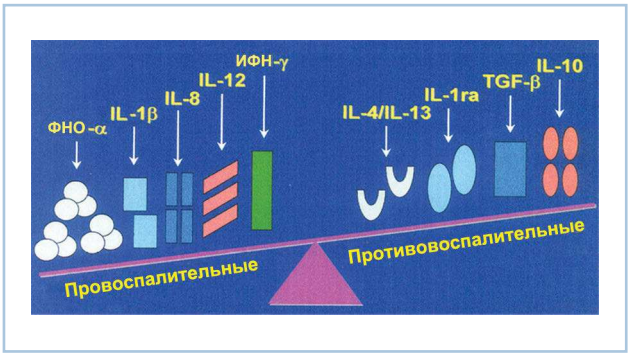

Рис. 1. **Дисбаланс цитокинов при развитии хронического воспаления (по G. Papachristou, S. Plevy, 2004).**



Рис. 2. **Схема развития воспалительного процесса в кишечнике при ЯК (С.Э. Загорский, Л.М. Беляева, 2007).**
*GALT — иммунная система кишки или лимфоидная ткань, ассоциированная с кишечником.

тезируется моноцитами, макрофагами, а также Т-хелперами и клетками эндотелия в процессе острой воспалительной реакции. Этот цитокин отвечает за широкий спектр биохимических превращений клеток, включая процессы некроза, апоптоза, клеточной пролиферации и дифференцировки. В нормальных физиологических условиях ФНО-α индуцирует апоптоз опухолевых и инфицированных бактериями и вирусами клеток, активирует нейтрофилы, Т- и В-лимфоциты. В патологических условиях ФНО-α ведет себя как активный провоспалительный агент. Его считают ключевым медиатором воспаления при реакции «трансплантат против хозяина», ревматоидном артрите и аутоиммунных заболеваниях, включая болезнь Крона и ЯК [1, 26, 28]. Из-за крайне негативного эффекта высокой активности ФНО-α этот цитокин называют «гормоном самоубийства» [17].

Перераспределение иммунокомпетентных клеток и выраженная лимфоцитарная инфильтрация слизистой оболочки кишки сопровождаются также дефектом кишечного барьера. Нарушение барьерной функции кишки ведет к накоплению в стенке органа полиморфно-ядерных лейкоцитов, вызывающих криптиты и крипт-абсцессы. Схематически развитие воспалительного процесса в кишечнике при ЯК представлено на **рис. 2**.

Таким образом, хронизация воспаления при ЯК является результатом постоянного воздействия различных экзогенных и эндогенных факторов, а также генетически детерминированных факторов неполноценного местного иммунного ответа и нарушенной кишечной проницаемости. Эти процессы способствуют изменениям стоматологического статуса пациентов.

Состояние органов и тканей полости рта у пациентов с ЯК

Несмотря на то что ЯК проявляется преимущественно патологией толстой кишки, в настоящее время ясно, что это заболевание носит системный характер с широким спектром внекишечных манифестаций. Внекишечные проявления ЯК встречаются примерно у 25—30% пациентов [13, 29], хотя некоторые исследователи считают, что эти данные завышены, поскольку получены не в популяционных исследованиях, а у пациентов специализированных учреждений [14]. Чаще всего регистрируются поражения печени, кожи, глаз, суставов и позвоночника, возможно развитие нефритов, амилоидоза, флебитов, перикардита [11].

Стоматологические поражения при ЯК в литературе описываются гораздо реже, чем при болезни Крона. В качестве основного, хотя и редкого орального осложнения ЯК, поражающего губы, слизистую ротовой полости и неба, указывается вегетирующий пиостоматит [19]. Его рассматривают как слизистую форму гангренозной пиодермии. Кроме этого, у пациентов с ЯК повышена частота развития язв слизистой оболочки рта, периоральныых отеков, стоматита, трещин губ, ангулярных хейлитов, глоссита, гингивита, периоральной эритемы, дисгевзии, плоского лишая и некротизирующего васкулита [2, 6, 10].

Согласно данным исследования J. Katz и соавт. (2003), можно выделить патологические изменения и симптомы со следующей частотой:

— язвы слизистой оболочки полости рта — 30%;
— налет на языке — 40%;
— сухость во рту — 30%;
— галитоз — 50%;
— дисфагия — 15%;
— тошнота — 30%;
— рвота — 15%);
— изжога — 45%;
— кислый привкус во рту — 15%;
— дисгевзия — 15%.

По данным работы [9], пациенты с ЯК в 80% случаев страдали хроническим рецидивирующим афтозным стоматитом, у 60% наблюдался хронический катаральный стоматит. У всех обследованных с

ЯК выявлены заболевания пародонта в виде гингивита и пародонтита легкой степени (у 20 и 80% от общего количества больных соответственно). Кроме того, у пациентов с ЯК в ротовой полости обнаружена высокая распространенность вирусной инфекции (80% случаев). У 60% больных с помощью молекулярно-биологического метода получен вирус Эпштейна—Барр, сочетанно с которым в 20% наблюдений выявлен вирус герпеса. У 20% пациентов выявлена цитомегаловирусная инфекция. В другой публикации этой группы авторов описаны нарушения общей и местной гемодинамики слизистой оболочки полости рта и пародонта у пациентов с ВЗК, а также местных факторов иммунитета ротовой полости [9].

В ряде работ указывается на повышенную распространенность кариеса у пациентов с ВЗК по сравнению со здоровыми пациентами того же пола и возраста [5, 20]. По данным Г.Н. Мдинарадзе (2006) [6], больные ЯК и болезнью Крона имели 100% распространенность кариеса зубов при среднем значении индекса КПУ в возрастной группе 35—44 лет, равном 19,21±0,7 балла, что выше среднестатистического значения на 46%.

Доказательством включения в механизм патогенеза воспалительных заболеваний пародонта звена специфической иммунной защиты свидетельствует высокая частота обнаружения у больных с пародонтитами положительных кожных проб на десневой антиген [4]. Кроме того, в культуре периферических лимфоцитов, полученных у пациентов с пародонтитом, имеются признаки повышенного клеточного иммунного ответа по отношению к антигенам налета по сравнению с культурой периферических лимфоцитов, полученных у пациентов без пародонтита.

Сходство патогенетических механизмов развития ВЗК и пародонтита позволяет предположить возможность одинаковых подходов к лечению этих заболеваний, в частности использования веществ, блокирующих действие ФНО-α. Выявлена также достоверная положительная корреляция между содержанием ФНО-α в жидкости десневых карманов и уровнем прикрепления периодонтальных связок (r=0,448; p=0,0283). По мнению авторов, восстановление баланса цитокинов в жидкости десневых карманов благодаря ингибированию ФНО-α снижает выраженность пародонтита [25].

Сегодня в арсенале врача появился новый мощный препарат для лечения тяжелых случаев ЯК. По данным S. Danese и соавт. (2013) [20], инфликсимаб показал себя эффективным для индукции и поддержания ремиссии, благодаря чему удалось у большого числа больных уменьшить дозу кортикостероидов или вовсе отказаться от них.

Инфликсимаб — первый биологический препарат, разрешенный для лечения ЯК, представляет собой высокоспецифические химерные моноклональные антитела к ФНО-α. Он блокирует растворимый и мембраносвязанный ФНО-α, что приводит к активации комплемента и цитолизу клеток воспалительного инфильтрата через механизм антителозависимой цитотоксичности [19]. Кроме того, инфликсимаб усиливает апоптоз активированных Т-лимфоцитов путем увеличения синтеза белка Bc1-2 [30]. Вероятно, клиническая эффективность инфликсимаба обусловлена не только блокадой биологической активности ФНО-α, но и влиянием на концентрацию (связывание и ингибирование синтеза) интерлейкинов IL-1, IL-6 и IL-8, моноцитарного хемоатрактантного белка-1, оксида азота, металлопротеиназ (коллагеназа, стромелизин) и других индукторов воспаления и тканевой деструкции, а также растворимых форм молекул адгезии — ICAM-1 и E-селектина, отражающих активацию сосудистого эндотелия [16].

Таким образом, анализ литературы показывает, что на сегодняшний день существуют экспериментальные и клинические данные, позволяющие говорить о сходстве патогенетических механизмов развития ВЗК и заболеваний пародонта. Многие авторы считают, что применение биомолекул, модулирующих активность провоспалительных цитокинов, может быть перспективным направлением терапии воспалительных заболеваний пародонта. В единичных исследованиях показано положительное влияние инфликсимаба на состояние пародонта у пациентов с аутоиммунными заболеваниями. Однако эти исследования включали небольшое число пациентов, не имели продолжительного периода наблюдения и продемонстрировали отчасти несовпадающие результаты. Следует отметить, что состояние органов и тканей полости рта на фоне ЯК при приеме селективного иммунодепрессанта ранее не изучалось, в связи с чем данная тема имеет научную и практическую значимость. Результаты исследований могут стать основой для разработки тактических особенностей ведения стоматологических пациентов с данной патологией.

ЛИТЕРАТУРА

1. *Голованчикова В.М.* Клинический дебют воспалительных заболеваний кишечника: Дис. ... канд. мед. наук. М 2009. 132 с.
2. *Кветной И.М., Робакидзе Н.С., Костючек И.Н. и др.* Морфологические и иммуногистохимические характеристики слизистой оболочки полости рта у больных с воспалительными заболеваниями кишечника. Клин мед 2009; 11: 49—51.
3. *Маев И.В., Григорян С.С., Гаджиева М.Г., Овчинникова Н.И.* Роль цитокинов в патогенезе неспецифического язвенного колита. Клин мед 2001; 1: 15—19.
4. *Мащенко И.С., Самойленко А.В.* Некоторые аспекты дистрофических и воспалительных заболеваний пародонта. Вестн стоматол 1997; 2: 1.

5. *Максимовский Ю.М., Митронин А.В., Володина Е.В., Мдинарадзе Г.И.* Современные представления об этиопатогенезе и внекишечных клинических проявлениях неспецифического язвенного колита и болезни Крона: Dental Forum 2007; 1: 17—24.
6. *Мдинарадзе Г.Н.* Оказание стоматологической помощи пациентам с неспецифическим язвенным колитом и болезнью крона: Дис. ... канд. мед. наук. М 2006. 127 с.
7. *Оскольский Г.И., Непомнящих Л.М., Юркевич А.В. и др.* Взаимосвязь патологических проявлений в слизистой оболочке полости рта (СОПР) и заболеваний желудочно-кишечного тракта. Дальневосточный мед журн 2010; 3: 130—133.
8. *Румянцев В.Г.* Язвенный колит: Руководство для врачей. М: МИА 2009. 424 с.
9. *Тытюк С.Ю., Робакидзе Н.С.* Анализ особенностей стоматологического статуса у больных с воспалительными заболеваниями кишечника при нарушениях местного иммунитета полости рта. Актуальные вопросы диагностики, лечения и реабилитации больных: Материалы XV межрегиональной научно-практической конференции: Сб. статей. Пенза 2011: 254—255.
10. *Халиф И.Л., Лоранская И.Д.* Воспалительные заболевания кишечника (неспецифический язвенный колит и болезнь Крона): клиника, диагностика и лечение. М: Миклош 2004.
11. *Цимбалистов А.В., Робакидзе Н.С.* Патофизиологические аспекты развития сочетанной патологии полости рта и желудочно-кишечного тракта. Стоматология для всех 2005; 1: 28—34.
12. *Alstead E.M., Wilson A.G., Farthing M.J.* Lichen planus and mesalazine. J Clin Gastroenterol 1991; 13: 335—337.
13. *Ardizzone S., Puttini P.S., Cassinotti A., Porro G.B.* Extraintestinal manifestations of inflammatory bowel disease. Digestive Liver Dis 2008; 40S: S253—S259.
14. *Avdagić N., Zaćiragić A., Babić N. et al.* Nitric oxide as a potential biomarker in inflammatory bowel disease. Bosn J Basic Med Sci 2013; 13: 1: 5—9.
15. *Bernstein C.N., Fried M., Krabshuis J.H. et al.* WGO Practice Guideline — Inflammatory bowel disease: a global perspective 2009. 38 p.
16. *Biancone L., Michetti P., Travis S.* European evidence-based consensus on the management of ulcerative colitis: Special situations. J Crohn's Colitis 2008; 2: 63—92.
17. *Burisch J., Jess T., Martinato M., Lakatos P.L.*, ECCO-EpiCom. The burden of inflammatory bowel disease in Europe. J Crohns Colitis 2013; 7: 4: 322—337.
18. *Cornillie F., Shealy D., D'Haens G. et al.* Infliximab induces potent antiinflammatory and local immunomodulatory activity but no systemic immune suppression in patients with Crohn's disease. Aliment Pharmacol Ther 2001; 15: 463—473.
19. *Chan S.W.Y., Scully C., Prime S.S.* Pyostomatitisvegetans.Oral manifestation of ulcerative colitis. Oral Surg Oral Med Oral Pathol 1991; 72: 689—692.
20. *Danese S., Colombel J.-F., Peyrin-Biroulet L. et al.* Review article: the role of anti-TNF in the management of ulcerative colitis — past, present and future. Aliment Pharmacol Ther 2013; 37: 855—866.
21. *Deo V., Bhongade M.L.* Pathogenesis of periodontitis — role of cytokines in host response. Dent Today 2010; 29: 9: 60—62, 64—66; quiz 68—69.
22. *El-Tawil A.M.* Epidemiology and inflammatory bowel diseases. World J Gastroenterol 2013; 19: 10: 1505—1507.
23. *Feagan B.G.* Infliximab in the treatment of Crohn's disease. Scand J Gastroenterol 2000; 14: Suppl. C: 6B.
24. *Grossner-Schreiber B., Fetter T., Hedderich J. et al.* Prevalence of dental caries and periodontal disease in patients with inflammatory bowel disease: a case—control study. J Clin Periodontol 2006; 33: 478—484
25. *Hanai H., Iida T., Ikeya K. et al.* A new paradigm in ulcerative colitis: regulatory T cells are key factor which induces/exacerbates UC through an immune imbalance. Mol Immunol 2013; 54: 2: 173—180.
26. *Hawkey C.J.* Stem cells as treatment in inflammatory bowel disease. Dig Dis 2012; 30: Suppl. 3: 134—139.
27. *Irving P.M., Macey M.G., Feakins R.M. et al.* Platelet-leucocyte aggregates form in the mesenteric vasculature in patients with ulcerative colitis. Eur J Gastroenterol Hepatol 2008; 20: 283—289.
28. *Kellermayer R.* Epigenetics and the developmental origins of inflammatory bowel diseases. Can J Gastroenterol 2012; 26: 12: 909—915.
29. *Mayer Y., Balbir-Gurman A., Machtei E.E.* Antitumor necrosis factor-alpha therapy and periodontal parameters in patients with rheumatoid arthritis. J Periodontol 2009; 80: 1414—1420, 88—194.
30. *Mueller C.* Tumour necrosis factor in mouse models of chronic intestinal inflammation. Immunology 2002; 105: 1—8.
31. *Ordás I., Eckmann L., Talamini M. et al.* Ulcerative colitis. Lancet 2012; 380: 9853: 1606—1619.
32. *Perrier C., Rutgeerts P.* Cytokine blockade in inflammatory bowel diseases. Immunotherapy 2011; 3: 11: 1341—1352.
33. *Rankin G.B., Watts H.D., Melnyk C.S.* National cooperative Crohn's disease study: extraintestinal manifestations and perianal complications. Gastroenterology 1979; 77: 914—920.
34. *Rutgeerts P.* A Critical Assessment of new Therapies in inflammatory bowel diseases. J Gastroenterol Hepatol 2002; 17: Suppl: SI77 QR.
35. *Zoccali M., Fichera A.* Minimally invasive approaches for the treatment of inflammatory bowel disease. World J Gastroenterol 2012; 18: 46: 6756—6763.