Применение стоматологического материала с длительным выделением фтора, кальция и фосфатов Clinpro XT Varnish (3M ESPE) для реминерализующей терапии у ребенка с системной гипоплазией

Доц. О.Л. МИШУТИНА

Кафедра стоматологии (зав. — д.м.н. В.Р. Шашмурина) факультета повышения квалификации и профессиональной переподготовки специалистов ГБОУ ВПО «Смоленская медицинская академия» Минздрава России, Смоленск, Россия

The application of the stomatological material Clinpro XT Varnish (3M ESPE) providing long-term release of fluorine calcium and phosphates for remineralizing therapy in a child presenting with systemic hypoplasia

O.L. MISHUTINA

Department of Stomatology (Head — V.R. Shashmurina) Faculty of Advanced Training and Professional Retraining of Specialists State budgetary educational institution of higher professional education Smolensk Medical Academy Russian Ministry of Health, Smolensk, Russia

Гипоплазия эмали — одно из наиболее часто встречающихся некариозных поражений, развивающихся в период формирования эмали. В статье приводится клинический пример лечения пациента 11 лет с пятнистой формой системной гипоплазии эмали. Применялся современный материал Clinpro XT Varnish (3M ESPE) с длительным выделением фтора, кальция и фосфатов Clinpro XT Varnish (3M ESPE) для реминерализующей терапии. Реминерализующая терапия у детей с пятнистой формой системной гипоплазии эмали с использованием представленного материала является простым в применении и эффективным методом профилактики осложнений в виде кариозного поражения на фоне гипоплазии эмали.

Ключевые слова: гипоплазия эмали, некариозные поражения эмали, Clinpro XT Varnish (3M ESPE), реминерализующая терапия, длительное выделение фтора, кальция и фосфатов.

Enamel hypoplasia is one of the most widespread non-carious conditions developing in the period of enamel formation. The present article reports a clinical case of the treatment of an 11-year old child presenting with the spotty form of systemic enamel hypoplasia. The modern stomatological material Clinpro XT Varnish (3M ESPE) providing long-term release of fluorine, calcium, and phosphates was applied for remineralizing therapy. It has previously been shown that remineralizing therapy of the spotty form of systemic enamel hypoplasia in the children with the use of the above material is a simple and efficacious method for the prevention of complications in the form of carious lesions concomitant with enamel hypoplasia.

Key words: enamel hypoplasia, non-carious enamel lesions, Clinpro XT Varnish (3M ESPE), remineralizing therapy, long-term release of fluorine, calcium and phosphates.

Гипоплазия эмали — одно из наиболее часто встречающихся некариозных поражений, развивающихся в период формирования эмали. Основным патогенетическим фактором системной гипоплазии у детей является гипоксия, которая неблагоприятно влияет на развитие и дифференциацию эмали зубов (как постоянных, так и молочных) в период их закладки. При данной патологии нарушены процессы не только минерализации, но и построения белковой матрицы в результате недостаточной функции одонтобластов. Тяжелые частые заболевания беременной или ребенка могут привести к системной гипоплазии эмали (СГЭ) всех зубов [3, 4]. У детей с данной патологией чаще отмечается поражение группы симметрично расположенных зубов одного периода развития. Пятнистая форма СГЭ относится к легкой степени поражения. При этой форме заболевания на различных поверхностях зубов одного периода формирования видны симметрично расположенные пятна с четкими границами. Эмаль пятен гладкая, блестящая, цвет молочно-белый, желтоватый или коричневый.

© О.Л. Мишутина, 2014

e-mail: mishuti@yandex.ru

Если пятно тусклое, шероховатое, можно предположить, что нарушение амелогенеза произошло в период, когда формирование эмали уже заканчивалось, измененным является только подповерхностный слой. Эмалевые призмы в области гипоплазированного участка имеют неправильное хаотичное расположение кристаллов гидроксиапатита, наблюдается уменьшение толщины эмали, увеличение межпризменных пространств, расширений линий Ретциуса. Характерно снижение уровня обменных процессов в эмали при сохранении динамического равновесия между ее деминерализацией и реминерализацией [4]. Гипоплазию эмали следует рассматривать как фактор риска возникновения кариозного процесса у детей и большинство авторов рекомендуют проводить непрерывную профилактику, включающую реминерализующую терапию, фторирование в частично прорезавшихся зубах, после полного прорезывания — герметизацию ямок и фиссур [3, 4]. У детей с гипоплазией эмали отмечается неудовлетворительная эстетика, повышение восприимчивости к кариесу, чувствительность зубов к температурным раздражителям [4].

Анализируя существующие методики реминерализующей терапии (применение кальций-фосфорных гелей, фторидсодержащих лаков, гелей, глубокое фторирование, электрофорез или аппликации 10% раствора глюконата кальция и 2% фторида натрия), приходится признать, что они несовершенны [5—7]. Длительные курсы лечения приводят к большим затратам времени врача-стоматолога и пациента, а эффективность не всегда является высокой [8]. Л.П. Кисельникова и соавт. [1] полагают, что применение препарата Icon оправдано при лечении очагов деминерализации у подростков, возникших на фоне лечения с применением несъемных ортопедических конструкций, но отмечают зависимость результата лечения начального кариеса зубов методом инфильтрации от цвета пятна и площади поражения [1].

Наше внимание привлек новый стоматологический материал с выделением фтора для длительной защиты зубов, одним из показаний к применению которого являются меловидные пятна. Материал Clinpro XT Varnish (3M ESPE) — светоотверждаемый модифицированный смолой стеклоиономерный цемент, предназначенный для покрытия эмали и дентина на определенных участках поверхности зуба. Он обладает способностью длительного воздействия за счет выделения фтора, фосфатов и кальция, а также остается на зубах до 6 мес и более, находится в форме выпуска Clicker, система жидкость—паста, что обеспечивает точное дозирование и легкое смешивание **(рис. 1, 2)**.

Паста содержит рентгеноконтрастное фторалюмосиликатное стекло, а жидкость состоит преимущественно из полиалкеновой кислоты (2-гидроксиэтилметакрилата), HEMA, воды и инициаторов (в том числе камфорохинона) и глицерофосфата кальция. Фтор содержится в частичках фторалюмосиликатного стекла. Реакция, протекающая на границе материала и тканей зуба, приводит к немедленному выделению фтора, в то время как весь остальной слой материала служит резервуаром фтора для постоянного выделения. Материал Clinpro XT Varnish также содержит глицерофосфат кальция, за счет которого происходит выделение кальция и фосфатов, которые положительно влияют на минеральный обмен в полости рта. Глицерофосфат кальция в составе обеспечивает выделение кальция и фосфатов до полугода.

Таким образом, материал Clinpro XT Varnish сочетает в себе главные преимущества стеклоиономерных цементов: адгезию к структурам зуба и длительное выделение фтора и обладает дополнитель-



Рис. 1. **Стоматологический материал с выделением фтора для длительной защиты зубов Clinpro XT Varnish (3M ESPE).**

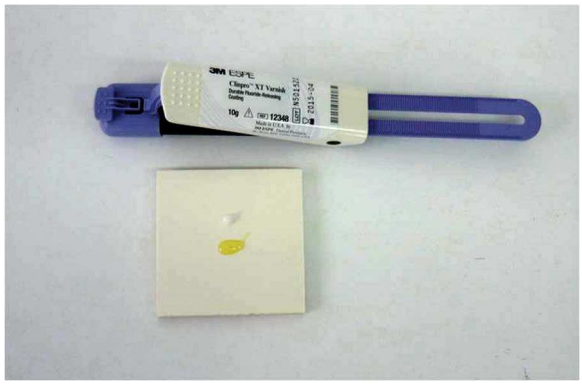

Рис. 2. **Стоматологический материал с выделением фтора для длительной защиты зубов Clinpro XT Varnish (3M ESPE) выпускается в Clicker.**

ным преимуществом выделения кальция и фосфатов.

Материал Clinpro XT Varnish предназначен:

1) для лечения гиперчувствительности при обнажении дентина корня зуба вследствие рецессии десны;

2) для защиты только что прорезавшихся зубов и других зон, подверженных кариесу (вокруг ортодонтических конструкций), включая меловые пятна без признаков кариозного процесса с наличием полости.

Для изучения свойств материала мы воспользовались данными из технического описания продукта компании (3M ESPE) [2]. Проведенные сотрудниками компании 3M ESPE исследования *in vitro* показали, что покрытие будет оставаться на поверхности зуба и противостоять механическому воздействию во время чистки зубов как минимум на протяжении 6 мес. Поперечная прочность напряжения и прочность сжатия материалов Clinpro XT Varnish и Fuji VII GC статистически практически не различаются. Сила сцепления с открытыми дентинными канальцами составила 6,44, с неотпрепарированной эмалью — 17,8 (2,4), смазанным слоем — 9,42 (1,69). Установлено, что на протяжении 24 часов суммарное выделение фтора из Clinpro XT Varnish выше, чем у традиционного лака, содержащего фторид натрия, а после первых 24 ч количество выделяемого фтора и кальция превышало аналогичные показатели стеклоиономерного цемента Fuji VII (GS).

Примечательно, что материал Clinpro XT Varnish обладает так называемым «батарейным эффектом», который длится в течение 4,5 ч после чистки зубов или применения в полости рта фторсодержащего ополаскивателя. По результатам исследований было установлено, что материал Clinpro XT Varnish снижает проницаемость дентина примерно на таком же уровне, как и адгезив, не выделяющий фтор, физически блокирует и проникает внутрь дентинных канальцев **(рис. 3)**.

На **рис. 4** демонстрируется состояние материала Clinpro XT Varnish (3M ESPE) после нанесения на дентин. Открытые дентинные канальцы можно наблюдать в правой части изображения, закупоренные дентинные канальцы стеклоиономерным цементом Clinpro XT Varnish видны в левой части изображения.

Таким образом, материал Clinpro XT Varnish создает барьер на поверхности зуба, противостоящий деминерализации, и подавляет образование очага деминерализации в виде мелового пятна как под стеклоиономерным цементом, так и вокруг него в значительно большей степени, чем традиционные композиционные герметики. В результате проведенных исследований было установлено, что Clinpro XT Varnish (3M ESPE) показал более высокие значения реминерализации в случае воздействия на эмаль, чем

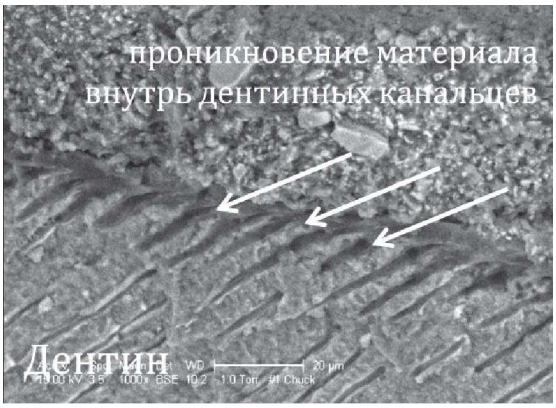

Рис. 3. **Изображение взаимодействия дентина зуба с гибридным стеклоиономерным цементом Clinpro XT Varnish (3M ESPE), полученное с помощью сканирующего электронного микроскопа. Ув. 1000. Clinpro XT Varnish проникает внутрь дентинных канальцев.**



Рис. 4. **Изображение взаимодействия дентина зуба с Clinpro XT Varnish (3M ESPE), полученное с помощью сканирующего электронного микроскопа. Ув. 3000.**



Рис. 5. **Состояние полости рта у пациента *А.*, 11 лет, до проведения профессиональной гигиены.**

традиционный композиционный силант, и обладал схожей гладкостью поверхности с материалами GC Fuji и Ultradent Ultraseal XT TM Plus [2].



Рис. 6. **Использование красителя для контроля гигиены рта у пациента *А.*, 11 лет.**



Рис. 7. **Зубы после проведения профессиональной гигиены у пациента *А.*, 11 лет.**

Приведем клинический пример использования материала Clinpro XT Varnish (3M ESPE) в детской стоматологической практике.

Пациент *А.*, 11 лет. Находится на диспансерном учете у врача-педиатра с диагнозом: пролапс митрального клапана, дисплазия левого тазобедренного сустава. КПУ=5, OHI-S=2,1, средняя степень восприимчивости к кариесу по R. Grainder, G. Nikiforuk (1960). На всех зубах и вестибулярной поверхности зубов 12, 11, 21, 22 имеются пятна белого цвета округлой формы с четкими контурами, с гладкой поверхностью, которые не окрашиваются 2% раствором метиленового синего. Прикус глубокий, пациент находится на ортодонтическом лечении. Слизистая оболочка десен гиперемирована, отечна, легко кровоточит при дотрагивании инструментом, PMA=50%, хронический генерализованный катаральный гингивит **(рис. 5)**.

Прикрепление уздечек языка и губ в норме.

Диагноз: системная гипоплазия (пятнистая форма).

Пациент забывает чистить зубы, родители плохо контролируют как проводится индивидуальная гигиена рта. После обучения гигиене рта в третий раз, демонстрации окрашивания зубов пациенту после использования красителя **(рис. 6)** была проведена профессиональная гигиена рта **(рис. 7)**.

Затем на область гипоплазированных пятен на зубах 12, 11, 21, 22, согласно инструкции производителя к использованию материала Clinpro XT Varnish (3M ESPE), был нанесен 37% гель ортофосфорной кислоты на 15 с **(рис. 8)**, затем кондиционер смыли дистиллированной водой и зубы осторожно подсушили воздухом.

Материал Clinpro XT Varnish был замешан в течение 5 с (рабочее время — 2,5 мин) и нанесен на область меловидных пятен на зубы 12, 11, 21, 22 с помощью кисточки **(рис. 9)**.



Рис. 8. **Внесение кондиционера на область меловидных пятен на зубах 13, 12, 11, 21, 22, 23 у пациента *А.*, 11 лет.**

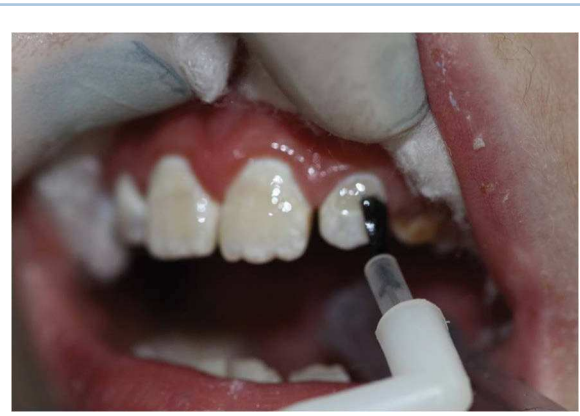

Рис. 9. **Нанесение стоматологического материала с длительным выделением фтора, кальция и фосфора для длительной защиты зубов Clinpro XT Varnish (3M ESPE) на область меловидных пятен (зубы 12, 11, 21, 22) у пациента *А.*, 11 лет.**

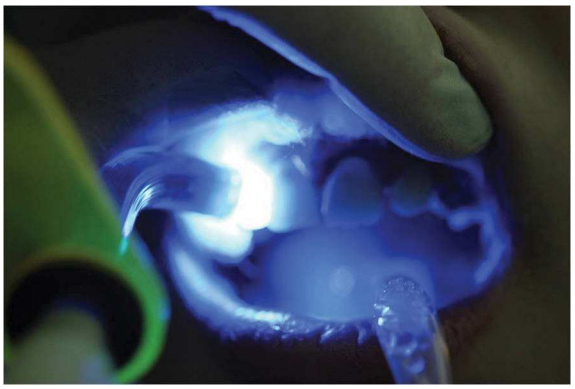

Рис. 10. **Фотополимеризация материала Clinpro XT Varnish (3M ESPE).**

Проведена фотополимеризация стеклоиономерного цемента (20 с) **(рис. 10)**.

На **рис. 11** представлен окончательный результат лечения с использованием Clinpro XT Varnish (3M ESPE). Фиссуры зубов 14, 24, 34, 35, 44 были герметизированы (неинвазивная методика) с использованием стеклоиономерного цемента Ketac Molar Easymix (3M ESPE). Рекомендовано использование в домашних условиях кальций-фосфорного геля ROCS minerals, фторсодержащего ополаскивателя и зубных паст, содержащих соединения кальция и фтора в концентрации не менее 1000 ppm. Направлен на консультацию к врачу-педиатру для назначения препарата Кальцинова в возрастной дозировке в течение 1 мес с периодичностью 3 раза в год. Пациент поставлен на диспансерный учет, родители информированы о необходимости контроля за проведением индивидуальной гигиены рта ребенком и мотивации к ограничению употребления легкоферментируемых углеводов.

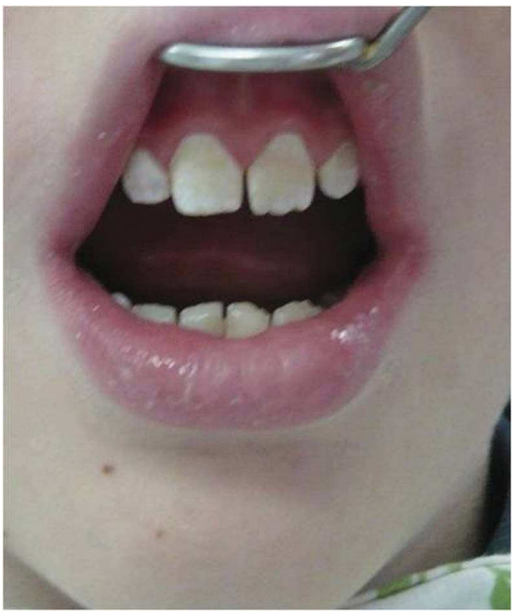

Рис. 11. **Гибридный стеклоиономерный цемент Clinpro XT Varnish (3M ESPE) на зубах 12,11,21, 22 после фотополимеризации.**

Выводы

Использование материала Clinpro XT Varnish (3M ESPE) с длительным выделением фтора, кальция и фосфатов для непрерывной профилактики и реминерализующей терапии у детей с системной гипоплазией является простым и эффективным методом лечения. Преимущество данной методики заключается в уменьшении количества процедур и длительном сохранении на поверхности зубов гибридного стеклоиономерного цемента, который в течение полугода, обладая «батарейным эффектом», выделяет соединения фтора, кальция и фосфатов в твердые ткани зуба и ротовую жидкость.

ЛИТЕРАТУРА

1. *Кисельникова Л.П., Маланчук И.И., Зуева Т.Е.* Клиническая эффективность применения метода инфильтрации у детей с начальными формами кариеса. Материалы III Российско-Европейского конгресса по детской стоматологии 16—17 сентября 2013, Москва, материалы IX научно-практической конференции с международным участием 16 мая 2013 г. СПб 2013; 82—85.
2. Стоматологический материал с выделением фтора для длительной защиты зубов Clinpro XT Varnish (3M ESPE) — техническое описание продукта (3M ESPE). 19 с.
3. Стоматология детская. Терапия. Учебник. Под ред. В.М. Елизаровой. М: Медицина 2009. 408 с.
4. Терапевтическая стоматология детского возраста. Под ред. Л.А. Хоменко, Л.П. Кисельниковой. К: Книга-плюс 2013; 231—248.
5. *Marinho V.C., Higgins J.P., Logan S., Sheiham A.* Topical fluoride (toothpastes, mouthrinses, gels or varnishes) for preventing dental caries in children and adolescents. Cochrane Database Syst Rev 2003; 4: CD002782.
6. *Kukleva M.P.* Treatment of incipient caries in children with fluoride gel. Folia Med (Plovdiv). 2002; 44: 1—2: 50—55.
7. *Marinho V.C., Higgins J.P., Logan S., Sheiham A.* Topical fluoride (toothpastes, mouthrinses, gels or varnishes) for preventing dental caries in children and adolescents. Cochrane Database Syst Rev 2003; 4: CD002782.
8. *Plonka K.A., Pukallus M.L., Holcombe T.F., Barnett A.G., Walsh L.J., Seow W.K.* Randomized controlled trial: a randomized controlled clinical trial comparing a remineralizing paste with an antibacterial gel to prevent early childhood caries. Pediatr Dent 2013; 35: 1: 8—12.