# Двусторонний многооскольчатый перелом нижней челюсти в области ветвей у мужчины пожилого возраста

Д.м.н., проф. В.В. АФАНАСЬЕВ[1], С.Э. АРУТЮНЯН[2], Д.С. ШИНКЕВИЧ[1]*

[1]Кафедра травматологии челюстно-лицевой области (зав. — проф. В.В. Афанасьев) стоматологического факультета ГОУ ВПО «Московский государственный медико-стоматологический университет им. А.И. Евдокимова» Минздрава России, Москва, Россия; [2]Филиал №1 ФГБМУ «Медицинский центр Минобороны России», Москва, Россия

## Bilateral multi-fragmented mandibular fracture in the mandibular ramus region of an elderly man

V.V. AFANASIEV[1], S.E. ARUTYUNYAN[2], D.S. SHINKEVICH[1]

[1]Department of Maxillofacial Traumatology (Head — V.V. Afanasiev) Stomatological Faculty Moscow State University of Medicine and Dentistry named after A.I. Evdokimov Russian Ministry of Health, Russia; [2]Branch No 1 of federal budgetary medical institution «The Medical Centre of Russian Ministry of Defense», Moscow, Russia

На долю неогнестрельных переломов нижней челюсти приходится от 60 до 80% всех переломов костей лица. В то же время переломы собственно ветви нижней челюсти (исключая отростки) встречаются довольно редко. Их лечение имеет определенные трудности. В статье представлено редкое клиническое наблюдение за больным пожилого возраста, у которого диагностирован многооскольчатый перелом в области ветвей нижней челюсти с обеих сторон. Авторы подробно описали диагностику, предоперационную подготовку, этапы хирургической операции (остеосинтез), а также результаты медицинской реабилитации больного в динамике наблюдения.

*Ключевые слова: переломы челюстей, ветвь нижней челюсти, остеосинтез.*

Non-gunshot mandibular fractures account for 60 to 80% of all fractures of facial bones. At the same time, fractures of the mandibular rami proper (excluding their processes) occur much less frequently and their treatment encounters difficulty. The present article reports a rare clinical observation of an elderly male patient who suffered a bilateral multi-fragmented fracture in the mandibular ramus region. The authors present the detailed description of diagnostics, preoperative preparation, different stages of surgical intervention (osteosynthesis), and the results of medical rehabilitation of the patients during the follow-up period.

*Key words: mandibular fractures, mandibular ramus, osteosynthesis.*

Неогнестрельные переломы нижней челюсти возникают вследствие нанесения механического воздействия в область лица. Локализация щели перелома может быть в любом отделе. По данным большинства авторов, наиболее часто нижняя челюсть ломается в области ее углов (57—67%) или в области мыщелковых отростков (23,3%) [1, 6]. В то же время переломы в области собственно ветви нижней челюсти и венечного отростка наблюдаются очень редко и встречается в 6,1 и 3,6% случаев соответственно [6].

Как правило, переломы в области ветви нижней челюсти сопряжены с повреждением височно-нижнечелюстного сустава (вывих суставной головки, разрывы связок, повреждение суставной сумки), и выбор неправильной врачебной тактики может привести к увеличению сроков лечения или развитию различных осложнений, таких как нарушение прикуса, стойкое ограничение открывания рта, травматические артриты, анкилозы и др., а также к инвалидизации пострадавшего.

Восстановить целостность ветви нижней челюсти с использованием консервативных методов лечения часто не представляется возможным [2, 3, 5]. При этом жевательные мышцы приводят к значительному смещению отломков ветви во время травмы и не позволяют репонировать их в правильном положении без операции. Таким образом, единственным способом реконструкции ветви нижней челюсти в ряде случаев может быть только открытый очаговый остеосинтез с фиксацией отломков металлоконструкциями, среди которых наибольшее распространение получили пластины, каркасы и рамки на винтах [7, 8].

Приводим клиническое наблюдение пациента пожилого возраста с беззубой нижней челюстью, у

© Коллектив авторов, 2014

*e-mail: shidmitry@yandex.ru

которого при поступлении диагностировали двусторонний многооскольчатый перелом в области ветвей нижней челюсти.

Больной *П.*, 67 лет, поступил в отделение челюстно-лицевой хирургии и стоматологии филиала №1 ФГБМУ «Медицинский центр Минобороны России» 18.05.13 с жалобами на боль в области нижней челюсти, затрудненное открывание рта и невозможность пережевывания пищи. Из анамнеза: 16.05.13 внезапно потерял сознание на трамвайной остановке и упал. Окружающие помогли добраться домой, откуда по скорой помощи был госпитализирован в одну из городских больниц, где был поставлен диагноз: перелом нижней челюсти, рана мягких тканей подбородка. Пострадавшему произведена первичная хирургическая обработка раны в области подбородка. Так как больной являлся военным пенсионером, то по его просьбе он был переведен в нашу клинику.

Местные изменения при поступлении. Состояние удовлетворительное. Сознание ясное. На коже лица — ссадины в скуловой области и спинки носа. В области подбородка — ушитая рана длиной 3 см, гематома в области подбородка, передней поверхности шеи и грудины. В правой околоушной области в пределах жевательной мышцы незначительный отек мягких тканей, болезненный при пальпации. Кожа над ним обычной окраски. Рот открывался на 2 см, зубы на нижней челюсти отсутствовали. Симптом нагрузки слабоположительный в области ветвей нижней челюсти. Движения мыщелковых отростков справа и слева, определяемые мизинцами врача, введенными в наружные слуховые проходы, не в полном объеме. По основанию нижней челюсти костных выступов не определялось. В полости рта: прикус установить не удалось в связи с полной адентией нижней челюсти и частичной — на верхней. Уздечка нижней губы слегка смещена. В области крыловидно-нижнечелюстной складки и небной дужки справа имелась распространенная гематома. В области крыловидно-нижнечелюстной складки слева также имелась гематома небольшого размера. При пальпации переднего края ветвей нижней челюсти смещения отломков в виде уступа не определялось.

На ортопантомограмме неясно отмечалось нарушение целости кости в области углов и ветвей нижней челюсти с обеих сторон.

Предварительный диагноз: перелом нижней челюсти в области ветви нижней челюсти справа и слева.

Для уточнения диагноза была проведена компьютерная томография костей лица с 3D-моделированием. На серии компьютерных томограмм обнаружены многооскольчатые переломы в области ветвей нижней челюсти с обеих сторон. Слева отмечено наличие 4 разнокалиберных костных отломка со смещением **(рис. 1)**.

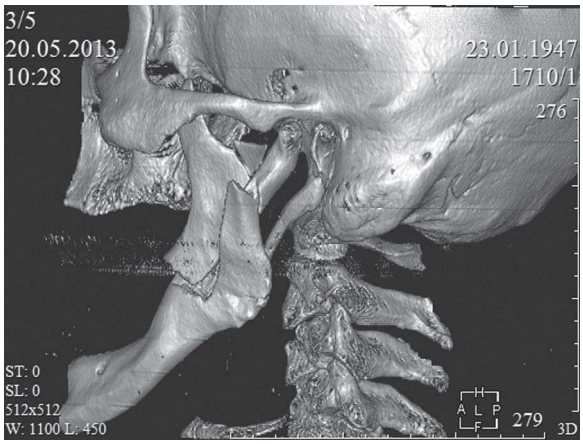


***Рис. 1.*** **КТ нижней челюсти слева с 3D-моделированием.** Отмечается многооскольчатый перелом ветви нижней челюсти со смещением фрагментов.

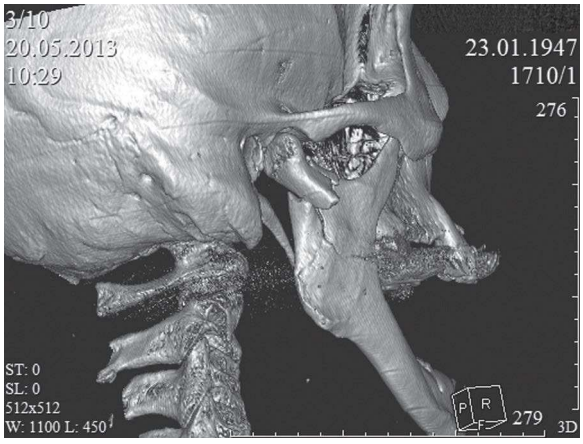


***Рис. 2.*** **КТ нижней челюсти справа с 3D-моделированием.** Отмечается многооскольчатый перелом ветви нижней челюсти со смещением фрагментов. Вывих мыщелкового отростка.

Справа определялся многооскольчатый перелом ветви с наличием 3 отломков с их смещением, а также вывих мыщелкового отростка нижней челюсти **(рис. 2)**.

С целью установления неврологического статуса больной консультирован невропатологом, нейрохирургом и терапевтом. Больному проведена магнитно-резонансная томография головного мозга. Данных о наличии очагового поражения головного мозга не установлено, сочетанной черепно-мозговой травмы не выявлено.

Результаты ЭЭГ, УЗИ показали возрастные изменения со стороны сердечно-сосудистой системы (атеросклероз, кардиосклероз, гипертоническая болезнь). Противопоказаний к хирургическому лечению не выявлено.

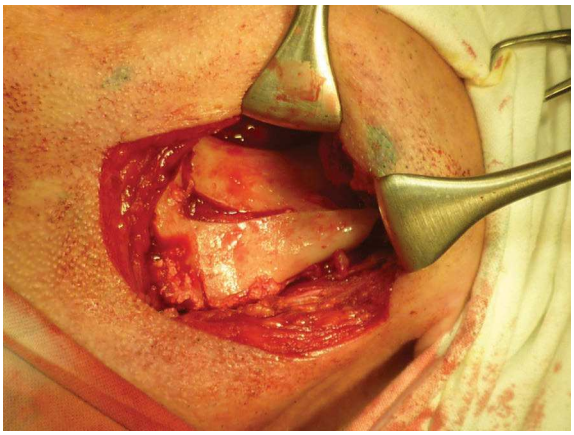

***Рис. 3.*** **Фото этапа операции.**
Определяется смещение отломков ветви нижней челюсти слева.

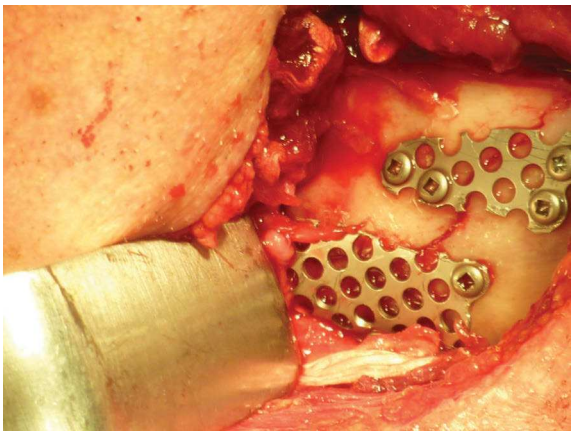

***Рис. 4.*** **Отломки ветви нижней челюсти справа после репозиции и фиксации титановой сеткой и винтами.**

На основании жалоб больного, результатов клинического и рентгенологического исследований поставлен окончательный диагноз: двусторонний многооскольчатый перелом в области ветвей нижней челюсти со смещением отломков.

Принимая во внимание ограниченное открывание рта, полное отсутствие зубов в области нижней челюсти и частичное — в области верхней, многооскольчатый перелом в области ветвей челюсти со значительным смещением костных отломков, вывих мыщелковых отростков, решено провести операцию открытого очагового остеосинтеза в области ветвей нижней челюсти. Согласие на операцию больного получено.

Ход операции. Под общим эндотрахеальным обезболиванием (с трансназальным введением интубационной трубки) произвели разрез кожи в левой поднижнечелюстной области длиной 7 см, отступя на 2 см вниз от основания нижней челюсти. Рассечены кожа, подкожная жировая клетчатка, платизма до основания нижней челюсти в области угла. Скелетированы угол и ветвь нижней челюсти, обнаружены смещенные фрагменты ветви нижней челюсти **(рис. 3)**.

Удалены свободнолежащие небольшие (до 0,5 см) костные осколки. Произведена репозиция костных отломков. Титановая сетка вырезана и сформована конгруэнтно поверхности ветви. Костные отломки зафиксированы в физиологическом положении с помощью титановой сетки и титановых шурупов. Рана послойно ушита, дренирована резиновой полоской. Далее произведен аналогичный разрез в правой поднижнечелюстной области, скелетированы угол и ветвь нижней челюсти. Обнаружены смещенные фрагменты кости, которые после репозиции фиксированы двумя титановыми сетками и винтами **(рис. 4)**.

Рана послойно ушита и дренирована резиновым выпускником. Произведен тщательный гемостаз по ходу операции. На раны наложены асептические повязки. Назначена стандартная медикаментозная терапия.

Послеоперационное течение проходило без осложнений. В первые 3 сут после операции больной отмечал незначительную периодическую боль в области послеоперационных ран, общую слабость, затруднение при приеме пищи и глотании. Отмечались умеренные отеки в нижнем отделе в околоушно-жевательных областей, которые прошли через 4 сут. Заживление ран — первичным натяжением. Швы сняли на 10-е сутки. Больной выписан на амбулаторное лечение в поликлинику по месту жительства в удовлетворительном состоянии. Через 3 мес после операции верхние подвижные зубы были удалены и изготовлены полные съемные пластиночные зубные протезы на нижнюю и верхнюю челюсти, жевательная функция восстановлена полностью. На контрольном осмотре через 6 мес открывание рта в полном объеме **(рис. 5)**, на контрольной рентгенограмме положение отломков удовлетворительное **(рис. 6)**.

## Обсуждение

Специалистами установлено, что частичное или полное отсутствие естественных зубов влияет на изменение морфометрических показателей ветви нижней челюсти и снижение ее прочности, особенно в области шейки нижней челюсти, то есть в одном из мест наименьшего механического сопротивления кости [4].

Приведенный клинический пример примечателен тем, что двусторонний многооскольчатый перелом ветви нижней челюсти произошел после одно-

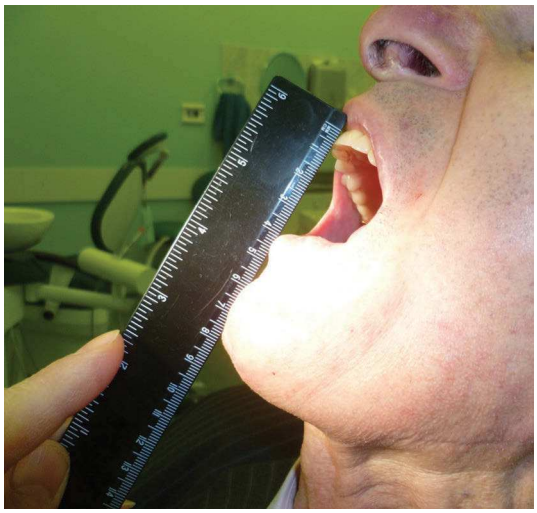

***Рис. 5.*** **Фото пациента через 6 мес после операции.**
Отмечается хорошее открывание рта.

кратного травматического воздействия на область подбородка. При этом продольный и поперечный перелом ветви нижней челюсти встречается в клинической практике довольно редко. Точная локализация линии перелома была установлена только при использовании компьютерной томографии в 3D-реконструкции, что подтверждено интраоперационными данными. Медицинская реабилитация больных пожилого возраста с тяжелыми многооскольчатыми переломами ветви нижней челюсти должна быть комплексной с участием челюстно-лицевого хирурга и стоматолога-ортопеда. Дентальное протезирование у пациентов с полной потерей зубов после хирургического лечения по поводу сложных многооскольчатых переломов ветвей нижней челюсти должно начинаться как можно раньше для быстрейшего восстановления функции височно-нижнечелюстных суставов.



***Рис. 6.*** **Контрольная ортопантомограмма через 6 мес.**

## ЛИТЕРАТУРА


1. *Бернадский Ю.И.* Травматология и восстановительная хирургия черепно-челюстно-лицевой области. М: Медицинская литература 2006. 444 с.
2. *Васильев А.В.* Лечение переломов ветви нижней челюсти: Автореф. дис. ... д-ра мед. наук. СПб: СПбМАПО 2001.
3. *Васильев А.В., Козлов В.А. и др.* Оптимизация методов лечения переломов мыщелкового отростка нижней челюсти. СПб: СПбМАПО 2007. 160 с.
4. *Иорданишвили А.К., Маградзе Г.Н., Самсонов В.В.* Возрастные особенности строения ветви нижней челюсти у взрослого человека. Стоматология 2013: 14: 148—155. www.medline.ru
5. *Копейкин В.Н., Бушан М.Г., Воронов А.П. и др.* Руководство по ортопедической стоматологии. М: Медицина 1993. 495 с.
6. *Швырков М.Б., Афанасьев В.В., Стародубцев В.С.* Неогнестрельные переломы челюстей. М: Медицина 1999. 334 с.
7. *Pappe H.D., Gerlach K.L.* Die Verwendung einer Minirekonstruktionsplatte aus Titan im Unterkifer, — 10th Congress of the European Association for Cranio-Maxillo-Facial Surgery. Brussels 1990. 183.
8. *Raven J.* Lower jaw reconstruction with the THORP system bridging of lower jaw defects. Head and Neck Cancer 1990: 11: 344—349.