Российская ринология
2024, Т. 32, №3, с. 195–201
https://doi.org/10.17116/rosrino202432031195

Russian Rhinology
2024, vol. 32, No. 3, pp. 195–201
https://doi.org/10.17116/rosrino202432031195

Ремоделирование стенок пазух при хроническом риносинусите с полипами по данным компьютерной томографии

© Н.В. БОЙКО[1], И.В. СТАГНИЕВА[1], О.Е. ЛОДОЧКИНА[1], Е.А. ПИСАРЕНКО[2]

[1]ФГБОУ ВО «Ростовский государственный медицинский университет» Минздрава России, Ростов-на-Дону, Россия;
[2]ГАУ РО «Областной консультативно-диагностический центр», Ростов-на-Дону, Россия

Резюме

Среди множества факторов, определяющих тяжелое длительное течение хронического риносинусита (ХРС), важное место занимает ремоделирование тканей.

Цель исследования. Изучить процессы костного ремоделирования по данным компьютерной томографии у больных ХРС с полипами при тяжелом длительном течении заболевания.

Пациенты и методы. Произведен ретроспективный анализ результатов спиральной компьютерной томографии (СКТ) больных с тяжелым течением ХРС с полипами. В основную группу включено 20 больных. Для анализа были отобраны результаты СКТ-исследования при первичном обращении (в этот момент средняя продолжительность заболевания составляла 10 лет), а также в динамике: в среднем через 34 и 84 мес от первичного исследования. Контрольную группу составило 20 больных без воспалительных изменений околоносовых пазух, которым дважды была произведена СКТ по разным показаниям с интервалом в среднем 32 мес. При анализе результатов СКТ определяли линейные размеры и плотность кости в единицах Хаунсфилда.

Результаты. Сравнение исходных показателей основной и контрольной групп выявило достоверное увеличение плотности межпазушных перегородок лобных и клиновидных пазух без достоверного изменения их толщины, а также достоверное увеличение плотности и толщины задних стенок верхнечелюстных пазух. Различий поперечного размера решетчатой пазухи в основной и контрольной группах не выявлено. При повторных исследованиях отмечено прогрессирующее увеличение толщины задних стенок верхнечелюстных пазух.

Выводы. Прогрессирующее увеличение толщины стенок пазух и увеличение их плотности свидетельствует о развитии остеита, который является одним из факторов, определяющих длительное тяжелое течение заболевания.

Ключевые слова: *хронический риносинусит с полипами, остеит, ремоделирование стенок пазух.*

Информация об авторах:

Бойко Н.В. — https://orcid.org/0000-0002-1316-5061
Стагниева И.В. — https://orcid.org/0000-0002-2894-2062
Лодочкина О.Е. — https://orcid.org/0000-0001-7401-0680
Писаренко Е.А. — e-mail: pisarenko73@gmail.com
Автор, ответственный за переписку: Бойко Н.В. — e-mail: nvboiko@gmail.com

Как цитировать:

Бойко Н.В., Стагниева И.В., Лодочкина О.Е., Писаренко Е.А. Ремоделирование стенок пазух при хроническом риносинусите с полипами по данным компьютерной томографии. *Российская ринология*. 2024;32(3):195–201. https://doi.org/10.17116/rosrino202432031195

Remodeling of sinuses' walls in chronic rhinosinusitis with polyps according to computed tomography

© N.V. BOIKO[1], I.V. STAGNIEVA[1], O.E. LODOCHKINA[1], E.A. PISARENKO[2]

[1]Rostov State Medical University, Rostov-on-Don, Russia;
[2]Regional Consultative and Diagnostic Center, Rostov-on-Don, Russia;

Abstract

Tissue remodeling plays an important role among the many factors that determine the severe long course of chronic rhinosinusitis (CRS).

Objective. To study the processes of bone remodeling according to computed tomography in CRS patients with polyps and severe long course of the disease.

Patients and methods. A retrospective analysis of the results of spiral computed tomography (SCT) of patients with severe course of CRS with polyps was performed. The study group included 20 patients. The results of the SCT examination during initial presentation (at that time, the average duration of the disease was 10 years) were selected for analysis, as well as in dynamics: on average 34 and 84 months from the initial study. The control group consisted of 20 patients without inflammatory changes of the paranasal sinuses, who underwent SCT twice for different indications with an average interval of 32 months. Linear dimensions and bone density in Hounsfield units were determined in the analysis of SCT results.

Results. Comparison of the initial indicators of the study and control groups has revealed a significant increase in the density of the intersinusal septums of the frontal and sphenoidal sinuses without a significant change in their thickness, as well as a significant increase in the density and thickness of the posterior walls of the maxillary sinuses. There were no differences in the transverse dimension of the ethmoidal sinus in the study and control groups. A progressive increase of the thickness of the posterior walls of the maxillary sinuses has been noted in repeated investigations.

Conclusions. A progressive increase in the thickness of the sinuses' walls and their density indicates the development of osteitis, which is one of the factors determining the long severe course of the disease.

Keywords: *chronic rhinosinusitis with polyps, osteitis, remodeling of sinuses' walls.*

Information about the authors:
Boiko N.V. — https://orcid.org/0000-0002-1316-5061
Stagnieva I.V. — https://orcid.org/0000-0002-2894-2062
Lodochkina O.E. — https://orcid.org/0000-0001-7401-0680
Pisarenko E.A. — e-mail: pisarenko73@gmail.com
Corresponding author: Boiko N.V. — e-mail: nvboiko@gmail.com

To cite this article:
Boiko NV, Stagnieva IV, Lodochkina OE, Pisarenko EA. Remodeling of sinuses' walls in chronic rhinosinusitis with polyps according to computed tomography. *Russian Rhinology*. 2024;32(3):195–201. (In Russ.). https://doi.org/10.17116/rosrino202432031195

Сокращения:

СКТ — спиральная компьютерная томография
ХРС — хронический риносинусит

Введение

Хронический риносинусит (ХРС) — широко распространенное заболевание. Несмотря на значительные успехи эндоскопической риносинусохирургии и совершенствование медикаментозного арсенала, множество больных по-прежнему страдают трудно поддающимся лечению, или рекальцитрантным, ХРС, патофизиология которого до конца не ясна. Среди множества факторов, определяющих упорное течение ХРС, важное место занимает ремоделирование тканей околоносовых пазух [1].

Ремоделирование тканей — это аномальная реконструкция или восстановление поврежденной ткани в связи с воспалением или механическим повреждением, возникающим в любом органе. При заболеваниях нижних дыхательных путей, включая астму, хроническую обструктивную болезнь легких и бронхоэктазы, закономерности ремоделирования тканей подробно изучены, однако в литературе имеется лишь небольшое число исследований, касающихся изменений верхних дыхательных путей [2—5].

Ремоделирование тканей при ХРС — это динамический процесс, который включает в себя различные временные или постоянные изменения. Традиционно сообщалось о различиях в моделях ремоделирования слизистой оболочки в зависимости от наличия или отсутствия полипов в носу [6, 7]. Основной молекулярный механизм развития ремоделирования тканей при ХРС не совсем установлен, хотя доказано участие в нем различных цитокинов, в том числе цитокинов семейства трансформирующих факторов роста [8, 9].

По современным данным, ремоделирование тканей при ХРС свойственно не только слизистой оболочке, но и костной ткани и представлено гипертрофией слизистой оболочки, утолщением базальной мембраны, нарушением эпителиального барьера, фиброзом, отложением коллагена, ангиогенезом и остеитом [10—12].

Впервые концепция костного ремоделирования как одного из важных компонентов формирования рекальцитрантного ХРС предложена D.W. Kennedy и соавт. [13] на основании гистологического исследования фрагментов костей, полученных при эндоназальных эндоскопических операциях. Согласно этой теории, хроническое воспаление в околоносовых пазухах может распространяться на подлежащие костные стенки с формированием остеита, который поддерживает персистирующее воспаление в прилегающей слизистой оболочке [13, 14]. В последующем вопросы ремоделирования кости привлекали все возрастающее внимание ринологов при изучении развития и прогноза ХРС, особенно форм, трудно поддающихся лечению [15—17].

Золотым стандартом выявления костного ремоделирования является гистопатологическое исследование [18]. Однако получение материала для такого исследования бывает затруднено, особенно если ремоделированию подвергаются стенки клиновидной или верхнечелюстной пазух. В экспериментальных исследованиях на животных, в которых оценка костных изменений стенок пазух проводилась при гистопатологическом и компьютерно-томографическом исследовании, было показано, что последний является чувствительным, точным и доступным методом исследования [18, 19]. Наличие корреляции радиологических и гистопатологических изменений показано и в клинических исследованиях [16].

Цель исследования — изучить процессы костного ремоделирования у больных ХРС с полипами при тяжелом длительном течении заболевания по данным компьютерной томографии.

Пациенты и методы

Произведен ретроспективный анализ результатов спиральной компьютерной томографии больных с тяжелым течением ХРС с полипами. В основную группу включено 20 больных. Заболевание характеризовалось многократными рецидивами полипов после хирургического лечения, несмотря на прове-

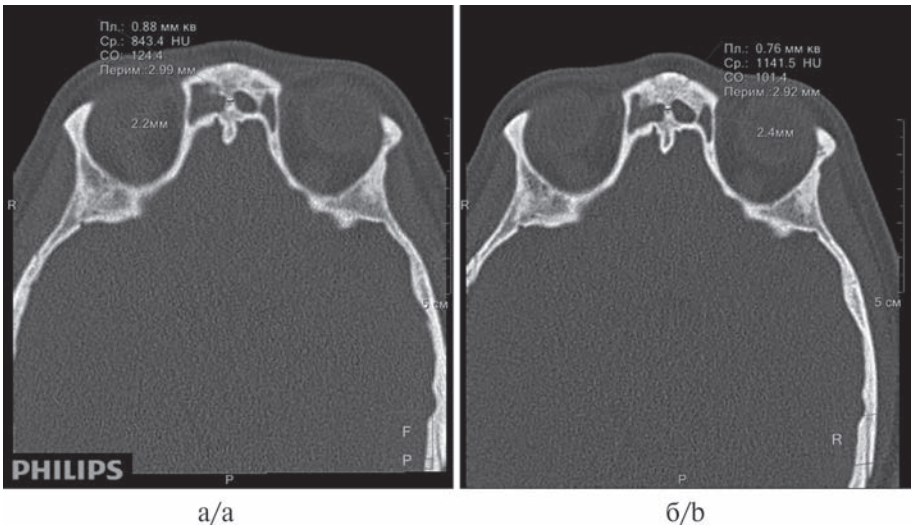

Рис. 1. **Результаты СКТ больной *К.* с ХРС с полипами в динамике при первичном обращении (точка А) и через 38 мес (точка В).**
Отмечено утолщение межпазушной перегородки лобных пазух (2,2 и 2,4 мм соответственно) и увеличение ее плотности (843,4 и 1141,5 HU соответственно).

Fig. 1. **SCT results of patient *K.* with CRS with polyps in dynamics during initial presentation (point A) and after 38 months (point B).**
A thickening of the intersinusal septum of the frontal sinuses (2,2 and 2,4 mm, respectively) and an increase in its density (843,4 and 1141,5 HU, respectively) are noted.

дение курсов топической и системной кортикостероидной терапии. На протяжении периода заболевания больным неоднократно выполняли спиральную компьютерную томографию (СКТ) околоносовых пазух. Для анализа были отобраны результаты СКТ-исследования при первичном обращении (средняя продолжительность заболевания на момент первого исследования составляла 10 лет, средний возраст — 45 лет) — эти исходные данные при анализе обозначены как точка А. В процессе наблюдения больным были произведены повторные СКТ околоносовых пазух в среднем через 34 мес (точка В) и через 84 мес от первичного исследования (точка С). Контрольную группу составили 20 больных, которым также произведено по два СКТ-исследования по различным показаниям, исключая воспалительные изменения околоносовых пазух, с интервалом в среднем 32 мес. Эти исследования были обозначены как точка А (исходные данные) и точка В (результат исследования в динамике).

СКТ околоносовых пазух выполняли на аппарате Ingenuity CT Philips (спиральный режим, поле обзора сканирования 170 мм, ширина пикселя 0,35 мм, сила тока 200—250 мА, напряжение 120 кВ, время оборота трубки 1 с, питч 0,656). Формировали объемы срезов толщиной 1,0 мм с шагом реконструкции 0,5 мм. При измерении анатомических структур использовали 2D-изображения (мультипланарные реконструкции с «костным» фильтром, с шириной окна 3000 HU и уровнем окна +500 HU). В каждом случае измеряли следующие показатели: толщину кости в миллиметрах на заданном уровне и показатели плотности костной ткани (в HU).

Для оценки костных изменений использовали следующие анатомические ориентиры: средняя треть межпазушной перегородки лобных пазух, межпазушная перегородка клиновидных пазух, задняя стенка верхнечелюстных пазух (на одном уровне с обеих сторон), а также поперечный размер решетчатой пазухи на уровне передних и дистальных отделов задних клеток. Промеры проводили на изображении в костном окне с использованием встроенной программы измерений длины и плотности кости. Плотность кости измеряли по шкале Хаунсфилда [20], которая является общепринятой и стандартизованной для характеристики изменений тканей на СКТ-изображениях. Точки замеров показаны **рис. 1—3**.

Статистический анализ результатов исследования проводили с использованием программы Statistica 14.0 (StatSoft, США). Тест на проверку соответствия распределения выборки нормальному закону выполняли с помощью критерия Шапиро—Уилка. Количественные показатели представлены в виде медианы, нижнего и верхнего квартилей (Me [Q_{25}; Q_{75}]). Сравнение средних величин независимых групп осуществляли с помощью критерия Манна—Уитни. При сравнении показателей в динамике (зависимые переменные) применяли критерий Вилкоксона. Критический уровень доверительной вероятности, соответствующий статистическому значимому различию, составил 0,05. При анализе динамики изменений линейных и денситометрических показателей находили соотношение одного показателя к другому Δ=Кв/Ка, где Кв — показатель, измеренный в точке В, а Ка — исходная величина показателя в точке А. Поскольку соотношение этапно изменяющихся величин во вре-

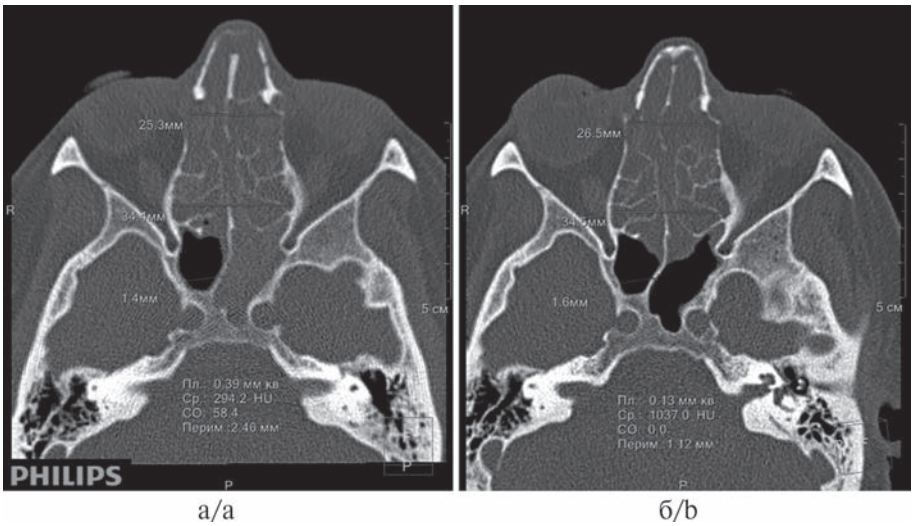

Рис. 2. **Результаты СКТ той же больной в динамике (в точках А и В). Показаны точки измерения поперечного размера решетчатой пазухи на уровне передних и дистальных отделов задних клеток.**
Отмечено значительное увеличение толщины межпазушной перегородки клиновидных пазух (1,4 и 1,6 мм соответственно) и ее плотности (294,2 и 1037,0 HU соответственно).

Fig. 2. **SCT results of the same patient in the dynamics (at points A and B). The measurement points for the transverse dimension of the ethmoidal sinus at the level of the anterior and distal parts of the posterior cells are shown.**
A significant increase in the thickness of the intersinusal septum of the ethmoidal sinuses (1,4 and 1,6 mm, respectively) and its density (294,2 and 1037,0 HU, respectively) is noted.



Рис. 3. **Результаты СКТ той же больной в динамике (в точках А и В).**
Определяется значительное увеличение толщины и плотности задних стенок верхнечелюстных пазух (правая верхнечелюстная пазуха: 1,2 мм — 1,9 мм, 239,0 HU — 858,0 HU; левая верхнечелюстная пазуха: 0,6 мм — 1,3 мм, 291,0 HU — 1013,0 HU).

Fig. 3. **SCT results of the same patient in the dynamics (at points A and B).**
A significant increase in the thickness and density of the posterior walls of the maxillary sinuses (right maxillary sinus: 1,2 mm — 1,9 mm, 239,0 HU — 858,0 HU; left maxillary sinus: 0,6 mm — 1,3 mm, 291,0 HU — 1013,0 HU) is determined.

мени зависит от исходного уровня, осуществляли логарифмическое преобразование относительного показателя. Находили логарифм по основанию 2 относительной величины Δ ($\log_2\Delta$). Это позволяло нормализовать величины градиента изменения изучаемых показателей и более отчетливо изучить тренд

Таблица 1. **Исходные линейные и денситометрические параметры пазух в основной и контрольной группах (Me [Q_{25}; Q_{75}])**
Table 1. **Initial linear and densitometric parameters of the sinuses in the study and control groups (Me [Q_{25}; Q_{75}])**

Точка измерения	Основная группа	Контрольная группа	*p*
Передние клетки решетчатой пазухи, мм	25,50 [23,90; 27,50]	25,00 [23,70; 25,70]	0,951
Задние клетки решетчатой пазухи, мм	32,40 [29,40; 35,80]	33,85 [30,95; 36,35]	0,986
Межпазушная перегородка лобных пазух в средней трети, HU	739,00 [538,00; 1036,00]	501,00 [245,00; 901,00]	0,017*
Межпазушная перегородка лобных пазух в средней трети, мм	1,60 [1,10; 1,90]	1,30 [1,00; 1,70]	0,353
Межпазушная перегородка клиновидных пазух, HU	674,00 [345,00; 865,00]	357,00 [209,50; 554,00]	0,008*
Межпазушная перегородка клиновидных пазух, мм	1,40 [0,90; 1,90]	1,25 [0,95; 1,45]	0,203
Задняя стенка правой ВЧП, HU	692,00 [379,00; 922,00]	428,50 [270,50; 564,00]	0,013*
Задняя стенка правой ВЧП, мм	1,40 [1,20; 1,70]	1,30 [1,15; 1,40]	0,026*
Задняя стенка левой ВЧП, HU	723,00 [409,00; 863,00]	359,00 [246,00; 498,00]	0,001*
Задняя стенка левой ВЧП, мм	1,50 [1,40; 2,10]	1,25 [1,15; 1,60]	0,026*

Примечание. Здесь и в **табл. 2, 3:** * — достоверные различия показателей основной и контрольной групп по критерию Манна—Уитни; HU — единица Хаунсфилда; ВЧП — верхнечелюстная пазуха.

временного ряда параметров. Поскольку относительный показатель динамики и его логарифм подчинялись нормальному распределению, то Δ и $\log_2\Delta$ были представлены в виде средней выборочной величины и ее ошибки. При повышении изучаемого параметра относительный показатель имел величину, превышающую 1, а соответствующее логарифмированное значение было положительным по знаку. При снижении параметра в динамике относительный показатель имел величину менее 1, а соответствующее логарифмированное значение было отрицательным по знаку.

Результаты

Сравнительный анализ исходных показателей компьютерной томографии больных ХРС с полипами (точка А) и контрольной группы (точка А) представлен в **табл. 1**.

Сравнение исходных показателей основной и контрольной групп, приведенных в **табл. 1**, выявило достоверное увеличение плотности межпазушных перегородок лобных и клиновидных пазух без достоверного изменения их толщины, а также достоверное увеличение плотности и толщины задних стенок верхнечелюстных пазух. Различий поперечного размера решетчатой пазухи в основной и контрольной группах не выявлено.

При рассмотрении в динамике изучаемых показателей СКТ больных, включенных в основную группу, в первой и второй контрольных точках (А и В), а также в первой и третьей контрольных точках (А и С) не выявлено значимых изменений относительных показателей динамики линейных и денситометрических параметров межпазушных перегородок лобной и клиновидной пазух. Аналогичные результаты получены при измерении поперечного размера решетчатой пазухи на уровне передних и задних клеток. В контрольной группе изменений изучаемых показателей в точках А и В также не выявлено.

Иные результаты получены при анализе показателей, характеризующих заднюю стенку верхнечелюстных пазух. В **табл. 2, 3** приведены абсолютные и относительные значения изучаемых показателей на примере правой верхнечелюстной пазухи. Изменения, выявленные в задней стенке левой верхнечелюстной пазухи, аналогичны.

Из **табл. 2** следует, что при первичном СКТ-исследовании у больных определялось достоверное утолщение задней стенки верхнечелюстной пазухи по сравнению с контролем и толщина ее со временем увеличивалась: в точке А толщина стенки составила 1,40 [1,20; 1,70], в точке В — 1,60 [1,30; 2,60] (p=0,050), в точке С — 1,60 [1,30; 2,60] (p=0,032). В контрольной группе изменений в динамике толщины и плотности задней стенки верхнечелюстной пазухи не отмечено.

Линейный размер задней стенки правой верхнечелюстной пазухи в основной группе поэтапно возрастал, о чем свидетельствуют положительные значения логарифмированного значения относительного показателя динамики (0,19±0,08 в точке В и 0,13±0,05 в точке С). В контрольной группе изучаемый линейный показатель в динамике демонстрировал тенденцию к снижению.

Выявленное прогрессирующее увеличение толщины и плотности костных стенок пазух характеризуют развитие остеита.

Обсуждение

J.F. Biedlingmaier и соавт. [21] впервые продемонстрировали возможность выявления остеита при компьютерно-томографическом исследовании. В дальнейшем несколько исследователей предлагали радиологические критерии диагностики остеита [22, 23]. Однако до сих пор не достигнуто универсальное соглашение о стандартных методах диагностики и классификации остеита [24, 25].

Таблица 2. **Динамика линейных и денситометрических параметров задней стенки правой верхнечелюстной пазухи в основной и контрольной группах, Me [Q_{25}; Q_{75}]**

Table 2. **Dynamics of linear and densitometric parameters of the posterior wall of the right maxillary sinus in the study and control groups, Me [Q_{25}; Q_{75}]**

Параметр	Этап	Основная группа	Контрольная группа
Плотность, HU	A	692,00 [379,00; 922,00]	428,50 [270,50; 564,00]
	B	596,00 [470,00; 951,00]	456,50 [231,00; 634,50]
	C	730,00 [635,00; 1104,00]	—
p	—	$p_{B/A}$=0,842 $p_{C/A}$=0,187	$p_{B/A}$=0,885
Линейный размер, мм	A	1,40 [1,20; 1,70]	1,30 [1,15; 1,40]
	B	1,60 [1,30; 2,60]	1,20 [1,00; 1,40]
	C	1,80 [1,40; 2,00]	—
p	—	$p_{B/A}$=0,050* $p_{C/A}$=0,032*	$p_{B/A}$=0,394

Таблица 3. **Логарифмированное значение относительного показателя динамики (log2Δ) линейных и денситометрических параметров задней стенки правой верхнечелюстной пазухи в основной и контрольной группах, *M±m***

Table 3. **Logarithmic value of the relative dynamics indicator (log2Δ) of linear and densitometric parameters of the posterior wall of the right maxillary sinus in the study and control groups, *M±m***

Параметр	Этапы	Основная группа	Контрольная группа	$p_{осн B—контр B}$	$p_{осн C—контр B}$
Плотность, HU	B/A	0,11±0,16	−0,07±0,27	0,545	
	C/A	0,30±0,08	—	—	0,153
	p	0,288	—	—	—
Линейный размер, мм	B/A	0,19±0,08	−0,13±0,17	0,017	—
	C/A	0,13±0,05	—	—	0,031*
	p	0,470	—	—	—

На сегодняшний день остеит рассматривается как основное проявление костного ремоделирования и его главными радиологическими признаками считаются образование новой ткани и утолщение периоста [25]. Согласно рентгенологическим и патологическим данным, остеит присутствует у 36—53% пациентов с ХРС [26], причем он характерен для резистентных к лечению форм или особой тяжестью заболевания [27]. Больные, включенные в анализируемую выборку, относились именно к такой группе и были впоследствии отобраны для проведения биологической терапии.

В настоящем исследовании статистически значимое увеличение плотности межпазушных перегородок лобных и клиновидных пазух, а также задних стенок верхнечелюстных пазух было отмечено уже при первичном исследовании больных ХРС с полипами при средней продолжительности заболевания 10 лет. Таким образом, уже на этом этапе заболевания выявлены признаки наличия остеита, что, по-видимому, явилось одним из факторов, определяющих тяжесть его течения и резистентность к проводимому лечению. При повторных исследованиях был отмечен продолжающийся процесс костного ремоделирования, несмотря на проводимое лечение топическими и системными кортикостероидами, которые, как известно, способны сдерживать ремоделирование слизистой оболочки [11]. Возможно, новые методы биологической терапии, демонстрирующие хороший терапевтический эффект у больных с тяжелыми, резистентными к лечению формами ХРС, способны будут воздействовать и на процессы костного ремоделирования, что требует дальнейшего изучения.

Выводы

1. СКТ околоносовых пазух выявляет признаки костного ремоделирования у больных с ХРС.
2. Прогрессирующее увеличение толщины стенок пазух и увеличение их плотности свидетельствует о развитии остеита, который является одним из факторов, определяющих длительность и тяжесть заболевания.

Участие авторов:
Концепция и дизайн исследования — Н.В. Бойко
Сбор и обработка материала — И.В. Стагниева, О.Е. Лодочкина, Е.А. Писаренко
Написание текста — Н.В. Бойко, И.В. Стагниева
Редактирование — Н.В. Бойко

Авторы заявляют об отсутствии конфликта интересов.
The authors declare no conflicts of interest.

ЛИТЕРАТУРА/REFERENCES

1. Gong X, Han Z, Fan H, Wu Y, He Y, Fu Y, Zhu T, Li H. The interplay of inflammation and remodeling in the pathogenesis of chronic rhinosinusitis: current understanding and future directions. *Front Immunol*. 2023;12(14):1238673. https://doi.org/10.3389/fimmu.2023.1238673
2. Бойко Н.В., Панченко С.Н. Обнаружение вируса папилломы человека при гиперпластических процессах в ЛОР органах. *Вестник оториноларингологии*. 2017;82(2):51-54. Boiko NV, Panchenko SN. The detection of the human papilloma virus during hyperplastic processes in the nose, ears and throat. *Russian Bulletin of Otorhinolaryngology*. 2017;82(2):51-54. (In Russ.). https://doi.org/10.17116/otorino201782251-54
3. Beers MF, Morrisey EE. The three R's of lung health and disease: Repair, remodeling, and regeneration. *J Clin Investig*. 2011;121(6):2065-2073. https://doi.org/10.1172/jci45961
4. Samitas K, Carter A, Kariyawasam H.H, Xanthou G. Upper and lower airway remodelling mechanisms in asthma, allergic rhinitis and chronic rhinosinusitis: The one airway concept revisited. Allergy. 2017;73(5):993-1002. https://doi.org/10.1111/all.13373
5. Hough KP, Curtiss ML, Blain TJ, Liu R-M, Trevor J, Deshane JS, Thannickal VJ. Airway Remodeling in Asthma. *Front Med*. 2020;21(70):191. https://doi.org/10.3389/fmed.2020.00191
6. Савлевич Е.Л., Козлов В.С., Курбачева О.М. Современные тенденции диагностического поиска и терапии полипозного риносинусита. *Российская ринология*. 2018;26(2):41-47. Savlevich EL, Kozlov VS, Kurbacheva OM. The modern trends in the diagnostic search for and the treatment of chronic rhinosinusitis with nasal polyps. *Russian Rhinology*. 2018;26(2):41-47. (In Russ.). https://doi.org/10.17116/rosrino201826241
7. Lee K, Tai Y, Lee SH, Kim TH. Advances in the knowledge of the underlying airway remodeling mechanisms in chronic rhinosinusitis based on the endotypes: A Review. *Int J Mol Sci*. 2021;22(2):910. https://doi.org/10.3390/ijms22020910
8. Савлевич Е.Л., Зурочка А.В., Курбачева О.М., Егоров В.И., Гаганов Л.Е., Любимова Е.В. трансформирующие факторы роста TGF-β1, TGF-β2 и TGF-β3 в ткани носовых полипов при разных фенотипах полипозного риносинусита. *Медицинская иммунология*. 2022;24(1):147-156. Savlevich EL, Zurochka AV, Kurbacheva OM, Egorov VI, Gaganov LE, Lyubimova EV. Transforming growth factors TGF-β1, TGF-β2 and TGF-β3 in the tissue of nasal polyps in different phenotypes of chronic rhinosinusitis with nasal polyps. *Medical Immunology*. 2022;24(1):147-156. (In Russ.). https://doi.org/10.15789/1563-0625-tgf-2365
9. He Y, Fu Y, Wu Y, Zhu T, Li H. Pathogenesis and treatment of chronic rhinosinusitis from the perspective of sinonasal epithelial dysfunction. Front Med. 2023;17(10):1139240. https://doi.org/10.3389/fmed.2023.1139240
10. Бойко Н.В., Стагниева И.В., Банников С.А., Лодочкина О.Е. Ремоделирование стенок околоносовых пазух при неинвазивном микозе. *Российская ринология*. 2021;29(3):134-136. Boiko NV, Stagnieva IV, Bannikov SA, Lodochkina OE. Paranasal sinus wall remodeling for non-invasive mycosis. *Russian Rhinology*. 2021;29(3):134-136. (In Russ.). https://doi.org/10.17116/rosrino202129031134
11. Bassiouni A, Chen PG, Wormald P-J. Mucosal remodeling and reversibility in chronic rhinosinusitis. *Curr Opin Allergy Clin Immunol*. 2013;13(1):4-12. https://doi.org/10.1097/ACI.0b013e32835ad09e
12. Chegini Z, Noel M, Hemmati J, Arabestani MR, Shariati A. The destruction of mucosal barriers, epithelial remodeling, and impaired mucociliary clearance: possible pathogenic mechanisms of Pseudomonas aeruginosa and Staphylococcus aureus in chronic rhinosinusitis. *Cell Commun Signal*. 2023;21(1):306. https://doi.org/10.1186/s12964-023-01347-2
13. Kennedy DW, Senior BA, Gannon FH, Montone KT, Hwang P, Lanza DC. Histology and histomorphometry of ethmoid bone in chronic rhinosinusitis. *Laryngoscope*. 1998;108(4 Pt 1):502-507. https://doi.org/10.1097/00005537-199804000-00008
14. Chiu AG, Kennedy DW. Disadvantages of minimal techniques for surgical management of chronic rhinosinusitis. *Curr Opin Otolaryngol Head Neck Surg*. 2004;12(1):38-42. https://doi.org/10.1097/00020840-200402000-00011
15. Бойко Н.В., Лодочкина О.Е., Кит М.М., Кулешова В.Г., Недашковская Н.Г. Влияние реслизумаба на течение хронического риносинусита у больных с эозинофильной астмой. *Вестник оториноларингологии*. 2021;86(2):43-48. Boiko NV, Lodochkina OE, Kit MM, Kuleshova VG, Nedashkovskaya NG. Impact of reslizumab on the course of chronic rhinosinusitis in patients with eosinophilic asthma. *Russian Bulletin of Otorhinolaryngology*. 2021;86(2):43-48. https://doi.org/10.17116/otorino20218602143
16. Cho HC, Min HJ, Han HX, Paik SS, Kim KR. CT analysis and histopathology of bone remodeling in patients with chronic rhinosinusitis. *Otolaryngology—Head and Neck Surgery*. 2006;135(3):404-408. https://doi.org/10.1016/j.otohns.2006.04.005
17. Sillers L, Lay KF. Principles of revision functional endoscopic sinus surgery. *Oper Tech Otolaryngol—Head Neck Surg*. 2006;17(1):6-12. https://doi.org/10.1016/j.otot.2005.12.005
18. De Campos CAC, Dolci ELL, da Silva,L, Dolci JEL, De Campos CAH, Dolci RLL Osteitis and mucosal inflammation in a rabbit model of sinusitis. *Braz J Otorhinolaryngol*. 2015;81(3):312-320. https://doi.org/10.1016/j.bjorl.2015.03.003
19. Dong Y, Zhou B, Huang Z, Huang Q, Cui S, Li Y, Fan E, Li Y, Wang X. Evaluating bone remodeling by measuring Hounsfield units in a rabbit model of rhinosinusitis: is it superior to measuring bone thickness? *Int Forum Allergy Rhinol*. 2018;8(11):1342-1348. https://doi.org/10.1002/alr.22205
20. Hounsfield GN. Computed medical imaging. *Science*. 1980;210:22-28. https://doi.org/10.1118/1.594709
21. Biedlingmaier JF, Whelan P, Zoarski G, Rothman M. Histopathology and CT analysis of partially resected middle turbinates. Laryngoscope. 1996;106(1 Pt 1):102-104. https://doi.org/10.1097/00005537-199601000-00020
22. Lee JT, Kennedy DW, Palmer JN, Feldman M, Chiu AG. The incidence of concurrent osteitis in patients with chronic rhinosinusitis: a clinicopathological study. *Am J Rhinol*. 2006;20(3):278-282. https://doi.org/10.2500/ajr.2006.20.2857
23. Georgalas C, Videler W, Freling N, Fokkens W (2010) Global Osteitis Scoring Scale and chronic rhinosinusitis: a marker of revision surgery. *Clin Otolaryngol*. 2010;35(6):455-461. https://doi.org/10.1111/j.1749-4486.2010.02218.x
24. Cho SH, Kim SY, Lee KY, Lee HCL. New bone formation in unilateral rhinosinusitis. *Am J Rhinol*. 2007;21(1):37-39. https://doi.org/10.2500/ajr.2007.21.2992
25. Leung N, Mawby TAR, Turner H, Qureishi A. Osteitis and chronic rhinosinusitis: a review of the current literature. *Eur Arch Otorhinolaryngol*. 2016;273(10):2917-2923. https://doi.org/10.1007/s00405-015-3817-0
26. Snidvongs K, Sacks R, Harvey RJ. Osteitis in Chronic Rhinosinusitis. *Curr Allergy Asthma Rep*. 2019;19(5):24. https://doi.org/10.1007/s11882-019-0855-5
27. Snidvongs K, McLachlan R, Chin D, Pratt E, Sacks R, Earls P, Harvey R.J. Osteitic bone: A surrogate marker of eosinophilia in chronic rhinosinusitis. *Rhinol J*. 2012;50(3):299-305. https://doi.org/10.4193/rhin12.022

Поступила 27.02.2024
Received 27.02.2024
Принята к печати 15.03.2024
Accepted 15.03.2024