https://doi.org/10.17116/rosrino20182604149

Хирургическое лечение опухолей кожи носа с применением лобного лоскута

В.В. ВИНОГРАДОВ[1, 2], О.О. СИВКОВИЧ[1], С.С. РЕШУЛЬСКИЙ[1], А.М. ХАБАЗОВА[2], А.С. КОРОБКИН[1]

[1]ФГБУ «Научно-клинический центр оториноларингологии» ФМБА России, Москва, Россия; [2]ФГБОУ ВО «Российский национальный исследовательский медицинский университет им. Н.И. Пирогова» Минздрава России, Москва, Россия

Рак кожи — одна из наиболее часто встречающихся опухолей головы и шеи, типичной локализацией которой являются наружный нос, щечная область. При распространенных формах базально-клеточного рака применяют хирургическое лечение. При реконструктивных операциях в основном используют как местные, так и перемещенные ткани. При обширных дефектах показаны комбинированные методы кожной пластики. В статье представлен собственный опыт применения комбинированного реконструктивно-пластического метода лечения базально-клеточного рака. Пациентка *Л.*, 52 лет, с диагнозом: базально-клеточный рак крыла носа слева T4N0M0. Из анамнеза известно, что болеет около 2 лет. По месту жительства выполнена биопсия новообразования левого крыла носа, заключение №14447-49: невус волосяных фолликулов в папилломе. В федеральном государственном бюджетном учреждении «Научно-клинический центр оториноларингологии» Федерального медико-биологического агентства (ФГБУ НКЦО ФМБА) выполнена повторная биопсия новообразования, гистологическое заключение №960/15: базально-клеточный рак. Объективно: опухоль инфильтративно-язвенной формы роста, разрушает левое крыло носа, распространяется на спинку носа, угол левого глаза, преддверие носа слева с инфильтрацией передней части слизистой оболочки перегородки носа и распространением на латеральную стенку полости носа до переднего края нижней носовой раковины, при зондировании кровоточит, болезненная. Пациентке выполнена хирургическая операция: удаление опухоли единым блоком с реконструкцией века, укрытием дефекта шечной области и ликвидацией дефекта наружного носа. По данным гистологического заключения №32-40/16: 1. Удаленная опухоль: инвазивный базально-клеточный рак; край резекции: опухолевого роста не найдено. Послеоперационный период без осложнений. Наблюдение пациентки в послеоперационном периоде: спустя 3 мес после операции выявлены обильные грануляции и западение ростального края лоскута, после чего выполнены восстановительное лечение в объеме иссечения грануляционной ткани преддверия носа слева CO_2-лазером и имплантация небиологического трансплантата на основе политетрафторэтилена в толщу лоскута для формирования ригидного крыла носа слева. Пациентка выписана в удовлетворительном состоянии через 7 дней, отмечает улучшение носового дыхания. Пациент *Н.*, 78 лет, с диагнозом: рецидив базально-клеточного рака кожи носа после хирургического лечения. Объективно: опухоль инфильтрирует зону предшествующей операции, прорастает кожу на всю толщу, доходит до медиального угла глаза и носощечной складки. Пациенту выполнено хирургическое вмешательство по методике, описанной в первом клиническом случае. На данный момент больной находится под активным динамическим наблюдением, планируется закрытие дефекта лобной области сложным полнослойным трансплантатом с лобной и теменной областей и свободной кожной пластики. **Заключение.** Лечение распространенных форм базально-клеточного рака кожи преимущественно выполняется хирургическим способом с одномоментной реконструкцией образовавшегося дефекта. Наиболее часто мы применяем пластику дефекта путем мобилизации местных тканей и (или) перемещением лоскута на питающей ножке, свободную и комбинированную методику. Использование полнослойного лобного лоскута сопряжено с дополнительной травмой и не всегда приносит удовлетворительный косметический результат. Однако такой способ позволяет восстановить носовое дыхание и в ряде клинических случаев по-прежнему является методом выбора при хирургическом лечении рака кожи наружного носа.

Ключевые слова: базально-клеточный рак, локальный лоскут, реконструкция.

The surgical treatment of nasal skin tumours with the application of a forehead flap

V.V. VINOGRADOV[1, 2], O.O. SIVKOVICH[1], S.S. RESHUL'SKIY[1], A.M. KHABAZOVA[2], A.S. KOROBKIN[1]

[1]Research and Clinical Centre of Otorhinolaryngology, Federal Medico-Biological Agency of the Russian Federation; [2]N.I. Pirogov Russian National Research Medical University, Ministry of Health of the Russian Federation

Skin cancer is one of the most widespread neoplasms of the head and neck usually localized at the external nose and in the buccal region. The extensive forms of basal cell cancer require treatment with the surgical intervention. Both local and transposed tissues are usually used for the purpose of reconstructive surgery. The extensive defects need to be corrected with the use of the combined skin grafting techniques. The present article was designed to report our own experience with the application of the combined plastic reconstruction method for the treatment of basal cell cancer of the skin. Patient L., aged 52 years, presented with the diagnosis of skin cancer of the left wing of the nose, T4N0M0. The analysis of the patient's medical history showed that she had the disease during almost two years. The biopsy study of the left nasal alar was first carried out in a local medical setting (the medical assessment report №14447-49: hair follicle nevus in papilloma). The biopsy study was repeated based at the Research and Clinical Centre of Otorhinolaryngology, Federal Medico-Biological Agency of the Russian Federation (the histological assessment report №960/15: basal cell cancer). The following tumour characteristics were documented in the course of the objective examination: the infiltrative-ulcerative growth, destruction of the left wing of the nose extending to the nasal dorsum, the angle of the left eye, and the left-hand side of the vestibule of the nose up to the anterior edge of the inferior turbinated bone. The tumour was painful and bleeding in response to probing. The patient underwent the surgical intervention that included removal of the neoplasm with the simultaneous reconstruction of the affected eyelid,

© Коллектив авторов, 2018

covering of the defect in the buccal region, and the correction of the external nose defect. Based on the results of the histological assessment report №32-40/16: 1, the removed neoplasm was characterized as basal cell cancer with no signs of the tumour growth at the resection margins. The immediate postoperative period was uneventful. The long-term follow up observation of the patient revealed extensive granulations and retraction of the rostral edge of the flap within 3 months after surgery. Thereafter, the patient was given the remedial treatment including the dissection of the granulation tissue in the vestibule of the nose with the use of a CO2-laser and the implantation of a polytetrafluroethylene-based non-biological graft into the bulk of the flap with the purpose of shaping the rigid left wing of the nose. The patient was discharged from the clinic in a satisfactory condition within 7 days after the treatment; she reported an appreciable improvement of nasal breathing. Patient N., aged 78 years presented with a relapse of basal cell cancer of the nasal skin that developed after the surgical treatment. The objective observations revealed infiltration of the recurring neoplasm throughout the entire thickness of the skin in the previously operated region and its extension to the medial angle of the eye and the nasobuccal fold. The patient was given the surgical treatment by the method described in the first clinical case. At present, the patient is under active dynamic observation. The closure of the defect in the forehead region is planned with the application of the full-thickness flap to be harvested from the frontal and parietal regions by means of the free skin grafting technique. **Conclusion.** The treatment of extensive basal cell skin cancer is most frequently performed by means of the surgical intervention with simultaneous reconstruction of the intraoperative defect. We usually resort to the plastic correction by mobilizing the local tissues and/or transposing a pedunculated flap as swell as the free or combined grafting methods. The use of a full-thickness forehead flap is fraught with the risk of an additional trauma and sometimes fails to produce the desired cosmetic outcome. At the same time, this approach allows the nose respiration to be recovered and remains the method of choice in certain cases of the treatment of skin cancer of the external nose.

Keywords: basal cell cancer, local flap, reconstruction.

Список сокращений:

ФГБУ НКЦО ФМБА — Федеральное государственное бюджетное учреждение «Научно-клинический центр оториноларингологии» Федерального медико-биологического агентства

Рак кожи — одна из наиболее часто встречающихся опухолей головы и шеи, типичной локализацией которых являются наружный нос, щечная область. Среди эпителиальных опухолей кожи преобладает базально-клеточный рак, составляющий 70—75% данной патологии. При распространенных формах базально-клеточного рака применяют хирургическое лечение. При реконструктивных операциях преимущественно используют как местные, так и перемещенные ткани. При обширных дефектах показаны комбинированные методы кожной пластики. В статье представлен собственный опыт применения комбинированного реконструктивно-пластического метода лечения базально-клеточного рака.

До 90% рака кожи обнаруживают в области головы и шеи. Как правило, это новообразования, соответствующие I стадии заболевания. Однако до 25% больных попадают на специальное лечение с III—IV стадиями. Основные причины развития рака кожи — избыточная инсоляция, светлая окраска кожи. Интересен тот факт, что приезжающие в области с повышенной солнечной радиацией люди страдают от рака кожи до 3—4 раз чаще, чем аборигены. Средний возраст пациентов с раком кожи — 50—80 лет. Тем не менее в последнее время регистрируется увеличение возрастного разброса: нередко выявляются случаи заболевания лиц молодого возраста (от 30 лет). Связано это с популяризацией загара, причем не только естественного, но и искусственного. Большей частью поражаются так называемые выступающие участки лица: крыло носа, носогубная складка, верхняя губа, внутренний угол глаза, веки. До 76% рака кожи составляют различные формы базально-клеточного рака.

Базально-клеточный рак — это развивающаяся из атипичных базальных клеток эпидермиса и фолликулярного эпителия опухоль, характеризующаяся различными темпами роста и эволюции. Сегодня широко обсуждается и подвергается сомнению вопрос о регионарном и отдаленном метастазировании базально-клеточного рака, поскольку описаны случаи его метастазирования в шейные лимфатические узлы. В зависимости от формы опухоль обладает различными потенциями к местно-деструирующему росту. Чаще мы имеем дело с такими формами, как узелковая, плоская, поверхностная [1, 2].

Лечение больных осуществляется с учетом распространенности, локализации процесса и гистологического строения опухоли. В настоящее время используют лучевой, криогенный, хирургический и комбинированный методы, а также фотодинамическую и химиотерапию. При начальных стадиях базально-клеточного рака кожи головы применяют короткофокусную рентгенотерапию, но этот метод считается устаревшим. Нередко по окончании лучевой терапии сохраняется остаточная опухоль, которая может быть удалена хирургическим способом. Кроме того, при начальных стадиях возможно местное применение химиотерапевтических препаратов в виде мазей. При базально-клеточном раке, соответствующем по распространенности индексам T3 и T4, выполняется комбинированное или сочетанное лечение, что приводит к грубым функциональным и косметическим нарушениям органов головы и шеи [3].



а/a



б/b



в/c

Рис. 1. **Вид пациентки *Л.* до (а; б) и после (с) удаления опухоли.**
Fig. 1. **Patient *L.* before (a; b) and after (c) removal of the tumour.**

Обширные хирургические вмешательства на лице диктуют выраженную востребованность функционально-щадящих подходов и необходимость высокоэффективного реконструктивно-восстановительного этапа при определении и реализации плана лечения. Сложность восстановления функции наружного носа связана не только с косметическим аспектом, но и с проблемой носового дыхания. Этой проблеме тысячи лет. Подтверждением вышесказанного может служить так называемый индийский способ пластики, разработанный хирургами Древней Индии для закрытия дефектов спинки носа посредством выкраивания кожно-подкожно-мышечного лоскута со лба больного [4].

Современные методы лечения злокачественных опухолей кожи значительно расширились: это лазерные технологии, радиоволновой скальпель, холодноплазменные аппараты. По сравнению с традиционными инструментами данные методы обладают большей эффективностью за счет гемостатических свойств, высокой деликатности и прецизионности.

В хирургии распространенных опухолей наружного носа, помимо радикальности операции и восстановления дыхания, играет роль воссоздание утраченного органа. Сегодня подобные проблемы позволяет решать анапластология. Однако не утратили своего значения и различные лоскуты. Лоскут — это аутоткань, перенесенная на другое место, но сохраняющая связь с телом и получающая достаточное кровоснабжение через свое основание или сосудистую ножку. По близости к донорскому ложу выде-

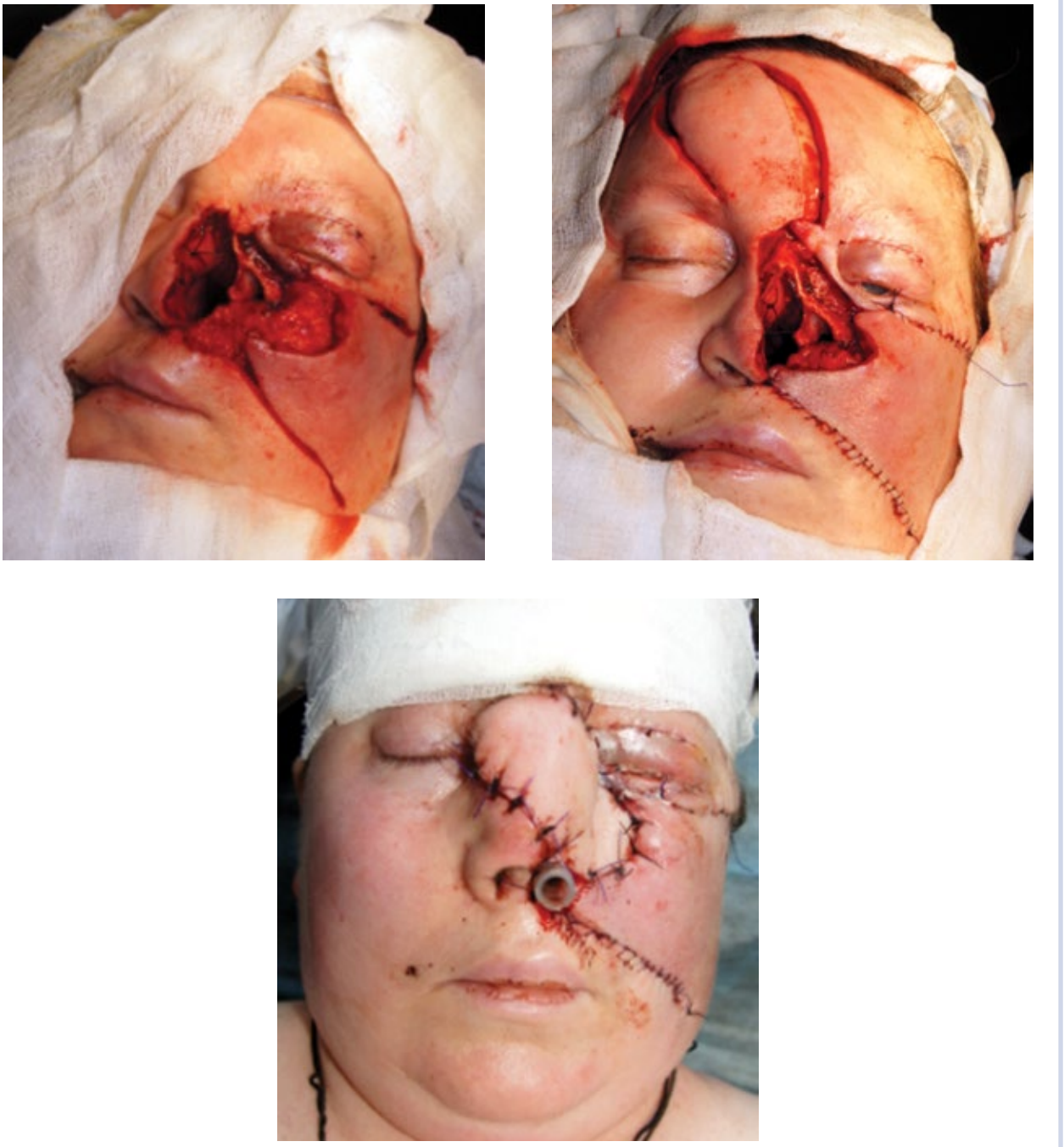

Рис. 2. **Реконструктивно-восстановительный этап.**
Fig. 2. **The reconstructive-rehabilitative stage.**

ляют локальные, непосредственно прилежащие к дефекту, близкие к дефекту, отдаленные несвободные и свободные лоскуты. По типу кровоснабжения лоскуты бывают со случайным либо беспорядочным кровоснабжением, а также с осевым. Последние имеют в своем составе крупные сосуды. По структуре ткани различают простые и сложные, включающие в себя кожу, фасцию, мышцу, хрящ и кость или их различные сочетания [5].

Как альтернатива аутоткани могут применяться алло-, ксеноматериалы и небиологические трансплантаты. С помощью комбинированных лоскутов, состоящих частично из ткани пациента и имплантата, осуществляется высококачественное замещение дефектов головы и шеи. Внешний вид оперируемого больного после таких реконструкций близок к изначальному, что приводит к его качественной социальной адаптации и реабилитации [6].



Рис. 3. **Внешний вид пациентки *Л.* через 6 мес после операции.**
Fig. 3. **The outward appearance of patient L. within 6 months after surgery.**



Рис. 4. **Установка небиологического трансплантата на основе политетрафторэтилена в толщу лоскута.**
Fig. 4. **The implantation of a polytetrafluroethylene-based non-biological graft into the bulk of the flap i.**



Рис. 5. **Внешний вид пациента *Н.* с рецидивом рака кожи носа.**
Fig. 5. **The outward appearance of patient N. presenting with a relapse of the nasal skin cancer.**

Приводим 2 клинических случая эффективного применения различных методов и материалов при выполнении реконструктивного лечения местнораспространенного базально-клеточного рака крыла носа.

В ФГБУ НКЦО ФМБА поступила пациентка *Л.*, 52 лет, с диагнозом: базально-клеточный рак крыла носа слева T4N0M0. Из анамнеза известно, что болеет около 2 лет. По месту жительства выполнена биопсия новообразования левого крыла носа, заключение №14447-49: невус волосяных фолликулов в папилломе; пациентка наблюдалась 3 мес. Далее направлена в ФГБУ НКЦО ФМБА, где выполнена повторная биопсия новообразования, гистологическое заключение №960/15: базально-клеточный рак.

При осмотре обнаружена опухоль инфильтративно-язвенной формы роста, разрушающая левое крыло носа, распространяющаяся на спинку носа, угол левого глаза, преддверие носа слева с инфильтрацией передней части слизистой оболочки перегородки носа и распространением на латеральную стенку полости носа до переднего края нижней носовой раковины; при зондировании кровоточит, болезненная. 14.01.16 проведена операция: окаймляющий опухоль разрез с отступом от видимого края инфильтрации на 1,5—2 см, единым блоком удалена опухоль, слизистая оболочка перегородки носа слева, передняя стенка левой верхнечелюстной пазухи, носовая кость слева, нижнее веко **(рис. 1)**. Выполнена реконструкция века лоскутом на ножке с верхнего века слева. Далее сформирован щечный лоскут на поперечной артерии лица, которым укрыт дефект щечной области. Для ликвидации дефекта наружного носа сформирован полнослойный лобный лоскут на надблоковой артерии и вене, ротирован в область дефекта, фиксирован узловыми швами. В левую половину носа установлен силиконовый стент **(рис. 2)**. Гистологическое заключение №32-40/16: 1. Удаленная опухоль: инвазивный базально-клеточный рак;



Рис. 6. **Этап операции пациента *Н.* с рецидивом рака кожи носа.**
Fig. 6. **A stage of the surgical intervention on patient N. presenting with a relapse of the nasal skin cancer.**



Рис. 7. **Внешний вид пациента *Н.* через 6 мес после хирургического вмешательства.**
Fig. 7. **The outward appearance of patient L. within 6 months after surgery.**

край резекции: опухолевого роста не найдено. Послеоперационный период без осложнений **(рис. 3)**. После удаления силиконового стента спустя 3 мес после операции выявлены обильные грануляции и западение ростального края лоскута. 21.06.16 проведены восстановительное лечение в объеме иссечения грануляционной ткани преддверия носа слева CO_2-лазером и имплантация небиологического трансплантата на основе политетрафторэтилена в толщу лоскута для формирования ригидного крыла носа слева. Установлен временный силиконовый стент **(рис. 4)**.

Через 7 дней удалены отдельные узловые швы, силиконовый стент; дыхание через левую половину полости носа свободное, проводится во все отделы легких. Пациентка выписана в удовлетворительном состоянии.

Пациент *Н.*, 78 лет, поступил в отделение онкологии головы и шеи ФГБУ НКЦО ФМБА с диагнозом: рецидив базально-клеточного рака кожи носа после хирургического лечения.

При осмотре опухоль инфильтрирует зону предшествующей операции **(рис. 5)**, прорастает кожу на всю толщу, доходит до медиального угла глаза и носощечной складки. Дополнительные исследования не выявили ни признаков прорастания в хрящи и носовые кости, ни признаков регионарного и отдаленного метастазирования.

Выполнено хирургическое вмешательство по методике, описанной в первом клиническом случае **(рис. 6)**. В течение 3 мес пациент находится под активным динамическим наблюдением **(рис. 7)**. Планируется закрытие дефекта лобной области сложным полнослойным трансплантатом с лобной и теменной областей и свободной кожной пластикой.

Заключение

Лечение распространенных форм базально-клеточного рака кожи в основном выполняется хирургическим способом с одномоментной реконструкцией образовавшегося дефекта. Наиболее часто мы применяем пластику дефекта путем мобилизации местных тканей и (или) перемещением лоскута на питающей ножке, свободную и комбинированную методику.

Использование полнослойного лобного лоскута сопряжено с дополнительной травмой и не всегда приносит удовлетворительный косметический результат. Однако данный способ позволяет восстановить носовое дыхание и в ряде клинических случаев по-прежнему является методом выбора при хирургическом лечении рака кожи наружного носа.

Авторы заявляют об отсутствии конфликта интересов.

Участие авторов: в се авторы в равной степени принимали участие в подготовке материала.

ЛИТЕРАТУРА/REFERENCES

1. Залуцкий И.В. *Онкология*. Учебное пособие. Минск: Вышэйшая школа; 2007. [Zalutskii IV. *Onkologiya*. Uchebnoe posobie. Minsk: Vyshehjshaya shkola; 2007. (In. Russ.)].
2. Пачес А.И. *Опухоли головы и шеи*. 5-е изд., доп. и перераб. М.: Практическая медицина; 2013. [Paches AI. *Opukholi golovy i shei*. 5-e izd., dop. i pererab. M.: Prakticheskaya meditsina; 2013. (In. Russ.)].
3. Wilson BD, Mang TS, Stoll H, Jones C, Cooper M, Dougherty TJ. Photodynamic therapy for the treatment of basal cell carcinoma. *Arch Dermatol*. 1992;128(12):1597-1601. https://doi.org/10.1001/archderm.1992.04530010035004
4. Yenidunya MO. The bi-lobed flap design on expanded skin of the face and neck region. *Plast Reconstr Surg*. 1998;101(6):1741-1742. https://doi.org/10.1097/00006534-199805000-00066
5. *Курс пластической хирургии*. Руководство для врачей. В 2 т. Т. 1. Под ред. Пшениснова К.П. Ярославль—Рыбинск: Рыбинский дом печати; 2010. [*Kurs plasticheskoj khirurgii*. Rukovodstvo dlya vrachej. V 2 t. T. 1. Pod red. Pshenisnova KP. Yaroslavl'—Rybinsk: Rybinskij dom pechati; 2010. (In. Russ.)].
6. Решетов И.В. *Опухоли органов головы и шеи: технология лечения и реабилитация пациентов: реконструкция тканей*. М. 2016. [Reshetov IV. *Opukholi organov golovy i shei: tekhnologiya lecheniya i reabilitatsiya patsientov: rekonstruktsiya tkanej*. M. 2016. (In. Russ.)].

Поступила 30.08.18

ИНФОРМАЦИЯ ОБ АВТОРАХ:

Виноградов Вячеслав Вячеславович, д.м.н., проф. [**Vyacheslav V. Vinogradov,** MD, PhD, Professor]; **адрес:** Россия, 123182, Москва, Волоколамское шоссе, 30, корп. 2 [**address:** 30 Volokolamskoe highway, corp. 2, 123182, Moscow, Russia]; https://orcid.org/0000-0002-7808-5396; **e-mail:** www2038@yandex.ru

Сивкович Ольга Олеговна, к.м.н. [**Olga O. Sivkovich,** MD, PhD]; **адрес:** Россия, 123182, Москва, Волоколамское шоссе, 30, корп. 2 [**address:** 30 Volokolamskoe highway, corp. 2, 123182, Moscow, Russia]; **e-mail:** sivkovich@mail.ru

Решульский Сергей Сергеевич, к.м.н. [**Sergey S. Reshul'skiy,** MD, PhD]; **адрес:** Россия, 123182, Москва, Волоколамское шоссе, 30, корп. 2 [**address:** 30 Volokolamskoe highway, corp. 2, 123182, Moscow, Russia]

Хабазова Анна Михайловна [**Anna M. Khabazova**]; **адрес:** Россия, 117997, Москва, ул. Островитянова, 1 [**address:** 1 Ostrovityanova str., 117997, Moscow, Russia]; **e-mail:** anna_habazova@mail.ru

Коробкин Артем Сергеевич [Artyom S. Korobkin, PhD]; **адрес:** Россия, 123182, Москва, Волоколамское шоссе, 30, корп. 2 [**address:** 30 Volokolamskoye highway, corp. 2, 123182, Moscow, Russia]; https://orcid.org/0000-0002-1835-5040

КАК ЦИТИРОВАТЬ:

Виноградов В.В., Сивкович О.О., Решульский С.С., Хабазова А.М., Коробкин А.С. Хирургическое лечение опухолей кожи носа с применением лобного лоскута. *Российская ринология*. 2018;26(4):49-55. https://doi.org/10.17116/rosrino20182604149

TO CITE THIS ARTICLE:

Vinogradov VV, Sivkovich OO, Reshulsky SS, Khabasova AM., Korobkin AS. The surgical treatment of nasal skin tumours with the application of a forehead flap. *Russian Rhinology*. 2018;26(4):49-55. https://doi.org/10.17116/rosrino20182604149