https://doi.org/10.17116/rosrino20182604145

Саркоидоз полости носа

С.С. РЕШУЛЬСКИЙ[1], В.В. ВИНОГРАДОВ[1, 2], А.А. БАХТИН[1], А.М. ХАБАЗОВА[2], А.С. КОРОБКИН[1]

[1]ФГБУ «Научно-клинический центр оториноларингологии» ФМБА России, Москва, Россия; [2]ФГБОУ ВО «Российский национальный исследовательский медицинский университет им. Н.И. Пирогова» Минздрава России, Москва, Россия

Саркоидоз — болезнь неизвестной этиологии, характеризующаяся образованием в пораженных органах неказеифицирующихся эпителиоидно-клеточных гранулем. Как правило, самые уязвимые мишени при данной патологии — лимфатические узлы, легкие, печень, однако могут страдать и любые другие органы (селезенка, кожа, кости и т.д.). Саркоидозное поражение ЛОР-органов встречается лишь в 1—4% случаев, еще реже имеет место дебют заболевания — интраназальное проявление. Пациент *Б.*, 34 лет, обратился в поликлинику ФГБУ «Научно-клинический центр оториноларингологии» ФМБА России с жалобами на затруднение носового дыхания справа, слизистые выделения из полости носа. Указанные жалобы возникли около 2 лет назад, постепенно нарастали; обращение за медицинской помощью по данному поводу первичное. При риноскопии: справа в полости носа, под деформированной средней носовой раковиной, визуализируется новообразование размером 1,5×1,5 см без изменения над ним слизистой, при анемизации не сокращается, плотной консистенции, при зондировании не кровоточит, безболезненное. По данным мультиспиральной компьютерной томографии носа и околоносовых пазух: в полости носа справа, в области среднего носового хода, выявляется новообразование размером 16,5×15,5 мм, полностью обтурирующее просвет среднего носового хода и исходящее, вероятно, из средней носовой раковины. Целостность костных структур не нарушена. В условиях операционной под местной анестезией с применением эндоскопического контроля выполнена биопсия новообразования. При гистологическом исследовании установлено, что имеющиеся изменения соответствуют саркоидной гранулеме. **Заключение.** Клиническое значение представленного случая в том, что он иллюстрирует внелегочное проявление саркоидоза с дебютом заболевания — интраназальным проявлением.

Ключевые слова: саркоидоз, оториноларингология.

A clinical case of nasal cavity sarcoidosis

S.S. RESHUL'SKIY[1], V.V. VINOGRADOV[1, 2], A.A. BAKHTIN[1], A.M. KHABAZOVA[2], A.S. KOROBKIN[1]

[1]Research and Clinical Centre of Otorhinolaryngology, Federal Medico-Biological Agency of the Russian Federation; [2]N.I. Pirogov Russian National Research Medical University, Ministry of Health of the Russian Federation

Sarcoidosis is a multisystemic pathological condition of unknown etiology characterized by the formation of non-caseificating epithelioid cell granulomas that most frequently affect lymph nodes, lungs, and liver whereas spleen, skin, bones, eyes and other organs are affected less frequently. Sarcoidosis of ENT organs accounts for only 1—4% of the total number of this disease. ENT sarcoidosis with the initial intranasal manifestation is an even rarer occurrence. Patient B. aged 34 years, applied for the first time for the medical assistance to the Outpatient Department of Research and Clinical Centre of Otorhinolaryngology, Federal Medico-Biological Agency of the Russian Federation, with complaints of the difficulty of right-hand side nasal respiration and rhinorrhea. These symptoms had first appeared about 2 years ago and increased thereafter. Rhinoscopic visualization of the nasal cavity demonstrated the presence on its right-hand side of a neoplasm measuring 1.5×1.5 cm and localized near the middle nasal passage. The mucous membrane over the neoplasm remained unaltered, had dense consistency, was painless, did not shrink in response to anemisation, and did not bleed upon probing. Multislice computed tomography (MSCT) of the nasal cavity and paranasal sinuses revealed the presence on the right-hand side of the nasal cavity of a neoplasm measuring 16.5×15.5 мм and localized near the middle nasal passage that appeared to originate from the middle turbinated bone and completely obturated the lumen of the middle nasal passage. The intranasal bony structures remained unaffected. The biopsy sampling of the neoplasm was performed endoscopically under local anesthesia. The histological study confirmed that the above characteristics of the neoplasm corresponded to those of sarcoid granuloma. Conclusion. The clinical case reported in this article illustrates the possibility of the extrapulmonary manifestation of sarcoidosis starting as an intranasal pathology.

Keywords: sarcoidosis, otorhinolaryngology.

Список сокращений:

ФГБУ НКЦО ФМБА — Федеральное государственное бюджетное учреждение «Научно-клинический центр оториноларингологии» Федерального медико-биологического агентства

Саркоидоз — болезнь неизвестной этиологии, характеризующаяся образованием в пораженных органах неказеифицирующихся эпителиоидно-клеточных гранулем. Как правило, самые уязвимые мишени при данной патологии — лимфатические узлы, легкие, печень, однако могут страдать и любые другие органы (селезенка, кожа, кости и т.д.). Дебютирует заболевание в молодом возрасте, преобладает у

© Коллектив авторов, 2018

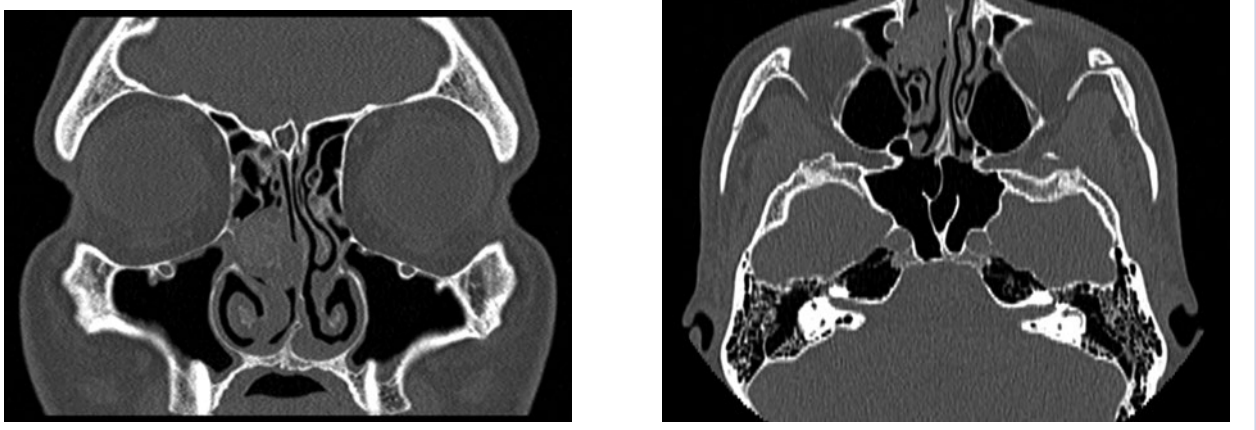

Пациент *Б.*, 34 лет. МСКТ носа и ОНП.
Patient *B.*, 34-year. MSCT of the nasal cavity and paranasal sinuses.

лиц женского пола, длительно протекает бессимптомно и нередко случайно обнаруживается при профилактическом обследовании легких [1, 2].

Английский хирург, дерматолог Джонатан Хатчинсон в 1877 г. впервые описал саркоидоз кожи. В настоящее время частота заболеваемости саркоидозом в Европе составляет в среднем 40 случаев на 100 000 населения (с некоторым преобладанием в северной части) в год с поражением лимфатических узлов и легких. Возможно также проявление данного недуга в виде поражения сердца; для негроидной расы типична ознобленная волчанка Бенье—Теннессона (*lupus pernio*), для европейцев — узловая эритема (3—5 случаев на 100 000 населения). Саркоидозное поражение ЛОР-органов встречается лишь в 1—4% случаев, причем заболевание у таких пациентов имеет хроническое прогрессирующее течение [3].

Специфических тестов для диагностики саркоидоза на сегодняшний день не разработано, в связи с чем постановка диагноза реальна только после выполнения гистологического исследования [4, 5].

Достаточно хорошо изучены клинические признаки саркоидоза легких: первоначально увеличиваются внутригрудные лимфоузлы, затем присоединяются изменения в интерстиции легочной ткани, очаги (преимущественно в средних и нижних отделах легких) с прогрессированием в диффузный фиброз, эмфизему. Описанные стадии патологического процесса согласуются с клиническим проявлением заболевания, которое чаще бывает хроническим или подострым. Отмечаются боли в груди, кашель, слабость, субфебрилитет; возможно возникновение узловатой эритемы, увеличение периферических лимфатических узлов. Клинико-рентгенологическая классификация саркоидоза включает 5 стадий, до 90% случаев имеет первично-хроническое течение, в терминальной стадии развивается дыхательная недостаточность [2].

Этиотропного лечения саркоидоза не существует. Зафиксированы эпизоды спонтанного регрессирования заболевания; при устойчивой клинике применяют глюкокортикостероидные препараты как системно, так и топически [5].

Приводим клиническое наблюдение саркоидоза с первичным поражением полости носа. Пациент *Б.*, 34 лет, обратился в поликлинику Федерального государственного бюджетного учреждения «Научно-клинический центр оториноларингологии» Федерального медико-биологического агентства (ФГБУ НКЦО ФМБА) России с жалобами на затруднение носового дыхания справа, слизистые выделения из полости носа. Указанные жалобы возникли около 2 лет назад, постепенно нарастали; обращение за медицинской помощью по данному поводу первичное.

Семейный анамнез: у отца пациента гипертоническая болезнь I—II стадии, риск 2-й, у матери сахарный диабет 2-го типа, контролируемое течение. Заболеваний ЛОР-органов и легких в анамнезе нет.

Объективно: состояние удовлетворительное, пациент обычного телосложения, кожа и видимые слизистые обычной окраски, температура нормальная, периферические лимфатические узлы не пальпируются. В легких дыхание везикулярное, хрипов нет, артериальное давление и пульс соответствуют возрастной норме, живот мягкий, безболезненный при пальпации, стул и мочеиспускание в норме.

При риноскопии: преддверье полости носа не изменено, слизистая оболочка полости носа розовая, носовые ходы свободные; перегородка носа искривлена влево; нижние носовые раковины умеренно отечны, обычной окраски, при анемизации сокращаются; средние носовые раковины не изменены; в правой половине носа небольшое количество слизистого отделяемого. В полости носа справа, под деформированной средней носовой раковиной, визу-

ализируется новообразование размером 1,5×1,5 см без изменения над ним слизистой, при анемизации не сокращается, плотной консистенции, при зондировании не кровоточит, безболезненное.

По данным мультиспиральной компьютерной томографии носа и околоносовых пазух: в полости носа справа, в области среднего носового хода, выявляется новообразование размером 16,5×15,5 мм, полностью обтурирующее просвет среднего носового хода и исходящее, вероятно, из средней носовой раковины. Целостность костных структур не нарушена **(см. рисунок)**.

Пациента госпитализировали в онкологическое отделение ФГБУ НКЦО ФМБА России. Выполненная во время подготовки к хирургическому вмешательству флюорография органов грудной клетки не показала патологических изменений.

В условиях операционной под местной анестезией с применением эндоскопического контроля больному проведена биопсия новообразования правой половины полости носа — разрез слизистой. Кровотечение умеренной интенсивности было остановлено анемизацией. Новообразование представляло собой участок утолщенной и уплотненной слизистой без четких контуров и явного солидного компонента.

Гистологическое исследование удаленного материала продемонстрировало, что он состоит из мелких фрагментов слизистой оболочки, покрытой эпителием респираторного типа. Субэпителиально располагались поля и тяжи эпителиоидных клеток с эозинофильной цитоплазмой, формированием гранулем без казеозных некрозов. Между группами эпителиоидных клеток отмечалась диффузная лимфоцитарно-лейкоцитарная инфильтрация, наблюдались единичные клетки Пирогова—Лангханса, а также клетки инородных тел. Для исключения микобактериального генеза гранулем была произведена окраска по Цилю—Нильсену, показавшая отсутствие кислотоустойчивых бактерий. Не были обнаружены и васкулиты. Таким образом, полученная в процессе гистологического исследования картина свидетельствовала о наличии у больного саркоидной гранулемы.

Тампон из полости носа удалили на 1-е сутки после хирургического вмешательства. Кровотечения не наблюдалось, течение раневого процесса в послеоперационном периоде проходило без особенностей, ежедневно осуществлялась санация полости носа. Больной в удовлетворительном состоянии выписан на 5-е сутки после операции и направлен на консультацию к пульмонологу и фтизиатру. Последние при проведении соответствующих методов обследования поставили диагноз «саркоидоз». В настоящее время пациент получает базовую терапию, находится под динамическим наблюдением пульмонолога, фтизиатра и оториноларинголога.

Дифференциальную диагностику внелегочного проявления саркоидоза с дебютом заболевания интраназальным проявлением необходимо проводить с другими гранулематозами, злокачественными новообразованиями (ввиду односторонней локализации процесса). Следует отметить, что прогноз для жизни и трудоспособности при саркоидозе благоприятный. Возможно выздоровление после 1-го курса гормональной терапии, у ряда больных вероятны многолетние ремиссии. Пациенты с саркоидозом подлежат диспансерному наблюдению в противотуберкулезных учреждениях.

Обсуждение

Саркоидоз — редко встречающееся заболевание с неизвестной этиологией, поражающее, как правило, лимфатические узлы и легкие. В представленном клиническом случае проведение биопсии новообразования полости носа позволило выявить заболевание на ранней стадии, тем самым улучшив прогноз.

Заключение

Клиническое значение представленного случая в том, что он иллюстрирует внелегочное проявление саркоидоза с дебютом заболевания — интраназальным проявлением.

Авторы заявляют об отсутствии конфликта интересов.

Участие авторов: все авторы в равной степени принимали участие в подготовке материала.

ЛИТЕРАТУРА/REFERENCES

1. Моисеев В.С., Мартынов А.И., Мухин Н.А. *Внутренние болезни.* 3-е изд. Том 1. М.: ГЕОТАР-Медиа; 2004. [Moiseev VS, Martynov AI, Mukhin NA. *Internal diseases.* 3rd edition. Volume One. M.: GEOTAR-Media; 2004. (In Russ.)].
2. Дауров Б.И. *Саркоидоз.* М.: Оверлей; 2006. [Daurov BI. *Sarcoidosis.* M.: Overley; 2006. (In Russ.)].
3. Пальцев М.А., Кактурский Л.В., Зайратьянц О.В. *Патологическая анатомия.* Национальное руководство. М.: ГЕОТАР-Медиа; 2011. [Pal'tsev MA, Kakturskii LV, Zairat'yants OV. *Pathologic anatomy.* National leadership. M.: GEOTAR-Media; 2011. (In Russ.)].
4. Визель А.А., Визель И.Ю. Саркоидоз: международные согласительные документы и рекомендации. *Русский медицинский журнал.* 2014;22(5):356-360. [Vizel' AA, Vizel IYu. Sarcoidosis: international conciliation documents and recommendations. *Russkii meditsinskii zhurnal.* 2014;22(5):356-360. (In Russ.)].
5. Визель А.А., Визель И.Ю. Применение метотрексата при саркоидозе (по данным контролируемого проспективного исследования). *Клиническая медицина.* 2015;93(1):41-46. [Vizel' AA, Vizel' IYu. The use of methotrexate for the treatment of sarcoidosis (data from a controlled prospective study). *Klinicheskaya meditsina.* 2015;93(1):41-46. (In Russ.)].

Поступила 03.08.18

ИНФОРМАЦИЯ ОБ АВТОРАХ:

Виноградов Вячеслав Вячеславович, д.м.н., проф. [**Vyacheslav V. Vinogradov,** MD, PhD, Professor]; **адрес:** Россия, 123182, Москва, Волоколамское шоссе, 30, корп. 2 [**address:** 30 Volokolamskoe highway, corp. 2, 123182, Moscow, Russia]; https://orcid.org/0000-0002-7808-5396; **e-mail:** www2038@yandex.ru

Решульский Сергей Сергеевич, к.м.н. [**Sergey S. Reshul'skiy,** MD, PhD]; **адрес:** Россия, 123182, Москва, Волоколамское шоссе, 30, корп. 2 [**address:** 30 Volokolamskoe highway, corp. 2, 123182, Moscow, Russia]

Бахтин Артур Александрович, к.м.н. [**Arthur A. Bakhtin,** MD, PhD]; **адрес:** Россия, 123182, Москва, Волоколамское шоссе, 30, корп. 2 [**address:** 30 Volokolamskoe highway, corp. 2, 123182, Moscow, Russia]

Хабазова Анна Михайловна [**Anna M. Khabazova**]; **адрес:** Россия, 117997, Москва, ул. Островитянова, 1 [**address:** 1 Ostrovityanova str., 117997, Moscow, Russia]; **e-mail:** anna_habazova@mail.ru

Коробкин Артем Сергеевич [Artyom S. Korobkin, PhD]; **адрес:** Россия, 123182, Москва, Волоколамское шоссе, 30, корп. 2 [**address:** 30 Volokolamskoye highway, corp. 2, 123182, Moscow, Russia]; https://orcid.org/0000-0002-1835-5040

КАК ЦИТИРОВАТЬ:

Решульский С.С., Виноградов В.В., Бахтин А.А., Хабазова А.М., Коробкин А.С. Саркоидоз полости носа. *Российская ринология*. 2018;26(4):45-48. https://doi.org/10.17116/rosrino20182604145

TO CITE THIS ARTICLE:

Reshulsky SS, Vinogradov VV, Bakhtin AA, Khabasova AM, Korobkin AS. A clinical case of nasal cavity sarcoidosis. *Russian Rhinology*. 2018;26(4):45-48. https://doi.org/10.17116/rosrino20182604145