https://doi.org/10.17116/rosrino20182604140

Вазомоторный ринит: новые диагностические подходы

И.Ю. СЕРЕБРЯКОВА[1], И.А. КИМ[1], Е.В. НОСУЛЯ[2], А.С. КОРОБКИН[1]

[1]ФГБУ «Научно-клинический центр оториноларингологии» ФМБА России, Москва, Россия; [2]ГБУЗ «Научно-исследовательский клинический институт оториноларингологии им. Л.И. Свержевского» Департамента здравоохранения Москвы, Москва, Россия

Количество больных разными формами ринита во всем мире неуклонно растет. До настоящего времени остаются нерешенными вопросы об этиологии, патогенезе и диагностике вазомоторного ринита (ВР). **Цель** — повысить эффективность лечения ВР путем разработки объективных методов дифференциальной диагностики. **Материалы и методы.** Эксфолиативный цитологический анализ назального секрета раздельно для каждой половины носа; исследование активности миелопероксидаз (МПО) назального секрета раздельно для каждой из половин носа; НСТ-тест (функциональная активность нейтрофилов в тесте восстановления нитросинего тетразолия) — доиммунный фактор защиты организма; иммунологическое исследование крови — концентрация иммуноглобулинов классов А, М, G, Е методом радиальной иммунодиффузии в агаровом геле по Манчини; гистологическое исследование слизистой оболочки полости носа. **Заключение.** Исследование активности МПО назального секрета является единственным объективным методом, позволяющим диагностировать ВР.

Ключевые слова: хронический ринит, вазомоторный ринит, дифференциальная диагностика, назальный секрет, активность миелопероксидаз, эксфолиативный цитологический анализ.

Vasomotor rhinitis. The novdel diagnostic modalities

I.YU. SEREBRYAKOBVA[1], I.A. KIM[1], E.V. NOSULYA[2], A.S. KOROBKIN[1]

[1]Research Clinical Centre of Otorhinolaryngology, Russian Federal Medico-Biological Agency, Moscow, Russia; [2]L.I. Sverzhevskiy Research Clinical Institute of Otorhinolaryngology, Moscow Health Department, Moscow, Russia

The number of the patients presenting with various forms of rhinitis grows steadily throughout the world. Etiology, pathogenesis, and diagnostics of vasomotor rhinitis remain unclear. **Aim.** The objective of the present study was the search of the methods for the enhancement of the effectiveness of the treatment of vasomotor rhinitis. **Materials and methods.** The differential exfoliative cytological analysis of nasal secretion from each half of the nasal cavity, evaluation of the activity of myeloperoxidases present in the secretion with the use of the nitro-blue tetrazolium reduction (NBT) test for the assessment of the functional activity of neutrophils as the pre-immune protective factor, immunological analysis of the blood including the measurement of the Ig A, IgM, IgG, and IgE levels with the use of the Mancini radial immunodiffusion assay, and histological examination of intranasal mucosa. **Conclusion.** The measurement of the activity of myeloperoxidases present in the nasal secretion is currently the sole objective method for diagnostics of vasomotor rhinitis.

Keywords: chronic rhinitis, vasomotor rhinitis, differential diagnostics, nasal secretion, myeloperoxidase activity, exfoliative cytological analysis.

Список сокращений:

ВР — вазомоторный ринит
МПО — миелопероксидаза
НСТ-тест — тест восстановления нитросинего тетразолия
НАР — неаллергический ринит
Ig — иммуноглобулины

Ринит, одно из самых распространенных заболеваний, является междисциплинарной проблемой, поскольку представляет сферу интересов для врачей разных специальностей: оториноларингологов, аллергологов, пульмонологов, педиатров, терапевтов. По оценкам экспертов, за 11-летний (1996—2006 гг.) период число больных ринитом превысило 400 млн [1]. В европейской популяции симптомы ринита регистрируются более чем у 25% населения [2]. Количество пациентов с неаллергическим ринитом (НАР) среди взрослых достигает 200 млн. В США данный показатель составляет 20 млн, в Европе — 50 млн [3, 4].

Ринит — это воспаление слизистой оболочки носа, характеризующееся ежедневно проявляющимися в течение 1 ч и более хотя бы двумя из следующих симптомов: заложенностью (обструкцией) носа, выделением из носа (ринореей), чиханьем, зудом в носу. Для диагностики хронического ринита важно наличие 2 носовых симптомов по крайней мере в продолжение 1 ч ежедневно на протяжении как минимум 12 нед в год [5].

Хронический ринит — одна из причин стойкого нарушения носового дыхания. Хронический ринит, сопровождающийся увеличением нижних носовых раковин, не только существенно ухудшает качество

© Коллектив авторов, 2018

жизни пациентов, но и зачастую приводит к иным заболеваниям ЛОР-органов, таким как тубоотит, синусит, фарингит и др. Кроме того, данный недуг может стать пусковым механизмом развития патологических процессов бронхолегочного аппарата [6].

Сегодня принято выделять 3 основных фенотипа ринита: аллергический, инфекционный и НАР. Однако наблюдается рост числа пациентов со смешанными формами ринита [5]. Наибольшую сложность в дифференциации представляет НАР.

Новая концепция Европейской академии аллергологии и клинической иммунологии (EAACI) предлагает классификацию субтипов НАР, в которой учитываются доминирующие проявления болезни и (или) патологические аспекты. Согласно данной классификации, фенотипы (субтипы) НАР включают лекарственно-индуцированный НАР; идиопатический НАР; гормональный ринит; профессиональный ринит (индуцированный низкомолекулярными химическими соединениями, или ирритантами); ринит пожилых людей; ринит, вызванный пищевыми продуктами (алкоголем) [5].

В настоящее время наибольшее количество вопросов в плане диагностики вызывает идиопатический НАР, проявления которого преимущественно определяются как вазомоторный ринит (ВР). Отмеченной тенденции особенно придерживаются российские клиницисты. Между тем вопрос о том, что есть ВР — отдельная нозологическая форма или проявление иных фенотипов (субтипов), по-прежнему остается нерешенным. В отечественной практике понятие ВР было введено в 1966 г. Л.Б. Дайняк, выделявшей аллергическую и нейровегетативную формы заболевания [7]. За прошедшие десятилетия аллергический ринит получил отдельную, четко дифференцируемую нишу в оториноларингологии, а диагностика нейровегетативной формы до сих пор пребывает на уровне прошлого века. В зарубежной литературе к ВР относят идиопатический ринит, ринит пожилых людей, медикаментозный ринит, т.е. группу схожих по патогенезу и клинической картине заболеваний, которые могут быть вызваны различными причинами.

От хронического гипертрофического ринита ВР отличается прежде всего отсутствием продуктивного воспалительного процесса в толще слизистой оболочки полости носа [8]. Например, для медикаментозного ринита характерно воспаление поверхностного слоя слизистой оболочки, носящего обратимый характер. По своей сути ВР — это вазопатия, дисфункция вегетативной нервной системы. Следовательно, помимо внутриносовых проявлений, ей свойственны признаки проявления общей вегетососудистой дистонии разной степени. Очевидно, что хирургическое лечение в таком случае патогенетически не оправдано, а значит, не только не даст положительного результата, но и способно ухудшить состояние пациента [9]. Вместе с тем симптомы вазопатии могут возникать при начальной стадии любого хронического ринита, сопровождающегося увеличением нижних носовых раковин. К тому же в основе любого ринита, за исключением атрофического, лежат венозный застой и лимфостаз [10].

Говоря об отличиях ВР от гипертрофического ринита, некоторые авторы утверждают, что диагноз «гипертрофический ринит» является скорее морфологическим, нежели клиническим. Во-первых, гипертрофический ринит — патология кавернозной ткани слизистой оболочки полости носа, лабильность которой осуществляет наиболее важный физиологический процесс полости носа — так называемый носовой цикл [11]. Во-вторых, имеет место физиологическое увеличение нижних носовых раковин, не вызывающее затруднения носового дыхания и не требующее вмешательства специалиста.

На сегодняшний день отсутствует объективный способ дифференциальной диагностики хронических ринитов, и прежде всего ВР, позволяющий достоверно определить стадию и глубину патологического процесса в нижних носовых раковинах на этапе обследования. Данное обстоятельство предполагает вероятность допущения диагностической ошибки, а потому и выбор метода лечения не всегда может стать оптимальным.

Цель исследования — повысить эффективность лечения ВР путем разработки объективных методов дифференциальной диагностики.

Пациенты и методы

Были обследованы 110 больных со стойким затруднением носового дыхания (более 12 нед), вызванным увеличением нижних носовых раковин. Контрольную группу составили 15 добровольцев, не страдающих заболеваниями ЛОР-органов.

Всем пациентам проводилось стандартное клинико-лабораторное обследование, включающее в себя рутинный оториноларингологический осмотр: эндоскопическое исследование носовой полости, рентгенографию либо спиральную компьютерную томографию околоносовых пазух (из исследования исключались больные с патологией околоносовых пазух), переднюю активную риноманометрию и акустическую ринометрию с контролем после анемизации слизистой оболочки полости носа. Собирался подробный анамнез, выявлялись сопутствующие заболевания. Лабораторный комплекс специальных методов обследования включал в себя эксфолиативный цитологический анализ назального секрета раздельно для каждой половины носа; исследование активности миелопероксидаз (МПО) назального секрета раздельно для каждой половины носа; НСТ-тест (функциональная активность нейтрофилов в тесте восстановления нитросинего тетразолия) — доиммунный фактор защиты организма; иммунологическое иссле-

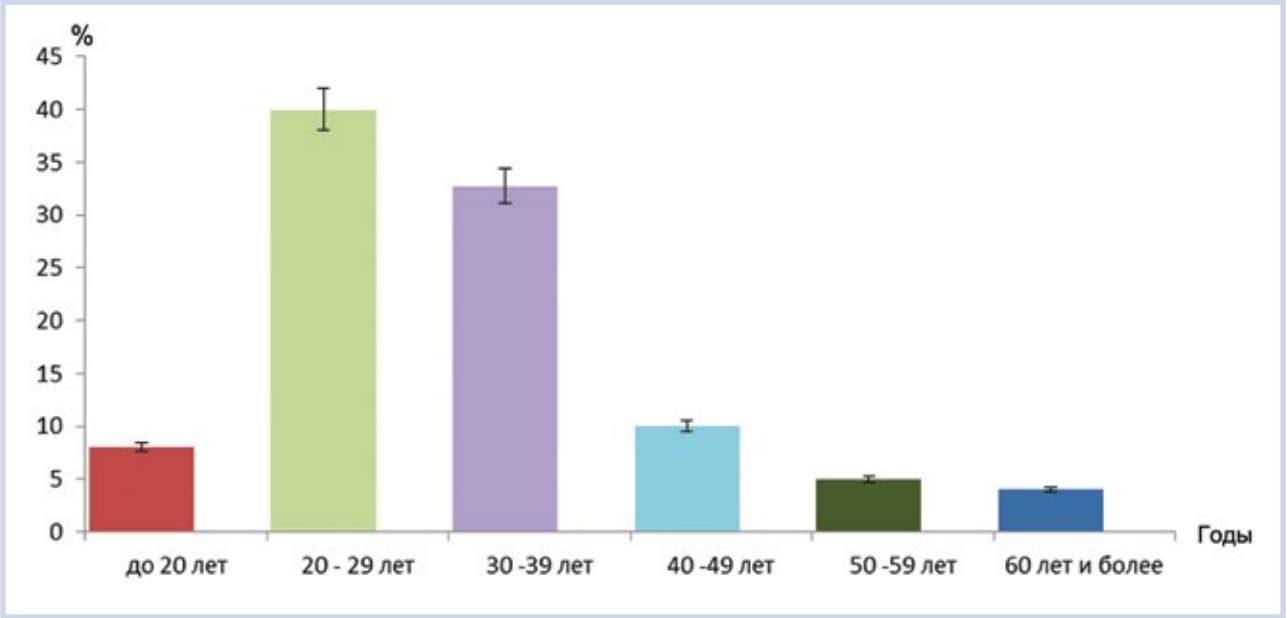

Распределение обследованных больных по возрасту.
The distribution of the patients (*n*=100) by age.

дование крови — концентрация иммуноглобулинов (Ig) классов A, M, G, E методом радиальной иммунодиффузии в агаровом геле по Манчини; гистологическое исследование слизистой оболочки полости носа (материал получали с помощью гарпунной биопсии). Все результаты заносились в карту исследования и сравнивались между собой. Дизайн исследования одобрен Комитетом по этике научных исследований (REC).

Для статистической обработки полученных данных применялись такие непараметрические статистические методы, как построение таблиц сопряженности, проверка двустороннего критерия Фишера и χ^2-критерия Пирсона для сравнения независимых качественных величин (возраст, пол и т.д.), проверка критерия Манна—Уитни для независимых групп и критерия Вилкоксона для зависимых групп. Использовались следующие статистические показатели: среднее, стандартное отклонение, медиана, мода, 25-й и 75-й квартили, доверительные интервалы для количественных признаков. За критический уровень значимости принимали $p<0,05$.

Результаты

Среди обследованных числились 45 (40,9%) мужчин и 65 (59,0%) женщин. Относительное большинство (40,0%) больных были в возрасте 20—29 лет, абсолютное большинство (82,74%) — до 39 лет. Распределение пациентов по возрасту представлено на **рисунке**. Как видно из диаграммы, в основном это лица, находящиеся на пике трудоспособности.

Отсутствие или незначительное количество отделяемого, корочек, изъязвлений слизистой оболочки полости носа у абсолютного большинства (62,0%) пациентов, отрицательный НСТ-тест позволили предположить исключение инфекционного фона заболевания. Анализ показателей спонтанного НСТ-теста у больных хроническим ринитом, сопровождающимся увеличением нижних носовых раковин, не выявил достоверного повышения данного показателя по сравнению с контрольной группой, что также позволило исключить наличие выраженной бактериальной инфекции. Лишь у группы пациентов с инфекционным ринитом (10,9%) показатели НСТ-теста были повышены.

С помощью эксфолиативного цитологического анализа носового секрета удалось обнаружить «смазанные» формы аллергического ринита, когда при отсутствии характерной клинической картины количество эозинофилов назального секрета из каждой половины носа превышало 5,0% от общего объема (200 клеток). Такие больные направлялись на аллергологическое обследование, которое подтвердило диагноз персистирующего аллергического ринита. Значения IgE у данных пациентов тоже превышали норму. При анализе уровней Ig в сыворотке крови наиболее показательным является повышение содержания сывороточных IgG и IgE для выявления инфекционного и аллергического ринитов соответственно.

Таким образом, исследование назального секрета на активность внеклеточных МПО продемонстрировало, что у абсолютного большинства (n=96, или 82,7%) больных эта активность превышала норму в 3—6 раз. Данный факт свидетельствует об активном воспалительном процессе слизистой оболочки полости носа у пациентов с увеличением нижних носовых раковин. В контрольной группе эти показатели не пре-

вышали 300 нг/мл в теплое время года и 520 нг/мл в холодное, причем достоверная разница между значениями из разных половин носа составила 75,0% (p<0,05).

При инфекционном рините (n=12, или 10,9%) МПО назального секрета в обеих половинах носа были резко повышены (до 12 500 нг/мл), однако разница между показателями не превышала 75,0% (p<0,05).

Аллергические риниты характеризовались высокими значениями МПО назального секрета (до 3500 нг/мл), но достоверной разницы между показателями из разных половин носа выявлено не было.

При хроническом гипертрофическом рините повышение уровня МПО регистрировалось в объеме 8000±760 нг/мл. К тому же если при фиброзной стадии разница значений в обеих половинах носа была не более 25,0% (p<0,05), то при кавернозной (сосудистой) — составляла 75,0% (p<0,05).

Распределение пациентов по нозологическим формам в соответствии с результатами морфолабораторных исследований представлено в **табл. 1**.

Сопоставление результатов исследования МПО назального секрета с данными морфологического исследования позволило с уверенностью определить ВР (т.е. вазопатию слизистой оболочки полости носа), а не патологию кавернозной ткани как причину увеличения нижних носовых раковин. Примечательно, что показатели МПО практически не изменялись и сохраняли достоверную разницу в 25,0% (p<0,05) между значениями обеих половин носа. Пример исследования МПО назального секрета при ВР приведен в **табл. 2**.

Эксфолиативный цитологический анализ назального секрета не выявил достоверной разницы между формами хронического ринита, за исключением аллергического. Для всех хронических ринитов характерно наличие плоского эпителия в цитограмме и преобладание нейтрофилов.

Благодаря комплексному (лабораторному и морфологическому) исследованию удалось с высокой точностью установить, что увеличение объема нижних носовых раковин у пациентов преимущественно (57,9%) происходило вследствие воспалительной реакции поверхностных слоев слизистой оболочки раковин: субэпителиального, реже железистого. В 16,4% случаев увеличение слизистой оболочки полости носа было спровоцировано сосудистым дисбалансом, возникшим из-за нарушения парасимпатической иннервации. Выявление истинных причин патологических изменений позволило подобрать этиопатогенетическое лечение и избежать хирургического вмешательства в подавляющем большинстве случаев.

Таблица 1. **Распределение пациентов (n=110) по нозологическим формам хронического ринита после морфолабораторного исследования**

Table 1. **The distribution of the patients by nosological forms of chronic rhinitis based on the results of the morphological laboratory investigations**

Нозологическая форма хронического ринита	%
Инфекционный	10,9
Аллергический	20,0
ВР	16,4
Гипертрофический	52,7
Итого	100

Таблица 2. **Показатели МПО назального секрета при ВР (пример)**

Table 2. **Myeloperoxidase (MPO) activity in the nasal secretion of the patients presenting with vasomotor rhinitis (an example)**

Норма, нг/мл	Показатель МПО назального секрета, нг/мл	
	справа	слева
До 520	390	530

Заключение

1. Алгоритм обследования пациентов, страдающих хроническим ринитом, должен включать комплексное лабораторное исследование носового секрета (эксфолиативный цитологический анализ, исследование активности МПО носового секрета).

2. В настоящее время исследование активности МПО назального секрета является единственным объективным методом, позволяющим диагностировать ВР.

Авторы заявляют об отсутствии конфликта интересов.

Участие авторов: все авторы в равной степени принимали участие в подготовке материала.

ЛИТЕРАТУРА/REFERENCES

1. *Global Alliance against Chronic Respiratory Diseases.* Available at: https://www.who.int/gard. Accessed
2. Bousquet J, Khaltaev N, Cruz AA, Denburg J, Fokkens WJ, Togias A, Zuberbier T, Baena-Cagnani CE, Canonica GW, Van Weel C, Agache I, Aït-Khaled N, Bachert C, Blaiss MS, Bonini S, Boulet LP, Bousquet PJ, Camargos P, Carlsen KH, Chen Y. Allergic Rhinitis and its Impact on Asthma (ARIA) 2008. *Allergy.* 2008;63(86):8-160. https://doi.rg/10.1111/j.1398-9995.2007.01620.x
3. Blaiss MS. Allergic rhinitis: Direct and indirect costs. *Allergy and Asthma Proceedings.* 2010;31(5):375-380. https://doi.org/10.2500/aap.2010.31.3329
4. Bousquet J, Fokkens W, Burney P, Durham SR, Bachert C, Akdis CA, Canonica GW, Dahlen SE, Zuberbier T, Bieber T, Bonini S, Bousquet PJ, Brozek JL, Cardell LO, Crameri R, Custovic A, Demoly P. Important research questions in allergy and related diseases: nonallergic rhinitis: a GA2LEN paper. *Allergy.* 2008;63(7):842-853. https://doi.org/10.1111/j.1398-9995.2008.01715.x

5. Hellings PW, Klimek L, Cingi C, Agache I, Akdis C, Bachert C, Bousquet J, Demoly P, Gevaert P, Hox V, Hupin C, Kalogjera L, Manole F, Mösges R, Mullol J, Muluk NB, Muraro A, Papadopoulos N, Pawankar R, Rondon C, Rundenko M, Seys SF, Toskala E, Van Gerven L, Zhang L, Zhang N, Fokkens WJ. Non-allergic rhinitis: Position paper of the European Academy of Allergy and Clinical Immunology. *Allergy*. 2017;72(11):1657-1665. https://doi.org/10.1111/all.13200

6. Серебрякова И.Ю. *Исследование качества жизни у больных хроническим гипертрофическим ринитом*. Всероссийская научно-практическая конференция с международным участием «Современные аспекты и перспективы развития оториноларингологии»; М., сентябрь 29—30, 2005. [Serebryakova IYu. *Issledovaniye kachestva zhizni u bolnykh khronicheskim gipertroficheskim rinitom*. Vserossiiskaya nauchno-prakticheskaya konferentsiya s mezhdunarodnym uchastiyem «Sovremennyye aspekty i perspektivy razvitiya otorinolaringologii»; M., Sentyabr' 29—30, 2005. (In Russ.)].

7. Дайняк Л.Б. *Вазомоторный ринит*. М.: Медицина; 1966. [Dainyak LB. *Vazomotornyi rinit*. M.: Meditsina; 1966. (In Russ.)].

8 Быкова В.П. Имунноморфология аллергического ринита (клеточно-молекулярный аспект). *Вестник оториноларингологии*. 2002;4:59-62. [Bykova V.P. Imunnomorfologiya allergicheskogo rinita (kletochno-molekulyarnyi aspekt). *Vestnik otorinolaringologii*. 2002;4:59-62. (In Russ.)].

9. Ким И.А., Носуля Е.В. Совершенствование патогенетической коррекции послеоперационных изменений слизистой оболочки носа в современной ринохирургии. *Российская оториноларингология*. 2009;1(38):184-187. [Kim IA. Nosulya EV. Sovershenstvovaniye patogeneticheskoy korrektsii posleoperatsionnykh izmeneniy slizistoy obolochki nosa v sovremennoy rinokhirurgii. *Rossiyskaya otorinolaringologiya*. 2009;1(38):184-187. (In Russ.)].

10. Corey JP. Vasomotor rhinitis should not be a wastebasket diagnosis. *Archives of Otolaryngology — Head & Neck Surgery*. 2003;129(5):588-589. https://doi.org/10.1001/archotol.129.5.588

11. Пискунов Г.З., Пискунов С.З. *Клиническая ринология*. 2-е изд. М.: МИА; 2006. [Piskunov GZ, Piskunov SZ. *Klinicheskaya rinologiya*. 2-e izd. M.: MIA; 2006. (In Russ.)].

Поступила 11.08.18

ИНФОРМАЦИЯ ОБ АВТОРАХ:

Серебрякова Ирина Юрьевна, к.м.н. [**Irina Y. Serebryakova**, MD, PhD]; **адрес:** Россия, 123182, Москва, Волоколамское шоссе, 30, корп. 2 [**address:** 30 Volokolamskoye highway, corp. 2, 123182, Moscow, Russia]; **eLibrary SPIN:** 7287-2478; **e-mail:** 79032919680@ya.ru

Ким Ирина Анатольевна, д.м.н. [**Irina A. Kim**, MD, PhD]; **адрес:** Россия, 123182, Москва, Волоколамское шоссе, 30, корп. 2 [**address:** 30 Volokolamskoye highway, corp. 2, 123182, Moscow, Russia]; **ORCID:** https://orcid.org/0000-0003-1078-6388; **eLibrary SPIN:** 7493-1032; **e-mail:** irinakim_s@mail.ru

Носуля Евгений Владимирович, д.м.н., профессор [**Evgeniy V. Nosulya**, MD, PhD, Professor]; **адрес:** Россия, 117152, Москва, Загородное шоссе, 18а, стр. 2 [**address:** 18a build. 2 Zagorodnoe highway, 117152 Moscow, Russia]; **eLibrary SPIN:** 8054-9615; **Scopus Author ID:** 56527430800; **e-mail:** nosulya@bk.ru

Коробкин Артем Сергеевич [Artyom S. Korobkin, PhD]; **адрес:** Россия, 123182, Москва, Волоколамское шоссе, 30, корп. 2 [**address:** 30 Volokolamskoye highway, corp. 2, 123182, Moscow, Russia]; https://orcid.org/0000-0002-1835-5040

КАК ЦИТИРОВАТЬ:

Серебрякова И.Ю., Ким И.А., Носуля Е.В., Коробкин А.С. Вазомоторный ринит: новые диагностические подходы. *Российская ринология*. 2018;26(4):40-44. https://doi.org/10.17116/rosrino20182604140

TO CITE THIS ARTICLE:

Serebryakova IYu, Kim IA, Nosulya EV, Korobkin AS. Vasomotor rhinitis. The novdel diagnostic modalities. *Russian Rhinology*. 2018;26(4):40-44. https://doi.org/10.17116/rosrino20182604140