https://doi.org/10.17116/rosrino2018260418

Морфологические и иммуногистохимические особенности сосудистых образований полости носа

В.П. БЫКОВА, А.А. БАХТИН

ФГБУ «Научно-клинический центр оториноларингологии» ФМБА России, Москва, Россия

Сосудистые опухоли полости носа и придаточных пазух составляют полиморфную группу заболеваний, создающих определенные трудности в диагностике и лечении. Цель публикации — изложение опыта морфологической диагностики сосудистых образований начального отдела дыхательного тракта, почерпнутого из источников литературы и собственных исследований. Знание особенностей морфологии, морфогенеза и иммуногистохимических характеристик сосудистых опухолей различной степени зрелости необходимо для понимания специфики их клинического течения и разработки более адекватных методов лечения. Ставится вопрос о важности использования иммуногистохимических методов в морфологической диагностике сосудистых новообразований. Подчеркивается значимость тесного взаимодействия клинического патолога и отоларинголога на всех этапах диагностического и лечебного процесса.

Ключевые слова: сосудистые образования носа, мальформации, гемангиомы, морфология, иммуногистохимия.

Morphological and immunohistochemical characteristics of vascular tumors of the nasal cavity

V.P. BYKOVA, A.A. BAKHTIN

Federal State Budgetary Institution «Scientific and Clinical Center of Otorhinolaryngology» FMBA of Russia, Moscow, Russia

Vascular tumours of the nasal cavity and paranasal sinuses make up a polymorphous group of pathological conditions responsible for the difficulties encountered in diagnostics and treatment of the accompanying disorders. The objective of the present publication was to familiarize the reader with the experience gained in morphological diagnostics of vascular neoplasms localized in the starting portion of the respiratory tract based on the literature data and the results of our original investigations. The knowledge of the specific morphological features, peculiarities of morphogenesis, and immunohistochemical characteristics of vascular tumours at different stages of their development is indispensable for the understanding of the specific features inherent in the clinical course of the associated abnormalities and the development of the more efficacious methods for their treatment. The article is focused on the importance of the application of the immunohistochemical methods for the morphological diagnostics of vascular neoplasms. The author emphasizes the necessity of close cooperation between the clinical pathologist and otorhinolaryngologist at all the stages of the diagnostic and therapeutic process.

Keywords: vascular neoplasms of the nasal cavity, malformations, hemangiomas, morphology, immunohistochemistry.

Список сокращений:

ЛКГ — лобулярная (дольчатая) капиллярная гемангиома
ИГХ — иммуногистохимические исследования

В соответствии с современной классификацией выделяют следующие виды сосудистых опухолей (в том числе встречающиеся в полости носа и придаточных пазух): доброкачественные, пограничные и злокачественные. Доброкачественные сосудистые опухоли рассматриваются в категории дизэмбриогенетических образований, т.е. пороков развития элементов сосудистой системы в пренатальном онтогенезе [1]. Эти сосудистые мальформации (пороки развития) имеют строение венозных, артериовенозных, капиллярных и смешанных сосудистых образований (условно — гемангиом), которые в определенный момент и при определенных условиях или воздействиях начинают проявлять признаки опухолевого роста. Основной признак растущей сосудистой опухоли — неоангиогенез. Данному процессу свойственна и реактивная природа, например при развитии грануляционной ткани.

При наличии сосудистого поражения иногда трудно определить, имеем ли мы дело с сосудистой мальформацией, истинной опухолью или реактивным процессом (реактивным ангиогенезом). Особенно это касается слизистой оболочки носа, где очаг поражения может находиться в полипозно-измененной слизистой оболочке либо носовом полипе.

© В.П. Быкова, А.А. Бахтин, 2018

Доброкачественные сосудистые опухоли слизистой оболочки полости носа и придаточных пазух составляют 10% всех гемангиом области «голова—шея» и 25% всех неэпителиальных опухолей данной области, являясь самыми частыми среди неэпителиальных опухолей и занимая второе место вслед за эпителиальными новообразованиями [2]. В структуре же всех доброкачественных опухолей указанных зон их доля равна 7% [3].

Излюбленные места локализации сосудистых новообразований — кожа и слизистые оболочки. По сравнению со своими аналогами иных локализаций синоназальные гемангиомы имеют ряд морфологических признаков, обусловливающих их клиническое течение, терапию и прогноз. Это связано с особенностями васкуляризации слизистой оболочки верхних отделов дыхательного тракта, которая выполняет многочисленные функциональные задачи [4]. Васкуляризация слизистой оболочки носа отличается неравномерностью: имеются такие гиперваскулярные участки, как зона Киссельбаха (передненижний отдел носовой перегородки) и зона Литтля (область соединения хрящевой и костной частей носовой перегородки). Гиперваскулярность этих зон может сочетаться с неправильным строением сосудов в виде тонкостенных синусоидов либо кавернозных образований с мышечной стенкой, иметь разную степень выраженности, вплоть до картины определенной мальформации. Кроме того, в данных зонах при повышенном кровенаполнении местных кавернозных сосудов образуется полиповидное выбухание слизистой оболочки на широком основании — так называемое набухающее тело носовой перегородки (от англ. *septal swell body*). Некоторые исследователи считают это набухающее тело аналогом кавернозных тел носовых раковин, локализованным на перегородке носа [5]. Оно затрудняет носовое дыхание и требует хирургической коррекции. Нередко повреждения сосудов зоны Киссельбаха—Литтля становятся причиной повторяющихся носовых кровотечений. Данная область является также местом наиболее частой локализации сосудистых новообразований.

Типичный представитель сосудистой опухоли полости носа — лобулярная (дольчатая) капиллярная гемангиома (ЛКГ) [6]. Эта доброкачественная опухоль составляет 25% всех неэпителиальных опухолей верхнего дыхательного тракта. Вместе с тем $^{1}/_{3}$ ЛКГ возникает в слизистой оболочке полости носа: в 60% случаев в зоне Литтля, в 20% — в вестибулярном отделе полости носа и в 20% — в носовых раковинах. В других публикациях эти цифры несколько разнятся, сохраняя указанную выше тенденцию к распределению по локализации [7, 8].

Интересно, что гендерные различия по частоте развития ЛКГ проявляются в определенные возрастные периоды. Так, до 18 лет эта опухоль преобладает у лиц мужского пола, поражая подростков в возрасте около 15 лет, а в возрасте 18—39 лет чаще встречается у женщин, особенно в период беременности (гингивальный эпулид беременных). После 39 лет гендерные различия стираются [9]. В качестве этиологических факторов рассматриваются травма, гормональные изменения, в частности в период беременности, лучевые воздействия. Роль гормональных сдвигов в патогенезе ЛКГ подтверждает факт обратного развития данной опухоли по окончании беременности, а также ее образование у женщин, длительно принимавших оральные контрацептивы [10]. Пациенты жалуются на интермиттирующие безболезненные эпизоды эпистаксиса.

Крупные образования могут стать причиной носовой обструкции. При риноскопическом исследовании видна полиповидная масса на широком основании красного или пурпурного цвета, часто сочетающаяся с изъязвлением покрывающей слизистой оболочки и желтовато-белыми наложениями фибринозного экссудата. Микроскопическое строение опухоли очень точно отражено в ее названии — ЛКГ. При малом увеличении архитектура опухоли представлена дольками различных размеров, образованными компактно расположенными тонкостенными сосудами капиллярного типа, концентрирующимися вокруг крупного сосуда **(рис. 1, а, б)**. Капилляры со щелевидным или неразличимым просветом плотно упакованы и вместе с перицитами производят впечатление повышенной клеточности сосудистой дольки. Эндотелиальные клетки выглядят набухшими, выдаются в просвет, их ядра с нечетким рисунком хроматина окружены скудной амфифильной или эозинофильной цитоплазмой. Внутри долек идентифицируется умеренная митотическая активность. Крупный сосуд внутри дольки может иметь неправильную форму за счет ответвлений, напоминать по строению утолщенной стенки артерию или вену. Окружающая строма, образующая прослойки между дольками, варьирует от рыхлой отечной до фиброзной. Несмотря на то что дольки имеют тенденцию к группированию в узловатое образование, у опухоли отсутствуют четко очерченные границы, а тем более капсулы. Воспалительная инфильтрация, представленная малыми лимфоцитами, плазматическими и тучными клетками, полиморфно-ядерными лейкоцитами, сосредоточена ближе к поверхности слизистой оболочки, которая часто изъязвляется. При повреждении эпителиального покрова с возникновением эрозии, сопровождающимся кровоизлиянием, выпотом фибрина и некробиотическими изменениями поверхностной части ЛКГ, рост новообразованных сосудов получает радиальное направление. Воспалительная же реакция и эмиграция лейкоцитов из сосудов в зоне их радиального роста создают морфологическую картину, неотличимую от грануляционной ткани. Подобное морфологическое строение опухоли получило название «пиогенной

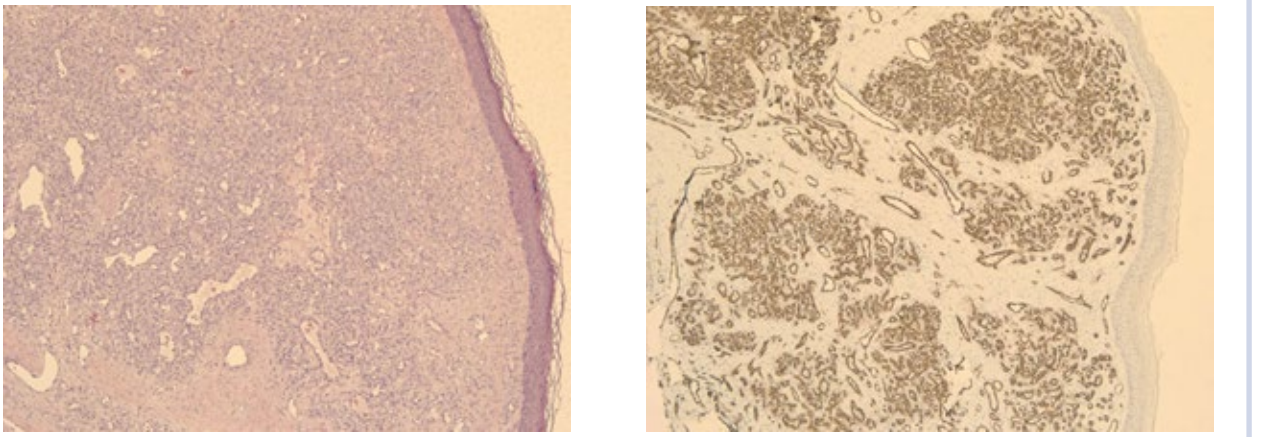

а/a б/b

Рис. 1. **Гистологическое строение лобулярной капиллярной гемангиомы (ЛКГ).**

а — сосуды капиллярного типа концентрируются вокруг более крупных сосудов, образуя дольки, разделенные соединительнотканными прослойками. Гематоксилин-эозин. Ув. 50; б — позитивное окрашивание базальной мембраны эндотелия сосудов подчеркивает дольчатость строения. ИГХ окрашивание на CD 34. Ув. 50.

Fig. 1. **The histological structure of the lobular capillary hemangioma (LCH).**

a — capillary-type vessels gathered around larger vessels give rise to lobules separated by interlayers of connective tissue; staining with hematoxylin-eosin, ×50; b — positive staining of the vascular endothelial basement membrane reveals its lobular structure. CD 34 immunohistochemical staining, ×50.

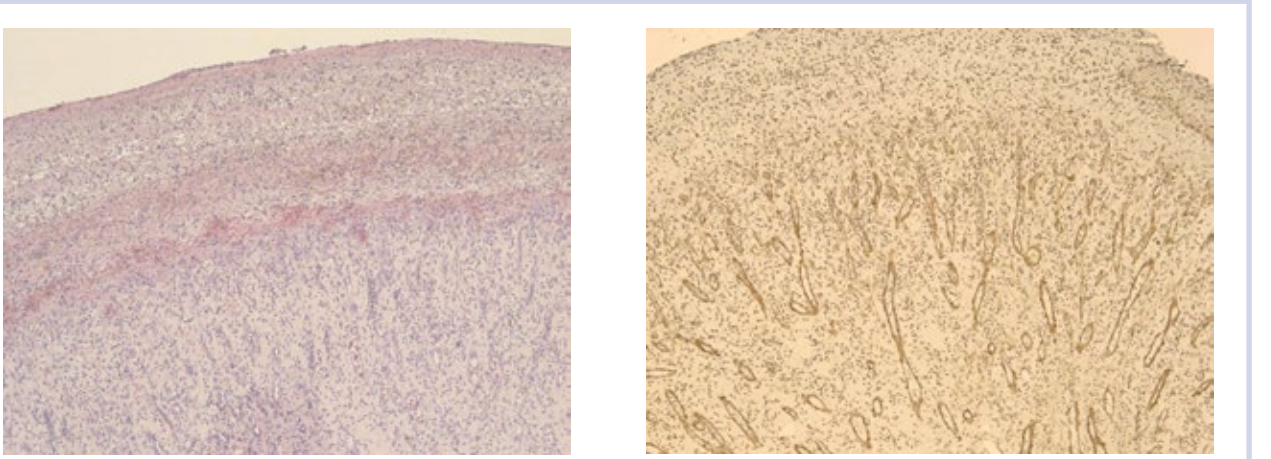

а/a б/b

Рис. 2. **Гистологическое строение пиогенной гранулемы.**

а — радиальный рост капилляров в направлении некротической поверхности, пропитанной фибрином, напоминает грануляционную ткань. Гематоксилин-эозин. Ув. 50; б — позитивное окрашивание базальной мембраны эндотелия капилляров подчеркивает радиальное направление роста. ИГХ окрашивание на CD 34. Ув. 50.

Fig. 2. **The histological structure of pyogenic granuloma.**

a — the radial growth of the capillary vessels in the direction of the fibrin-saturated necrotic surface is reminiscent of the granulation tissue; staining with hematoxylin-eosin, ×50; b — positive staining of the capillary endothelial basement membrane reveals the radial growth; CD 34 immunohistochemical staining, ×50.

гранулемы» **(рис. 2, а, б)**. Термин предложен задолго до выделения ЛКГ в нозологическую форму [11]. В настоящее время доказано, что пиогенная гранулема есть реактивная зона ЛКГ в условиях улцерации. Ввиду этого термин «пиогенная гранулема» используется как синоним ЛКГ.

Дифференциальный морфологический диагноз ЛКГ в фазе пиогенной гранулемы с грануляционной тканью основан на обнаружении дольчатых элементов опухоли за пределами участка, имитирующего грануляции. Клинически удаление пиогенной гранулемы, осуществляемое с помощью шейвера или каутеризацией, как правило, сопровождается рецидивированием и требует повторных вмешательств. Рецидивы связаны с неполным иссечением опухоли, которая не только не имеет капсулы, но и образует опухолевые дольки на некотором отдалении от основного массива, проявляя свойства новообразо-

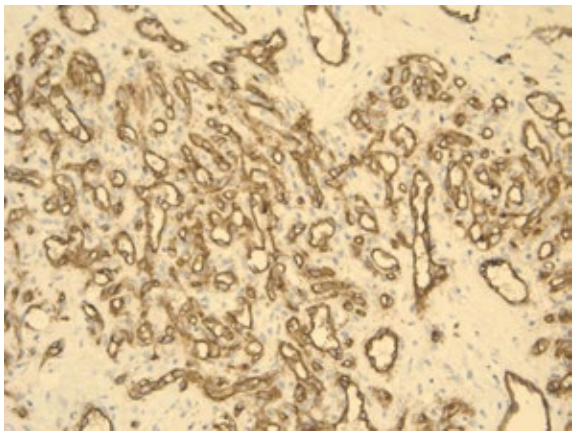

а/a

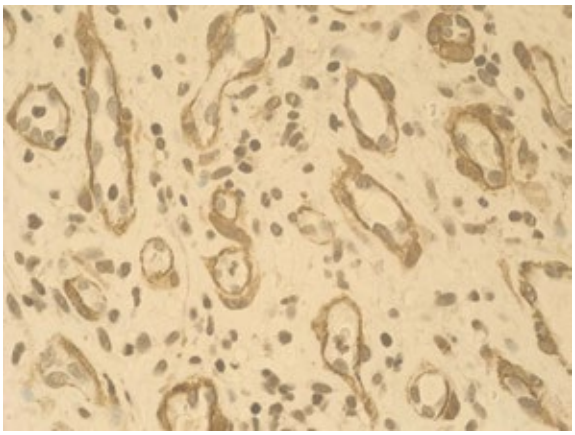

б/b

***Рис. 3.* Иммуногистохимические признаки ЛКГ.**

а — экспрессия молекулы CD 34 эндотелиальными клетками, формирующими базальную мембрану сосудов опухоли. ИГХ окрашивание на CD 34. Ув. 200; б — экспрессия гладкомышечного актина перицитами капилляров. ИГХ окрашивание. Ув. 400.

***Fig. 3.* Immunohistochemical features of LCH.**

a — expression of the CD 34 molecule by the endothelial cells forming the basement membrane of the tumour vessels; CD-34 immunohistochemical staining, ×200; b — expression of smooth muscle actin by capillary pericytes; CD-34 immunohistochemical staining, ×400.

вания с очагово-инфильтративным ростом. Кстати, такая форма роста свойственна и другим разновидностям сосудистых опухолей. Вследствие этого, несмотря на доброкачественный характер ЛКГ, рекомендуется удалять это сосудистое новообразование под эндоскопическим контролем с «пояском» здоровой слизистой оболочки [12]. У детей развитие ЛКГ иногда сопровождается аплазией носовых хрящей (перегородки, крыла носа), поэтому капиллярные гемангиомы носа у маленьких пациентов подлежат хирургическому удалению для предупреждения его деформации. Напротив, беременным рекомендуется не проводить хирургическое лечение гемангиомы, поскольку после разрешения беременности опухоль может регрессировать [13].

Формирование пиогенной гранулемы в виде экзофитно растущей и часто рецидивирующей «грануляционной ткани» при изъязвлении слизистой оболочки в зоне роста опухоли составляет основную клинико-морфологическую особенность биологического поведения ЛКГ.

Вторая особенность ЛКГ вытекает из гистологического строения капилляров, окруженных перицитами — клетками, расположенными под базальной мембраной эндотелия. Перициты обладают контрактильными свойствами и способствуют пропульсивному движению крови по капиллярам. Иммуногистохимические исследования (ИГХ) показали, что перициты обнаруживают экспрессию как гладкомышечного, так и мышечно-специфического актина. Иначе говоря, имеют миоидный фенотип и одновременно экспрессируют виментин, присущий фибробластам. Таким же миоидно-фибробластическим фенотипом обладают клетки, окружающие сосуды в пределах опухолевой дольки **(рис. 3, а, б)**. В ЛКГ пролиферируют не только клетки эндотелия, но и перициты — обязательный компонент текущего неоангиогенеза. Как показывает экспрессия молекулы Ki-67, маркера пролиферативной активности, индекс пролиферации опухолевых клеток в ЛКГ колеблется в пределах 5—7% и не должен составлять более 10% [14]. Превышение максимального значения этого показателя свидетельствует о переходе доброкачественной опухоли в пограничное состояние.

Если ЛКГ, будучи капиллярной гемангиомой, имеет явные клинико-морфологические признаки, то гемангиомы кавернозного типа (артериовенозные, венозные и особенно смешанные) зачастую создают большие затруднения в плане диагностики и верификации процесса как истинно опухолевого. Особенно сложно поддаются диагностированию развивающиеся на основе мальформации опухоли с тонкостенными кавернозными сосудами синусоидного типа, выстланными одним слоем эндотелиальных клеток, лежащих на базальной мембране **(рис. 4, а, б)**. В одной и той же сосудистой опухоли можно наблюдать участки разнообразной структуры, что объясняется разным строением и калибром исходных сосудов (исходной мальформацией), а также разной направленностью и степенью дифференцировки основных гистогенетических источников — эндотелиальной клетки и перицита с миоидным фенотипом.

В некоторых случаях пролиферация перицитарных миофибробластических клеток становится преобладающей. Тогда морфологический диагноз формулируется как «кавернозная гемангиома смешан-

ного типа с перицитарной дифференцировкой». Для этого варианта гемангиомы характерно сочетание периваскулярной пролиферации перицитов наподобие муфт и миофибробластической пролиферации в виде переплетений клеточно-волокнистых пучков с разной степенью коллагенизации волокнистых структур **(рис. 5, а, б)**. При явном преобладании в присланном тканевом образце клеточно-волокнистых структур миоидно-фибробластического типа над кавернозным сосудистым компонентом, по-видимому, допустима промежуточная формулировка диагноза — «миофибробластическая опухоль на фоне сосудистой мальформации».

Вторичные изменения в виде расстройства кровообращения и воспалительной инфильтрации усложняют дифференциальную диагностику. Дело в том, что дистрофические и некробиотические изменения клеток эндотелия и перицитов могут создавать ложную картину клеточной атипии, а геморрагические и ишемические некрозы настораживают в отношении малигнизации. В этом случае «золотым стандартом» остается иммуногистохимическое определе-

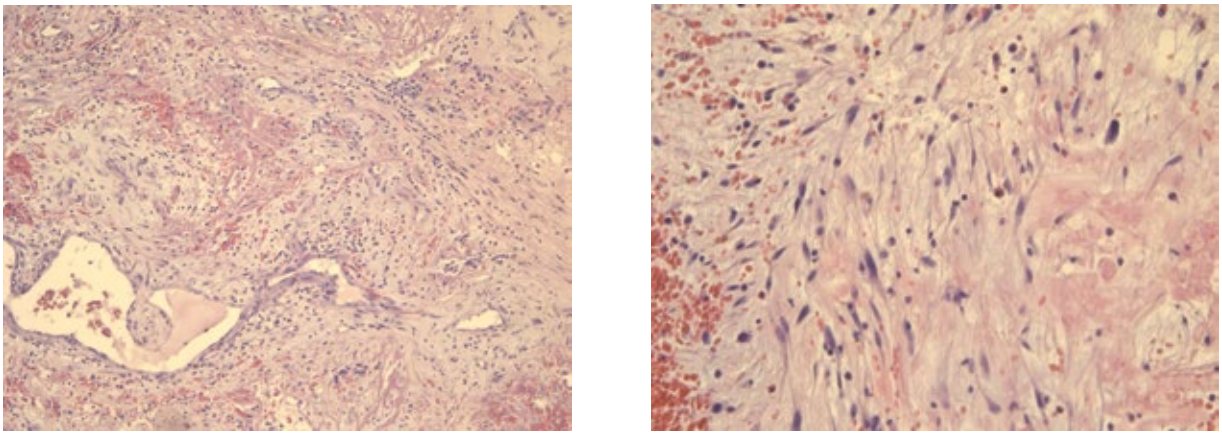

а/a б/b

***Рис. 4.* Гистологическая картина кавернозной гемангиомы смешанного типа с вторичными воспалительными изменениями.**

а — миофибробластический (перицитарный) компонент кавернозной гемангиомы. Гематоксилин-эозин. Ув. 100; б — миофибробласты, формирующие пучки коллагеновых волокон. Гематоксилин-эозин. Ув. 200.

***Fig. 4.* The histological picture of mixed-type cavernous hemangioma with secondary inflammatory changes.**

a — the myofibroblastic (pericytic) component of cavernous hemangioma; staining with hematoxylin-eosin, ×100; b — myofibroblasts forming bundles of collagen fibers; staining with hematoxylin-eosin, ×200.

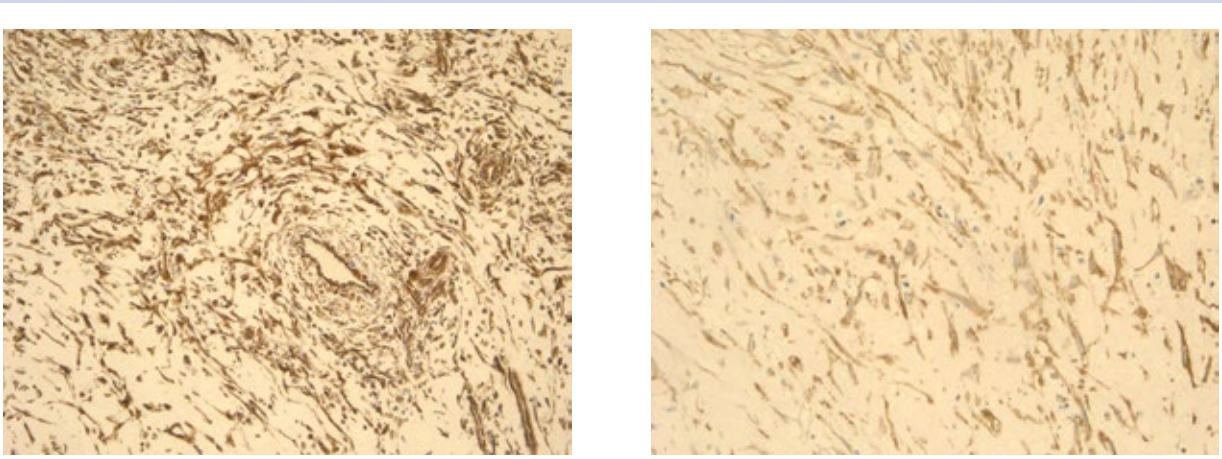

а/a б/b

***Рис. 5.* Иммуногистохимическая характеристика миофибробластов кавернозной гемангиомы.**

а — экспрессия виментина периваскулярными миофибробластами. ИГХ окрашивание. Ув. 100; б — экспрессия гладкомышечного актина миофибробластами клеточно-волокнистого участка кавернозной гемангиомы. ИГХ окрашивание. Ув. 100.

***Fig. 5.* The immunohistochemical characteristic of myofibroblasts cavernous hemangioma.**

a — expression of vimentin by perivascular myofibroblasts; immunohistochemical staining, ×100; b — expression of smooth muscle actin by myofibroblasts of the fibrocellular component of cavernous hemangioma; immunohistochemical staining, ×100.

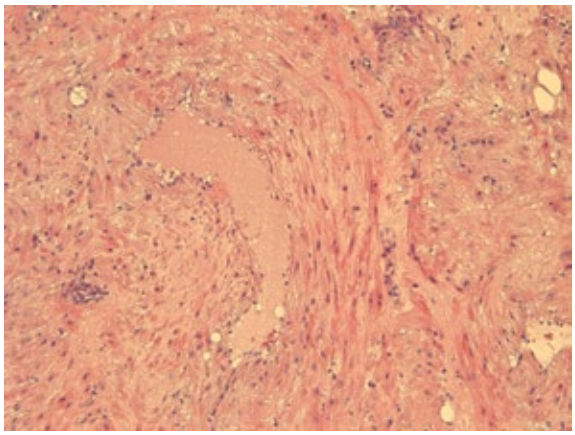

а/a

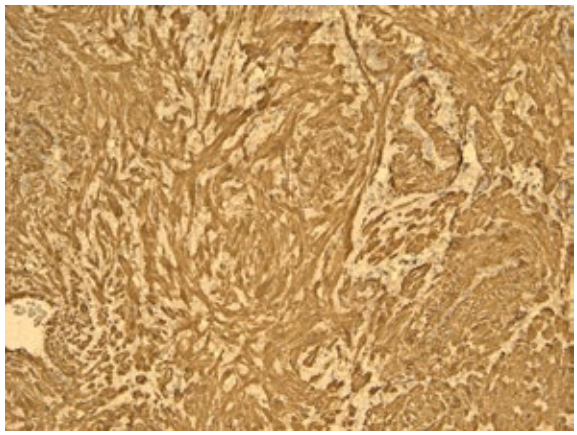

б/b

***Рис. 6.* Сосудистая лейомиома полости носа.**

а — гладкомышечные клетки формируют пучки между кавернозными сосудами. Гематоксилин-эозин. Ув. 100; б — экспрессия гладкомышечного актина лейомиоцитами сосудистой опухоли. ИГХ окрашивание. Ув. 100.

***Fig. 6.* Vascular leiomyoma of the nasal cavity.**

a — smooth muscle cells form bundles between cavernous vessels; staining with hematoxylin-eosin, ×100; b — expression of smooth muscle actin by leiomyocytes of the vascular tumour; immunohistochemical staining, ×100.

ние пролиферативной активности по экспрессии молекулы Ki-67.

Исходя из вышесказанного следует, что при проведении дифференциальной диагностики гемангиом носа и синусов, включая ЛГК, существуют определенные сложности, как и при классификации гемангиом иных локализаций.

Собственный опыт гистологического изучения гемангиом носа за последние 4 года (свыше 50 наблюдений с проведением ИГХ в 26 случаях) показал: кавернозные ангиомы носа и пазух, образованные преимущественно тонкостенными сосудами, особенно склонны к пролиферации перицитарного компонента. Частые расстройства кровообращения и вторичные воспалительные изменения дополняют гистологическую картину данного варианта кавернозной гемангиомы. Они затрудняют дифференциальную диагностику сосудистых опухолей пограничного типа и клеточно-волокнистых мягкотканных неоплазий фиброцитарного, миоидного и периферического неврального (из клеток оболочки периферических нервов) происхождения. В данном контексте не будет лишним упомянуть о существовании так называемой сосудистой лейомиомы (синоним — ангиолейомиома), изредка встречающейся и в полости носа. В нашем материале одно наблюдение: опухоль образована зрелыми гладкомышечными клетками, строящими переплетающиеся пучки в окружении многочисленных толстостенных кавернозных сосудов мышечного типа **(рис. 6, а, б)**.

Характерной для полости носа и синусов сосудистой опухолью пограничного типа является так называемая гломангиоперицитома, которую более правильно рекомендуют называть синоназальной гемангиоперицитомой, поскольку она отличается от гемангиоперицитом мягких тканей [15]. Эта редкая опухоль составляет менее 0,5% всех синоназальных опухолей с небольшим преобладанием среди заболевших лиц женского пола. Она может возникать в любом возрасте — от *in utero* до 86 лет (средний возраст 7-я декада жизни) [16]. Растет одиночным, хорошо очерченным, но неинкапсулированным узлом красного или серо-розового цвета, имеет мясистую консистенцию. Рост медленный, рецидивы после удаления составляют 30%, выживаемость достигает свыше 98%, малигнизация наблюдается редко (≈2%). В целом прогноз благоприятный. Опухоль построена из плотно расположенных однообразных клеток с фенотипом перицитов, формирующих короткие пучки, небольшие завихрения, иногда палисадообразные структуры. Клетки удлиненной формы с овальными ядрами обнаруживают легкий ядерный полиморфизм, изредка встречаются митотические фигуры правильной формы, некрозы отсутствуют. Пучки из опухолевых клеток окружают многочисленные сосуды среднего калибра, характерной особенностью которых является гиалиноз по ходу базальной мембраны эндотелия. Признаками озлокачествления считаются размеры опухоли более 5 см, инвазия в костные структуры, выраженный полиморфизм ядер, высокая митотическая активность, появление атипических фигур деления, возникновение очаговых некрозов, высокий индекс пролиферации (>10%). Дифференциальная морфологическая диагностика опухолей, построенных из веретеновидных однообразных клеток (солитарная фиброзная опухоль, гломусная опу-

холь, лейомиома, монофазная синовиальная саркома, фибросаркома, злокачественная опухоль оболочек периферических нервов), проводится на основе иммуногистохимического выявления маркеров тканевой дифференцировки и пролиферативной активности [17, 18]. Без использования необходимого набора моноклональных антител современная морфологическая диагностика мягкотканных и сосудистых неоплазий считается неправомерной.

Еще одна сосудистая опухоль пограничного характера, которой свойственны более высокий пролиферативный потенциал и клинически злокачественное течение, доходящее в некоторых случаях до уровня ангиосаркомы, — гемангиоэндотелиома. Эта опухоль образуется усиленной пролиферацией эндотелия мелких сосудов капиллярного и синусоидного типов и встречается у детей и взрослых, различаясь по течению и прогнозу. По морфологической структуре и гистогенезу она стоит ближе всего к капиллярной гемангиоме, т.е. к ЛКГ. Характеризуется утратой дольчатости строения, повышением пролиферативной активности (пролиферативный индекс более 10%), нарастанием клеточного полиморфизма, местнодеструирующим ростом, расстройствами кровообращения и вторичными воспалительными изменениями. Изредка дает гематогенные метастазы. Классификационное положение гемангиоэндотелиомы до сих пор остается предметом спора. Одни исследователи считают ее пограничной опухолью, которая может приобрести злокачественное течение, другие — изначально относят к злокачественной разновидности сосудистой опухоли с неопределенным потенциалом и плохо предсказуемым прогнозом. У взрослых она может трансформироваться в ангиосаркому. У детей первых лет жизни также протекает злокачественно (в более ранних классификациях это злокачественная гемангиоэндотелиома). Как показывает клинико-морфологический анализ наблюдений данной опухоли, диагноз гемангиоэндотелиомы у детей старше 6 лет требует особенно осторожного и взвешенного отношения. Известно, что у детей этого возраста капиллярные ангиомы с утратой дольчатости, клеточным плеоморфизмом и повышенным пролиферативным индексом обладают способностью вызревать, снижая пролиферативный потенциал, и дифференцироваться в классическую ЛГК с вполне доброкачественным течением [19].

Близким к гемангиоэндотелиоме по клиническому течению и прогнозу вариантом сосудистой опухоли является капиллярная геммагемангиома. Она характеризуется пролиферацией вытянутых эндотелиальных клеток, образующих пучки, не имеющие просвета и лежащие за пределами базальной мембраны соседних капилляров. Структура опухоли напоминает саркому Капоши, а опухоль получила название «Капошиподобная гемангиома». При обнаружении соответствующих признаков, особенно при присоединении воспалительной инфильтрации, рекомендуется обследовать пациента на наличие вируса герпеса человека 8-го типа. При его выявлении диагноз формулируется как «саркома Капоши».

Самая злокачественная сосудистая опухоль носа и параназальных синусов — ангиогенная саркома, или ангиосаркома. Происхождение этой опухоли ряд исследователей рассматривают как результат злокачественной трансформации синоназальной гемангиоперицитомы и гемангиоэндотелиомы, т.е. как проявление опухолевой прогрессии. Другие исследователи допускают прямой саркомогенез из недифференцированной стволовой клетки — предшественника ангиогенеза и считают ангиосаркому носа самостоятельной опухолью.

Таким образом, разнообразие и множественность клинико-морфологических форм сосудистых опухолей носа и придаточных пазух определяются гистогенетическим источником опухолевых клеток, степенью их дифференцировки, с которой связаны пролиферативный потенциал опухоли и ее принадлежность к доброкачественным, пограничным либо злокачественным опухолям **(рис. 7)**.

Заключение

Сосудистые опухоли занимают особое место в патологии носа и придаточных пазух, составляя полиморфную группу заболеваний, в основе которой лежат дизэмбриогенетические нарушения формирования отдельных компонентов сосудистой системы. Сосудистые образования носа, известные клиницистам под названием гемангиом, в подавляющем большинстве случаев являются зрелыми мальформациями и не относятся к истинным опухолям. Рост той или иной сосудистой опухоли (бластомогенез) выявляется, как правило, в зоне васкулярной мальформации. Ввиду этого пороки развития в сосудистой системе носа и придаточных пазух рассматриваются как структуры, определяющие местную предрасположенность к опухолевому росту. Частые нарушения кровообращения в участках мальформации вызывают вторичные воспалительные изменения, стимулирующие ангиогенез, способный из реактивного трансформироваться в опухолевый. Следовательно, отношение врачей к сосудистым мальформациям как доброкачественным опухолям в клиническом плане вполне оправдано.

Особенность ангиогенеза опухолевой природы — динамика формообразования с тенденцией к вызреванию клеток-предшественников и созданию органоидных структур зрелой доброкачественной опухоли. В силу очагово-инфильтративного роста, отсутствия капсулы, вторичных воспалительных изменений и расстройства кровообращения клиническое течение заболевания носит неблагоприятный характер с частыми рецидивами после хирургического лече-



***Рис. 7.* Гистогенетические источники разных сосудистых опухолей синоназальной области.**

Электронограмма капилляра. Ув. 1500. Стрелками указаны клетки-предшественники: красная стрелка — производные эдотелиоцита, зеленая — производные перицита, синяя — производные от мезенхимальной клетки (юношеская ангиофиброма в данной статье не рассматривается).

***Fig. 7.* The histogenetic sources of various vascular tumours of the sinonasal region.**

Capillary electronogram, ×1500. The arrows indicate the precursor cells: red arrow— endotheliocyte derivatives, green arrow — pericyte derivatives, blue arrow — mesenchymal cell derivatives (juvenile angiofibroma is not considered in this article).

ния. В связи с этим доброкачественные сосудистые опухоли рекомендуют удалять под эндоскопическим контролем с «поясом» здоровой ткани. На все сосудистые опухоли носа и придаточных пазух независимо от степени их зрелости распространяется принцип хирургического лечения злокачественных опухолей — удаление опухоли в пределах здоровых тканей. Установление степени зрелости, направленности дифференцировки, уровня пролиферативного потенциала опухолевых клеток, определяющих в целом прогноз и адекватность лечения, осуществляется с применением иммуногистохимических методов исследования, ставших необходимым и важным этапом рутинной прижизненной гистологической диагностики.

Диагностика и лечение сосудистых опухолей носа и придаточных пазух в современной клинике требуют тесного взаимодействия хирурга-отоларинголога с клиническим патологом. Последний наряду с патолого-анатомической прижизненной диагностикой должен владеть методами и принципами ИГХ.

Авторы заявляют об отсутствии конфликта интересов.

Участие авторов: все авторы в равной степени принимали участие в подготовке материала.

ЛИТЕРАТУРА/REFERENCES

1. *Патологоанатомическая диагностика опухолей человека.* Руководство для врачей. Под ред. Краевского Н.А., Смольянникова А.В., Саркисова Д.С. М.: Медицина; 1993. [*Patologoanatomicheskaya diagnostika opuholej cheloveka.* Rukovodstvo dlya vrachej. Pod red. Kraevskogo N.A., Smol'yannikova A.V., Sarkisova D.S. M.: Medicina; 1993. (In Russ.)].
2. Barnes L, Evenson SW, Reichart P, Sidansky D. (Eds) *World Health Organization Classification of Tumors. Pathology and Genetics of Head and Neck Tumors.* Lyon: IARC Press; 2005.
3. Iwata N, Hattori K, Nakagava T, Tsujimura T. Haemangioma of the nasal cavity. *Auris Nasus Larynx.* 2002;29(4):335-339. https://doi.org/10.1016/s0385-8146(02)00028-7
4. *Руководство по ринологии.* Под ред. Пискунова Г.З., Пискунова С.З. М.: Издательство «Литтерра»; 2011. [*A guide to rhinology.* Ed. Piskunova GZ, Piskunova SZ. M.: Litterra; 2011. (In Russ.)].
5. Wexler D, Braverman I, Amar M. Histology of the nasal septal swell body (septal turbinate). *Otolaryngology Head Neck Surg.* 2006;134(4):598-600. https://doi.org/10.1016/j.otohns.2005.10.058
6. *Head and Neck Pathology.* Ed Lester D.R. Thompson. A volume in the Foundation in diagnostic pathology series edited John R. Goldblum. Churchill Livingstone. Elsevier. 2006;124.
7. Носуля Е.В., Перич Б., Ким И.А. *Доброкачественные опухоли и опухолеподобные заболевания носа и околоносовых придаточных пазух.* Учебное руководство. М. 2018. [Nosulya EV, Peric B, Kim IA. *Bening tumors and tumorlike diseases of the nose and paranasal sinuses.* A textbook. M. 2018. (In Russ.)].
8. Miller FR, D´Agostino MA, Schlack K. Lobular capillary hemangioma of the nasal cavity. *Otolaryngology Head Neck Surg.* 1999;20(5):783-784. https://doi.org/10.1053/hn.1999.v120.a85324

9. Перич Б., Носуля Е.В., Молоков К.В., Туманова Е.Л., Мнихович М.В. Гемангиома перегородки носа: обзор литературы и клинические наблюдения. *Российская ринология*. 2015;23(2):33-38. [Perich B, Nosulia EV, Molokov KV, Tumanova EL, Mnikhovich MV. Gemangioma peregorodki nosa: obzor literatury i klinicheskie nablyudeniya. *Rossiiskaya rinologiya*. 2015;23(2):33-38. https://doi.org/10.17116/rosrino201523233-38

10. Delbrouck C, Chamiec M, Hassid S, Ghanooni R. Lobular capillary hemangioma of the nasal cavity during pregnancy. *J Laryngol Otol*. 2011;125(09):973-977. https://doi.org/10.1017/s002221511001654

11. Mills SE, Cooper PH, Fechner RE. Lobular capillary hemangioma: the underlying lesion of pyogenic granuloma. *Am J Surg Pathol*. 1980;4(5):471-480. https://doi.org/10.1097/00000478-198010000-00007

12. Puxeddu R, Berlucchi M, Ledda GP, Parodo G, Farina D, Nicolai P. Lobular capillary hemangioma of the nasal cavity: A retrospective study on 40 patients. *Am J Rhinol*. 2006;20(4):480-484. https://doi.org/10.2500/ajr.2006.20.2878

13. Noorizan Y, Salina H. Nasal hemangioma in pregnancy. *Med J Malaysia*. 2010;65(1):70-71.

14. AFIP atlas of tumor pathology. Ed by Sillverberg SG, Stelow EB, Hunt J.L. *American Registry of Pathology*. Meryland: Silver Spring; 2012.

15. Compagno J. Hemangiopericytoma-like tumor of the nasal cavity: a comparison with hemangiopericytoma of soft tissues. *Laryngoscope*. 1978;88(3):460-469. https://doi.org/10.1288/00005537-197803000-00010

16. Thompson LDR, Miettinen M, Wenig BM. Sinonasal-type hemangiopericytoma: a clinicopathologic and immunophenotypic analysis of 104 cases showing perivascular myoid differentiation. *Am J Surg Pathol*. 2003;27(6):737-749. https://doi.org/10.1097/00000478-200306000-00004

17. Higashi K, Nakaya R, Watanabe M, Ikeda R, Suzuki T, Oshima T, Kobayashi T. Glomangiopericytoma of the nasal cavity. *Auris Nasus Larynx*. 2011;38(3):415-417. https://doi.org/10.1016/j.anl.2010.08.009

18. Dandekar M, Mc Hugh JB. Sinonasal glomangiopericytoma: case report with emphasis on the differential diagnosis. *Arch Pathol Lab Med*. 2010;134(10):1444-1449. https://doi.org/10.1043/2010-0233-CR.1

19. Ozcan C, Apa DD, Görür K. Pediatric lobular capillary hemangioma of the nasal cavity. *Eur Arch Otorhinolaryngol*. 2004;261(8):449-451. https://doi.org/10.1007/s00405-003-0710-z

Поступила 20.08.18

ИНФОРМАЦИЯ ОБ АВТОРАХ:

Быкова Валентина Павловна, д.м.н, профессор [**Valentina P. Bykova,** MD, PhD, Professor]; **адрес:** Россия, 123182, Москва, Волоколамское шоссе, 30, корп. 2 [**address:** 30 Volokolamskoe highway, corp. 2, 123182, Moscow, Russia]; https://orcid.org/0000-0001-6976-4868; **eLibrary SPIN:** 4102-7407; **e-mail:** bykova.hnp@gmail.com

Бахтин Артур Александрович, к.м.н. [**Artur A. Bakhtin,** MD, PhD]

КАК ЦИТИРОВАТЬ:

Быкова В.П., Бахтин А.А. Морфологические и иммуногистохимические особенности сосудистых образований полости носа. Российская ринология. 2018;26(4):8-16. https://doi.org/10.17116/rosrino2018260418

TO CITE THE ARTICLE:

Bykova VP, Bakhtin AA. Morphological and immunohistochemical characteristics of vascular tumors of the nasal cavity. *Russian Rhinology*. 2018;26(4):8-16. https://doi.org/10.17116/rosrino2018260418