doi: 10.17116/rosrino20162423-6

Хронический ателектаз верхнечелюстной пазухи у детей, сопровождающийся хроническим синуситом

У.С. МАЛЯВИНА[1], С.И. АЛЕКСЕЕНКО[2], Е.Н. ЛАТЫШЕВА[1], О.А. СПИРАНСКАЯ[1], Т.А. ПОЛУНИНА[1], Ю.Ю. РУСЕЦКИЙ[1]

[1]ФГАУ «Научный центр здоровья детей» Минздрава России, Москва, Россия; [2]СПб ГБУЗ «Детская городская больница №19 им. К.А. Раухфуса», Санкт-Петербург, Россия

Хронический верхнечелюстной ателектаз, или синдром молчащего синуса, у детей — это патология, описание которой редко встречается в литературе. Заболевание сопровождается бессимптомной гипоплазией верхнечелюстной пазухи, постепенной асимметрией лица, энофтальмом. Наиболее распространенной причиной возникновения бессимптомной гипоплазии верхнечелюстной пазухи считается ее длительная гиповентиляция за счет нарушения строения структур остиомеатального комплекса, в частности крючковидного отростка. На разных этапах заболевания пазуха может содержать патологический секрет или быть временно свободной от отделяемого. Диагноз хронического верхнечелюстного ателектаза ставится на основании клинических признаков и данных компьютерной томографии околоносовых пазух. Однако, по данным литературы, не всегда понятно, как дифференцируется синдром молчащего синуса от гипоплазии верхнечелюстной пазухи у детей или ее возрастного отставания в развитии. В статье приводится описание двух клинических наблюдений хронического верхнечелюстного ателектаза у детей 9 и 13 лет, который не был диагностирован своевременно, что привело к проведению необоснованного лечения в начале заболевания и выполнению инвазивных манипуляций. Однако выполненное в обоих случаях внутриносовое эндоскопическое хирургическое вмешательство позволило восстановить вентиляцию и дренирование пазухи, предотвратить прогрессирование энофтальма и хронизацию процесса, сохранить нормальное развитие верхнечелюстных пазух и лицевого скелета у детей.

Ключевые слова: верхнечелюстная пазуха, молчаший синус, энофтальм.

Chronic maxillary atelectasis accompanied by chronic sinusitis in children

U.S. MALYAVINA[1], S.I. ALEKSEENKO[2], E.N. LATYSHEVA[1], O.A. SPIRANSKAYA[1], T.A. POLUNINA[1], YU.YU. RUSETSKY[1]

[1]Children's Health Research Center, Ministry of Health of Russia, Moscow, Russia; [2]K.A. Raukhfus City Children's Hospital Nineteen, Saint Petersburg, Russia

Chronic maxillary atelectasis, or silent sinus syndrome, is a condition that is rarely described in the literature. The disease is accompanied by asymptomatic maxillary hypoplasia, gradual facial asymmetry, and enophthalmos. The most common cause of asymptomatic hypoplasia of the maxillary sinus is considered to be its long hypoventilation due to the dysmorphology of the osteomeatal complex, the hamulus in particular. At different stages of the disease, the maxillary sinus may contain an abnormal secretion or may be temporarily free of the latter. The diagnosis of chronic maxillary atelectasis is based on clinical signs and paranasal sinus computed tomography findings. However, according to the literature, it is not always clear how the silent sinus syndrome is differentiated from hypoplasia of the maxillary sinus in children or its age-related developmental delay. The paper provides a description of two clinical cases of chronic maxillary atelectasis in 9- and 13-year-old children who have not been diagnosed timely, which led to unreasonable treatment at the onset of the disease and to invasive manipulations. However, intranasal endoscopic surgical intervention made in both cases could restore sinus ventilation and drainage, prevent the progression of enophthalmos and the chronization of the process, and maintain the normal development of the maxillary sinuses and facial skeleton in children.

Keywords: maxillary sinus, silent sinus, enophthalmos.

Хронический ателектаз верхнечелюстной пазухи, известный также как синдром молчащего синуса, сопровождается бессимптомной гипоплазией верхнечелюстной пазухи, прогрессирующим энофтальмом, асимметрией лица [1—5].

Впервые клинические симптомы данной патологии описаны W. Montgomery в 1964 г., а сам термин «Silent sinus syndrome» («синдром молчащего синуса») был предложен спустя 30 лет C. Soparkar и соавт. [6].

Заболевание считается достаточно редким. Согласно данным H. Babar-Craig и соавт. [7], за период с 1961 по 2010 г. в литературе представлено всего 105 наблюдений ателектаза верхнечелюстной пазухи. Возраст описанных пациентов колебался от 26 до 74 лет.

© Коллектив авторов, 2016

Сведения об авторах:

Малявина Ульяна Станиславовна — к.м.н., с.н.с., врач-оториноларинголог НЦЗД, e-mail: nouse@inbox.ru; *Алексеенко Светлана Иосифовна* — к.м.н., зав. оториноларингологическим отд-нием ДГБ №19 им. К.А. Раухфуса, e-mail: db19@zdrav.spb.ru; *Латышева Елена Николаевна* — к.м.н., с.н.с., врач-оториноларинголог НЦЗД, e-mail: e_latysheva@mail.ru; *Спиранская Ольга Александровна* — к.м.н., с.н.с., врач-оториноларинголог НЦЗД, e-mail: olgaospy2008@rambler.ru; *Полунина Татьяна Андреевна* — к.м.н., в.н.с., зав. отд. восстановительного лечения с болезнями ЛОР-органов и челюстно-лицевой области НЦЗД; *Русецкий Юрий Юрьевич* — д.м.н., профессор, зав. оториноларингологическим отд-нием НЦЗД, e-mail: rusetski@inbox.ru

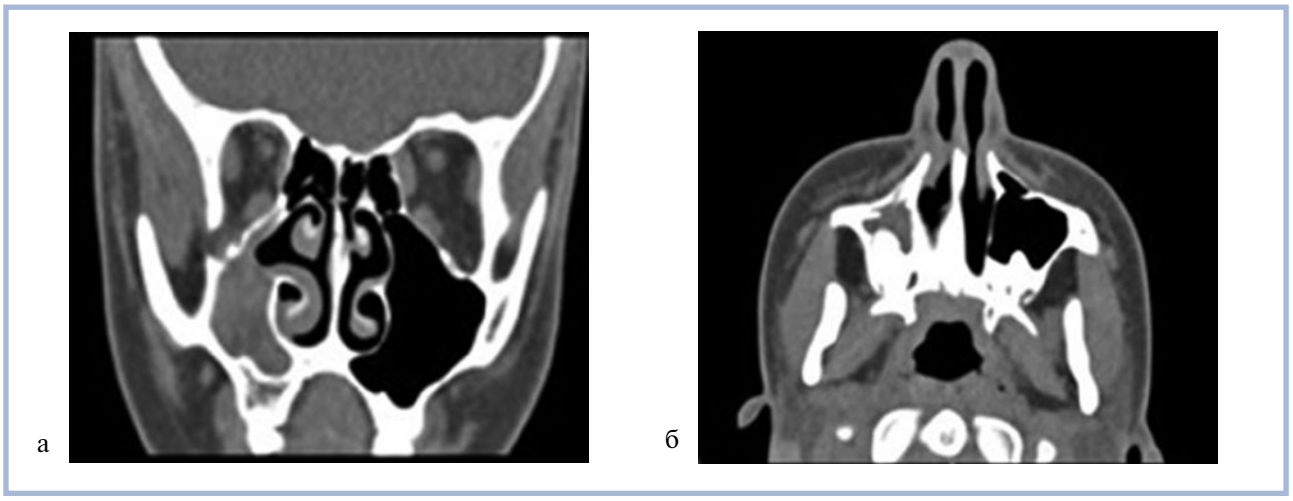

Рис. 1. **КТ пациентки *П.* с хроническим верхнечелюстным ателектазом в коронарной (а) и аксиальной (б) проекциях.**

Этиология и патогенез данного состояния пока остаются предметом дискуссий, однако большинство авторов считают, что в случае первичного ателектаза уменьшение объема верхнечелюстной пазухи возникает за счет ее длительной гиповентиляции в результате анатомических нарушений структур остиомеатального комплекса, в частности крючковидного отростка.

Особенности строения крючковидного отростка способствуют формированию патологического клапана в области остиомеатального комплекса, что приводит к нарушению нормальной вентиляции пазухи. Постепенно происходит абсорбция газов, возникает стойкое отрицательное давление в пазухе, начинаются транссудация и заполнение просвета синуса густой слизью, в результате стенки истончаются и втягиваются в просвет, нарушается нормальная архитектура глазницы [1, 4, 8—11].

Механизм развития синдрома молчащего синуса чем-то напоминает патогенез экссудативного отита.

Некоторые авторы выделяют несколько этапов формирования верхнечелюстного ателектаза: стадии мембранозной, костной и клинической деформации, при последней появляется асимметрия лица, энофтальм и/или гипоглобус.

Описаны также случаи вторичного синдрома молчащего синуса на фоне травмы лица, хронического риносинусита, функциональных эндоскопических эндоназальных вмешательств, декомпрессии орбиты у пациентов с эндокринной офтальмопатией [5, 6, 8, 9, 12].

Диагностируется синдром молчащего синуса на основании сочетания клинических признаков и результатов компьютерной томографии (КТ) околоносовых пазух.

Диагностическими КТ-критериями являются уменьшение размера пазухи по сравнению с противоположной стороной, понижение уровня дна орбиты, латерализация внутренней стенки пазухи и решетчатой воронки, латеральное подворачивание средней носовой раковины.

При этом на разных этапах и стадиях заболевания пазуха может содержать патологический секрет или быть временно свободной от отделяемого и заполненной воздухом. Поэтому снижение пневматизации вовлеченной в процесс пазухи не является обязательным условием для постановки диагноза.

В доступной литературе встречаются только единичные упоминания об ателектазе верхнечелюстной пазухи у детей [13]. При этом не всегда понятно, как авторы дифференцировали синдром молчащего синуса от гипоплазии верхнечелюстной пазухи или ее возрастного отставания в развитии.

Остается пока неясным, когда начинает формироваться ателектаз у взрослых — в зрелом возрасте или ранее, в детстве, на этапе роста и формирования лицевого черепа.

В связи с этим приводим собственные наблюдения хронического верхнечелюстного ателектаза у детей, который не был диагностирован своевременно, что послужило поводом к проведению необоснованного лечения и выполнению инвазивных манипуляций.

Клиническое наблюдение 1

Пациентка *П.*, 13 лет, поступила в стационар с жалобами на выделения из правой половины носа, продолжающиеся в течение 3 мес. На догоспитальном этапе дважды перенесла пункцию верхнечелюстной пазухи. В первый раз манипуляция осложнилась орбитальным отеком. При повторной манипуляции пазуха была промыта без затруднений, получено слизисто-гнойное отделяемое. На КТ околоносовых пазух выявлено втяжение стенок правой верхнечелюстной пазухи, которая резко уменьшена в объеме и гомогенно затемнена. Наблюдается типичный признак верхнечелюстного ателектаза — выраженная латерализация фонтанеллы и крючковидного отростка **(рис. 1)**.

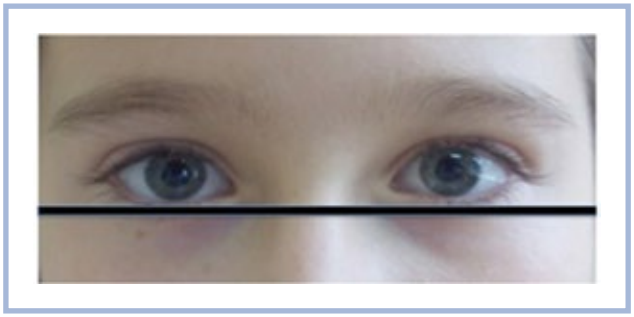

Рис. 2. **Пациентка *С.* с хроническим верхнечелюстным ателектазом: наблюдается асимметричное расположение зрачков правого и левого глаза.**

В плановом порядке пациентке выполнена эндоскопическая операция на правой верхнечелюстной пазухе: резецирован патологически измененный крючковидный отросток, вскрыта латерализованная решетчатая булла, кпереди и кзади расширено естественное соустье, удалено патологическое содержимое. В ходе операции соблюдали повышенную настороженность во избежание повреждения орбитальной стенки, находящейся ниже, чем обычно.

Операция и послеоперационный период протекали без осложнений.

Во время контрольного осмотра спустя 6 мес после операции носовое дыхание у девочки свободное, выделений из носа нет.

Клиническое наблюдение 2

Пациентка *С.*, 8 лет, обратилась с жалобами на асимметрию лица, дискомфорт в проекции правой верхнечелюстной пазухи, рецидивирующие синуситы справа. В течение 2 лет респираторные инфекции осложняются верхнечелюстным синуситом справа, патологическими ощущениями в области правого глазного яблока. С 2014 г. родители отмечают асимметрию лица. Консервативное лечение, проводимое антибактериальными препаратами, топическими стероидами, было неэффективным.

При осмотре выявляется асимметрия лица за счет более низкого расположения правого глазного яблока **(рис. 2)**.

На КТ выявлено уменьшение объема и пристеночное утолщение слизистой оболочки правой верхнечелюстной пазухи, втяжение ее передней стенки, опущение дна правой глазницы по сравнению с левой. Фонтанелла правой верхнечелюстной пазухи смещена латерально, средняя носовая раковина подвернута в латеральном направлении **(рис. 3)**.

На основании клинических симптомов и данных КТ диагностирован хронический ателектаз правой верхнечелюстной пазухи. Пациентке выполнена эндоскопическая операция на правой верхнечелюстной пазухе: резецирован крючковидный отросток, вскрыты передние клетки решетчатого лабиринта, расширено блокированное соустье верхнечелюстной пазухи.

Пациентка находилась под наблюдением в течение 6 мес. Назальные симптомы не возобновлялись, асимметрия лица не прогрессировала.

Учитывая отсутствие клинических симптомов заболевания в обоих описанных наблюдениях, мы не стали подвергать детей дополнительной лучевой нагрузке и отказались от проведения контрольной КТ околоносовых пазух.

Таким образом, можно предположить, что синдром молчащего синуса у детей встречается чаще, чем принято было считать ранее.

Консервативное лечение при данной патологии неэффективно, инвазивные медицинские процедуры, такие как пункция верхнечелюстной пазухи, опасны вследствие низкого стояния орбитальной стенки и маленького просвета пазухи.

В связи с этим оториноларингологам необходимо соблюдать настороженность в отношении описанной патологии, особенно при выявлении гипоплазии или асимметрии околоносовых пазух.

Своевременно выполненное внутриносовое эндоскопическое хирургическое вмешательство явля-

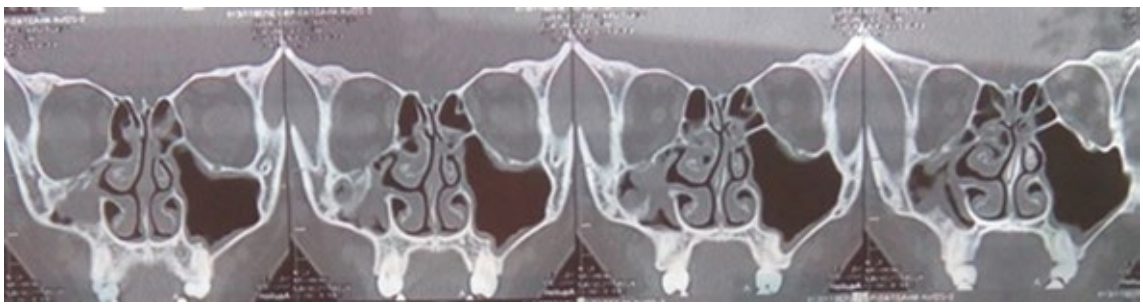

Рис. 3. **КТ пациентки *С.* с хроническим ателектазом верхнечелюстной пазухи.**

ется оптимальным методом лечения данной патологии у детей и позволяет предотвратить прогрессирование энофтальма и развитие хронической гнойной инфекции, восстановить вентиляцию и дренирование верхнечелюстной пазухи, сохранить нормальное развитие околоносовых пазух и лицевого скелета ребенка.

Конфликт интересов отсутствует.

Участие авторов:

Концепция и дизайн: Ю.Р.

Сбор и обработка материала: У.М., С.А., Е.Л., О.С.

Статистическая обработка данных, написание текста: У.М.

Редактирование: Ю.Р., С.А., Т.П.

ЛИТЕРАТУРА

1. Sheikhi M, Jalalian F. The silent sinus syndrome. *Dent Res J (Isfahan)*. 2013;10(2):264-267.
   doi:10.4103/1735-3327.113369
2. Guillen DE, Pinargote PM, Guarderas JC. The silent sinus syndrome: protean manifestations of a rare upper respiratory disorder revisited. *Clin Mol Allergy*. 2013;11:5.
   doi:10.1186/1476-7961-11-5
3. Chang DT, Truong MT. A child with silent sinus syndrome and spontaneous improvement after sinus surgery. *Int J Pediatr Otorhinolaryngol*. 2014;78(11):1993-1995.
   doi:10.1016/j.ijporl.2014.08.002
4. Burduk PK, Dalke K, Mierzwiński J, Kazmierczak W, Wierzchowska M. Silent sinus syndrome in child. *Otolaryngol Pol*. 2007;61(4):458-462.
   doi:10.1016/S0030-6657(07)70461-4
5. Yip CC, McCulley TJ, Kersten RC, Tami TA, Kulwin DR. Silent sinus syndrome as a cause of diplopia in a child. *J Pediatr Ophthalmol Strabismus*. 2003;40(5):309-311.
6. Soparkar CN, Patrinely JR, Cuaycong MJ, Dailey RA, Kersten RC, Rubin PA, Linberg JV, Howard GR, Donovan DT, Matoba AY et al. The silent sinus syndrome. A cause of spontaneous enophthalmos. *Ophthalmology*. 1994;101(4):772-778.
   doi:10.1097/00041327-199412000-00044
7. Babar-Craig H, Gupta Y, Lund V. British Rhinological Society audit of the role of antibiotics in complications of acute rhinosinusitis: a national prospective audit. *Rhinology*. 2010;48(3):344-347.
   doi:10.4193/Rhin09.130
8. Аллахвердиев С.А., Лопатин А.С., Кочетков П.А. Синдром молчащего синуса: обзор литературы и описание двух клинических наблюдений. *Вестник оториноларингологии*. 2010;(6):81-84.
9. Саватеева Д.М., Джафарова М.З., Свистушкин В.М. Синдром молчащего синуса (клиническое наблюдение). *Русский медицинский журнал*. 2014;(9):700-701.
10. Mangussi-Gomes J, Nakanishi M, Chalita MR, Damasco F, De Oliveira CA. Stage II Chronic Maxillary Atelectasis Associated with Subclinical Visual Field Defect. *Int Arch Otorhinolaryngol*. 2013;17(4):409-412.
    doi:10.1055/s-0033-1351679
11. Gillman G, Schaitkin B, May M. Asymptomatic enophthalmos: the silent sinus syndrome. *Am J Rhinol*.1999;13(6):459-462.
    doi:10.2500/105065899781329629
12. Русецкий Ю.Ю. *Функциональные и эстетические аспекты диагностики и реконструктивного хирургического лечения свежих травм наружного носа*: Автореф. дис. ... д-ра мед. наук. М.; 2009. Доступно по: http://medical-diss.com
13. *Якушенкова А.П., Мещеряков К.Л., Светлова Е.А., Балян М.М.* Синдром молчащего синуса у ребенка 10 лет. *Кремлевская медицина Клинический вестник*. 2014;3:131.