doi: 10.17116/rosrino201624157-61

Способы удаления кисты верхнечелюстной пазухи

Г.З. ПИСКУНОВ

ГБОУ ДПО «Российская медицинская академия последипломного образования» Минздрава России, Москва, Россия

В статье для практического использования представлены три варианта подхода при удалении кист: через средний носовой ход, через нижний носовой ход, через переднюю стенку пазухи при микрогайморотомии. Выбор подхода зависит от величины кисты, ее локализации в пазухе. Описана техника выполнения операции. Представлен инструментарий для выполнения каждого подхода. Наиболее щадящим по отношению к внутриносовым структурам можно считать подход через нижний носовой ход при условии отсутствия нарушений в строении структур остиомеатального комплекса. Этот метод соответствует современной позиции функциональной эндоскопической и микроскопической риносинусохирургии, направленной на щадящее отношение к слизистой оболочке носа и околоносовых пазух.

Ключевые слова: киста верхнечелюстной пазухи, виды кист, хирургическое лечение, способы удаления.

Procedures for maxillary sinus cyst removal

G.Z. PISKUNOV

Russian Medical Academy of Postgraduate Education, Ministry of Health of Russia, Moscow, Russia

The paper presents three practical approaches to removing cysts: through the middle nasal meatus, through the inferior nasal meatus, and through the anterior maxillary sinus wall in micro-maxillary sinusotomy. The choice of an approach depends on the size of a cyst and its localization in the sinus. The paper describes surgical techniques and tools for each approach. The approach through the inferior nasal meatus may be considered to be most sparing for intranasal structures provided that there are no impairments in the composition of ostiomeatal complex structures. This method meets the present-day requirements of functional endoscopic and microscopic rhinosinosurgery aimed at showing a sparing attitude towards the sinonasal mucosae.

Keywords: maxillary sinus cyst, cyst types, surgical treatment, removal procedures.

О кистах верхнечелюстных пазух опубликовано много статей научного и практического направления. До настоящего времени нет достоверно установленной причины возникновения кист. Часто их обнаруживают случайно при обследовании больных с головной болью.

Основным методом лечения кист верхнечелюстной пазухи является хирургический. Разработаны различные хирургические доступы для удаления кист. Но, к сожалению, приходится констатировать, что на практике для удаления кист околоносовых пазух часто используется классический метод операции на верхнечелюстной пазухе по Колдуэлл—Люку.

Стоит отметить, что речь идет о риногенных кистах пазухи, не одонтогенных. Одонтогенные кисты — самостоятельная нозологическая форма и их удаление имеет свои особенности.

Различают ложные и истинные риногенные кисты. Различие заключается в наличии эпителиальной выстилки у истинных кист [1]. Чаще мы имеем дело с ложными кистами, которые рассматриваются как накопление жидкости под эпителием слизистой оболочки пазухи. Локализация кист самая различная, но чаще они обнаруживаются на нижней стенке верхнечелюстной пазухи. Также различна и величина кист.

При обнаружении кисты независимо от причины обследования пациента его следует тщательно расспросить и изучить состояние внутриносовых структур. В этих случаях можно обнаружить очень много предрасполагающих моментов: наличие аллергии, частые респираторные заболевания в анамнезе, постоянное нарушение носового дыхания и др.

При осмотре чаще всего можно увидеть искривление перегородки носа и другие нарушения внутриносовых структур, для перечисления которых потребуется не одна страница. При обнаружении кисты на рентгеновском или компьютерном снимке на состояние полости носа следует обратить особо пристальное внимание.

Риногенное происхождение большинства патологических процессов в околоносовых пазухах хо-

© Г.З. Пискунов, 2016

Сведения об авторе:

Пискунов Геннадий Захарович — д.м.н., проф. каф. оториноларингологии РМАПО, чл.-корр. РАН, e-mail: gzpiskunov@mail.ru

рошо доказано и об этом не следует забывать. Обнаруженные изменения в полости носа должны быть устранены. Поскольку такой пациент обычно привыкает к некоторым симптомам или болезням, следует адекватно оценить данные эндоскопии, компьютерной томографии полости носа и околоносовых пазух с объяснением перспектив дальнейшего развития выявленных изменений и их влияния на качество жизни и здоровье пациента.

Существует несколько хирургических доступов для удаления кист, в частности верхнечелюстной пазухи. Учитывая избыточную травматичность радикальной операции на верхнечелюстной пазухе остановимся на современных эндоскопических методах.

Известны такие способы, как микрогайморотомия и удаление кисты через средний носовой ход [2, 3]. Эти способы хорошо себя зарекомендовали [4]. Но при микрогайморотомии у 31,25% пациентов отмечается нарушение функции тройничного нерва [4]. А если эта киста небольшого размера, располагается в переднемедиальном углу верхнечелюстной пазухи и удалить ее через средний носовой ход представляет проблему? Возникает необходимость существенно расширить соустье пазухи, а это нежелательная травма. Мы достаточно хорошо понимаем, когда следует вмешиваться по малоинвазивной, а когда по радикальной методике в области остиомеатального комплекса. Мы стараемся сохранить крючковидный отросток. Появился метод баллонной дилатации соустья, что дает возможность минимально травмировать структуры остиомеатального комплекса.

Можно применить микрогайморотомию. Какой троакар при этом использовать? Дело не в авторском варианте инструмента, а в его форме и диаметре.

Через стандартный троакар можно ввести только эндоскоп, осмотреть пазуху, но удалять приходится вслепую, если нет специального инструмента **(рис. 1)**. Специальные щипцы имеют рабочую часть с управляемым изменением угла рабочей части **(рис. 2)**. Эти щипцы вводятся в стандартный троакар, через эндоскоп 1,7 мм осматривается полость пазухи и изменением угла рабочей части захватывается и удаляется оболочка кисты. Недостатком инструмента является его быстрая изнашиваемость и высокая цена.

Широкий троакар в виде ушной воронки дает возможность визуально удалить кисту, но больше травмируется костная стенка, а с ней нередко и вторая ветвь тройничного нерва. Можно вскрывать пазуху через переднюю стенку, выполняя отверстие бором. При микрогайморотомии троакаром в форме ушной воронки костные структуры передней стенки верхнечелюстной пазухи надламываются и проникают в полость пазухи. Поэтому, более щадящим способом является вскрытие передней стенки бором [4, 5].



Рис. 1. **Троакар В.С. Козлова.**



Рис. 2. **Совмещенные с эндоскопом щипцы для удаления кист.**

Оставлен без должного внимания известный доступ в верхнечелюстную пазуху через нижний носовой ход. Он хорошо описан в классических руководствах по внутриносовой хирургии и в книге Ф.С. Бокштейна [6]. Но и этот метод имеет свои особенности. Мы ведем рассуждения о травме носослезного канала при пункции верхнечелюстной пазухи, а при вскрытии пазухи через нижний носовой ход вероятность травмы носослезного канала более вероятна. Так что же выбрать, какой подход?

Как всегда вопрос о подходе решается индивидуально. В данной работе высказываю свое мнение в пользу хирургического подхода, руководствуясь при этом следующими соображениями.

Прежде всего, быть или не быть операции? Если больной недавно перенес острый ринит различной этиологии и при этом в пазухе обнаружены небольшой отек слизистой оболочки и наличие небольшой кисты — нет необходимости спешить с операцией.

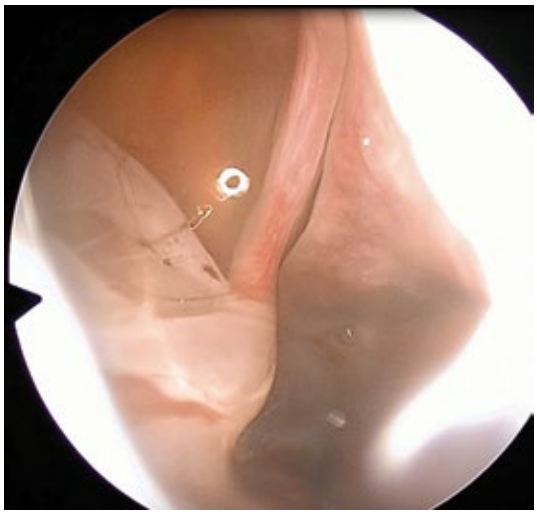

Рис. 3. **4-мм эндоскоп 45 градусов. Средний носовой ход. Киста верхнечелюстной пазухи большого диаметра.**

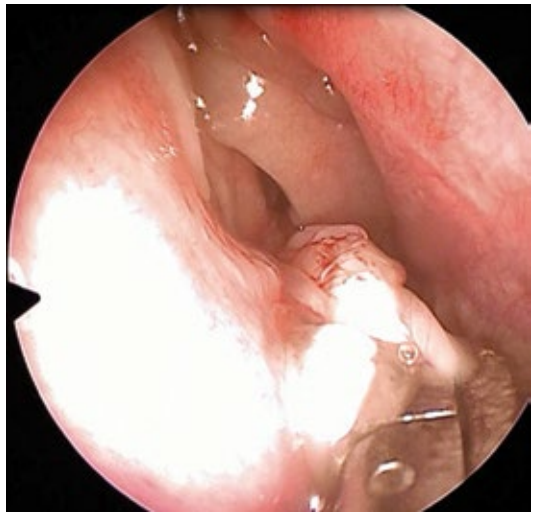

Рис. 4. **4-мм эндоскоп 45 градусов. Киста верхнечелюстной пазухи большого диаметра. Удаление кисты шипцами Блексли.**

Все эти изменения могут исчезнуть. Показанием к операции при наличии кисты следует считать головную боль. Киста больших размеров чаще может вызывать неприятные ощущения и лицевую боль. Любая головная боль при наличии кисты любой величины в пазухе диктует необходимость ее удаления.

Рассмотрим три варианта. При наличии большой кисты необходим тщательный осмотр полости носа через эндоскоп **(рис. 3)**. Во время операции устраняются обнаруженные нарушения внутриносовых структур. Производится необходимая коррекция перегородки и носовых раковин. Осматриваются структуры остиомеатального комплекса пораженной стороны. Если есть его блок, его необходимо устранить с минимально возможной резекцией крючковидного отростка. Резекция проводится обратным выкусывателем в нижней части отростка. Восстанавливается соустье с пазухой. Проводится осмотр. Большая киста хорошо визуализируется, захватывается щипцами и удаляется **(рис. 4)**.

Как правило, в первый момент можно удалить только часть оболочки. Из кисты выливается жидкость, ее оболочка сморщивается. Отсосом оболочка притягивается к соустью и удаляется ее остаток. Пазуха осматривается через эндоскоп 45 градусов или через эндоскоп с переменным углом зрения от 30 до 90 градусов. Остаток оболочки можно удалить щипцами Биннера **(рис. 5)**. На второй день после операции пазуха промывается физиологическим раствором, и пациент может быть отпущен на амбулаторное наблюдение.

При небольших размерах кисты в скуловом кармане или на латеральной стенке пазухи удобнее удалить ее, используя метод микрогайморотомии. Стандартный троакар фирмы «Шторц» наносит малую хирургическую травму, но через него, как уже было отмечено, можно провести только эндоскоп. Можно прицельно направить тубус троакара на кисту, подвести к ней шейвер и удалить оболочку. Затем проверить результат. Такая процедура бывает достаточно успешной, но удаление происходит без визуального контроля. Небольшое отверстие, проделанное бором в передней стенке верхнечелюстной пазухи после небольшого разреза слизистой оболочки, дает возможность визуально удалить кисту, расположенную на дне полости пазухи и в скуловом кармане.



Рис. 5. **Щипцы Биннера.**

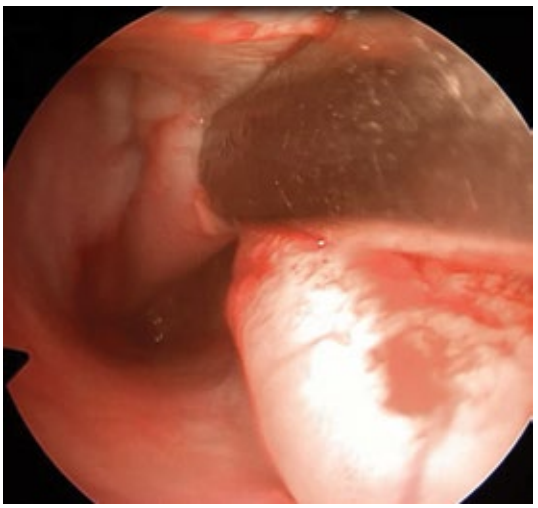

Рис. 6. **Нижняя раковина смещена к перегородке. Открыт нижний носовой ход.**

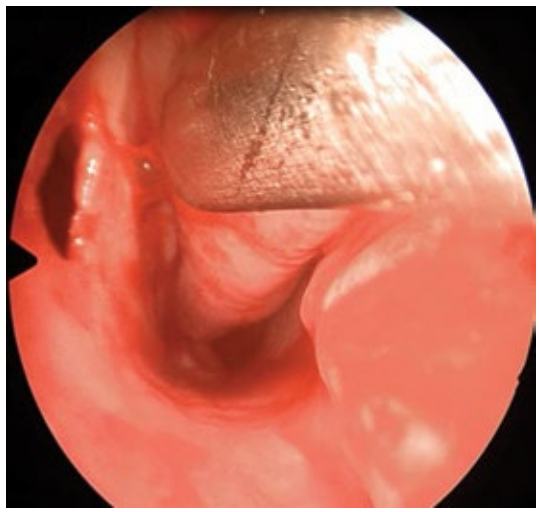

Рис. 7. **Создан подход в пазуху.**

Троакары в форме ушной воронки позволяют удалить кисту под визуальным контролем, но травма мягких тканей и костной стенки, возникающая в этом случае, существенно больше. При подходе через переднюю стенку всегда травмируются веточки тройничного нерва, что в лучшем случае сопровождается непродолжительным снижением чувствительности верхней губы. В редких случаях возникает серьезная невралгия тройничного нерва.

Подход через нижний носовой ход показан при локализации кисты в переднемедиальном углу пазухи. Через средний носовой ход удалить такую кисту можно только при существенном расширении соустья и использовании эндоскопов с переменным углом зрения. Подход через нижний носовой ход исключает травму ветвей тройничного нерва и выполняется следующим образом.

Носовым зеркалом или распатором нижняя носовая раковина смещается медиально, открывается нижний носовой ход **(рис. 6)**. Желобоватое долото шириной 5—6 мм устанавливается на латеральную стенку нижнего носового хода за краем грушевидного отверстия. Необходимо хорошо изучить компьютерный снимок и определить толщину кости края грушевидного отверстия, так как, установив долото слишком кпереди, хирург может пройти в мягкие ткани щеки, что недопустимо. Нужно учесть высоту стояния дна гайморовой пазухи. Долото прижимается на уровне дна полости носа ниже точки пункции верхнечелюстной пазухи. Легким ударом долото пробивает латеральную стенку нижнего носового хода, которая этим же долотом смещается в медиальном направлении. Открывается обзор дна и латеральной стенки пазухи **(рис. 7)**. Создается достаточно широкое отверстие для визуального удаления кисты или инородного тела, полипозной ткани. Можно работать шейвером. Через этот подход можно хорошо осмотреть всю пазуху, используя оптику с переменным углом зрения **(рис. 8)**.

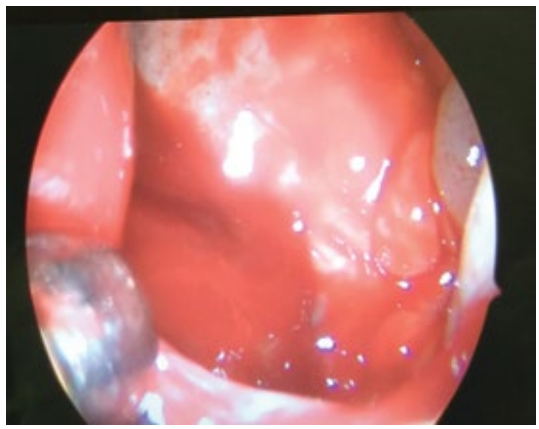

Рис. 8. **Эндоскопия левой верхнечелюстной пазухи. 4-мм эндоскоп 45 градусов введен в верхнечелюстную пазуху через отверстие в латеральной стенке нижнего носового хода. Видна киста в переднемедиальном углу верхнечелюстной пазухи.**

Затем латеральная стенка нижнего носового хода смещается латерально на прежнее место. Как правило, края слизистой оболочки соприкасаются. Нижняя раковина также устанавливается на прежнее место. Обязательно нужно провести контроль состояния остиомеатального комплекса. Если есть его блок, его нужно устранить. Естественное соустье можно расширить ложкой для вскрытия лоб-

ной пазухи по типу баллонной дилатации. Через день пазуху следует промыть. Промывание можно провести через нижний носовой ход, введя иглу через место операционного подхода или через средний носовой ход.

Вопрос тампонады носа решается индивидуально, но, как правило, она не требуется при всех вышеуказанных способах. Больной может быть отпущен на амбулаторное наблюдение на следующий день после операции.

ЛИТЕРАТУРА

1. Гурьев И.С., Должиков А.А. Особенности пато- и морфогенеза кист околоносовых пазух. *Российская ринология*. 2002;2:53-54.
2. Козлов В.С., Шиленков А.А., Привалов С.Ю. Новый троакар для микрогайморотомии. *Российская ринология*. 2003;3:46.
3. Боенко С.К., Боенко Д.С. Микрогайморотомия с использованием оригинального троакара как альтернатива эндоназальному вмешательству на верхнечелюстной пазухе. *Российская ринология*. 2003;3:46.
4. Алахвердиев С.А. *Выбор оптимального хирургического доступа при кистах верхнечелюстных пазух:* Автореф дис. ... канд. мед. наук. М. 2011.
5. Волков А.Г., Боджоков А.Р. В каких случаях микрогайморотомия является щадящим вмешательством на верхнечелюстной пазухе? *Российская ринология*. 2015;1:43-48.
   doi:10.17116/rosrino201523143-48.
6. Бокштейн Ф.С. *Внутриносовая хирургия*. М.: Медгиз; 1966.