Респираторная медицина
2025, Т.1, №4, с. 47–52
https://doi.org/10.17116/respmed2025104147

Journal of Respiratory Medicine
2025, Vol.1, No.4, pp. 47–52
https://doi.org/10.17116/respmed2025104147

Сочетание бронхиальной астмы с бронхоэктазами. (Случаи из клинической практики)

© В.В. ГАЙНИТДИНОВА[1], И.Н. ПАНАРИНА[2]

[1]ФГАОУ ВО «Первый Московский государственный медицинский университет им. И.М. Сеченова» Минздрава России (Сеченовский Университет), Москва, Россия;
[2]ГБУЗ «Городская поликлиника №218 Департамента здравоохранения города Москвы», Москва, Россия

РЕЗЮМЕ

Бронхоэктазы представляют собой сложное мультифакторное заболевание, часто сосуществующее с бронхиальной астмой. Особый клинический интерес представляет взаимосвязь между бронхоэктазами, астмой и другими заболеваниями легких, включая нетуберкулезные микобактериальные инфекции и аллергический бронхолегочный аспергиллез, поскольку такое сочетание существенно осложняет тактику ведения пациентов.

Ключевые слова: *тяжелая бронхиальная астма, бронхоэктазы, аллергический бронхолегочный аспергиллез, нетуберкулезный микобактериоз.*

ИНФОРМАЦИЯ ОБ АВТОРАХ:

Гайнитдинова В.В. — https://orcid.org/0000-0001-9928-926X
Панарина И.Н. — https://orcid.org/0009-0009-1670-2422
Автор, ответственный за переписку: Панарина И.Н. — e-mail: irina.panarina2002@gmail.com

КАК ЦИТИРОВАТЬ:

Гайнитдинова В.В., Панарина И.Н. Сочетание бронхиальной астмы с бронхоэктазами. (Случаи из клинической практики). *Респираторная медицина*. 2025;1(4):47–52. https://doi.org/10.17116/respmed2025104147

Combination of bronchial asthma with bronchiectasis. (Clinical case reports)

© V.V. GAINITDINOVA[1], I.N. PANARINA[2]

[1]I.M. Sechenov First Moscow State Medical University of the Ministry of Health of the Russian Federation (Sechenov University), Moscow, Russia;
[2]City Polyclinic No. 218 of the Moscow Department of Health, Moscow, Russia

ABSTRACT

Bronchiectasis is a complex multifactorial condition that often coexists with bronchial asthma. The interrelationship between bronchiectasis, asthma, and other pulmonary diseases, including nontuberculous mycobacterial infections and allergic bronchopulmonary aspergillosis, is of particular clinical interest, as such combinations can significantly complicate patient management.

Keywords: *severe bronchial asthma, bronchiectasis, allergic bronchopulmonary aspergillosis, nontuberculous mycobacterial infection.*

INFORMATION ABOUT THE AUTHORS:

Gainitdinova V.V. — https://orcid.org/0000-0001-9928-926X
Panarina I.N. — https://orcid.org/0009-0009-1670-2422
Corresponding author: Panarina I.N. — e-mail: irina.panarina2002@gmail.com

TO CITE THIS ARTICLE:

Gainitdinova VV, Panarina IN. Combination of bronchial asthma with bronchiectasis. (Clinical case reports). *Journal of Respiratory Medicine.* 2025;1(4):47–52. (In Russ.). https://doi.org/10.17116/respmed2025104147

Введение

Основные причины бронхоэктазов (БЭ) — перенесенные инфекции (включая туберкулез) и идиопатические БЭ [1], за которыми следуют реже встречающиеся этиологии: иммунные дефекты, аллергический бронхолегочный аспергиллез (АБЛА), системные заболевания, хроническая обструктивная болезнь легких (ХОБЛ). Сочетание БЭ с бронхиальной астмой (БА) — нередкое явление, наблюдаемое в ½ случаев тяжелого течения БА [2]. Важно

отметить, что у значительной части пациентов наблюдаются сочетанные причины БЭ.

Полноценное этиологическое обследование (тестирование на муковисцидоз, иммунный статус, скрининг на АБЛА, исключение туберкулеза/нетуберкулезного микобактериоза (НТМ)) позволяет оптимизировать лечение и улучшить клинические исходы у пациентов с БА и БЭ [1].

АБЛА служит ключевым перекрестным диагнозом, который нужно исключать у каждого пациента с БА и БЭ. В Европейском регистре бронхоэктазов (European Bronchiectasis Registry, EMBARC) АБЛА диагностирован у ~7,7% пациентов с сопутствующей БА, тогда как среди пациентов без астмы — лишь ~1,7% [3]. Для диагностики АБЛА используют критерии Международного общества микологии: повышенный общий иммуноглобулин (Ig) класса E, специфические IgE/IgG к аспергиллам, эозинофилия крови, признаки БЭ на компьютерной томограмме, чаще центральные, в проксимальных отделах бронхов [3].

НТМ — еще одна частая причина БЭ, требующая внимания, особенно у пациентов с сопутствующей БА. У пациентов с астмой и ХОБЛ, получающих ингаляционные глюкокортикостероиды (ИГКС), риск развития НТМ повышен. Попадая в дыхательные пути, ИГКС могут локально подавлять иммунную реактивность и способствовать персистенции атипичных микобактерий. Ретроспективные исследования показали, что применение ИГКС ассоциировано с увеличением риска НТМ-инфекции легких приблизительно в 1,5—2,0 раза (особенно у пожилых, некурящих женщин) [4]. У 40—90% пациентов с НТМ в анамнезе отмечался длительный прием ингаляционных стероидов [5]. Таким образом, тяжелая бронхиальная астма (ТБА), требующая высоких доз ИГКС и частого приема системных стероидов, сама по себе является фактором риска развития НТМ [6]. У астматика с БЭ следует настороженно относиться к ухудшению рентгенологической картины (появление новых узелков, инфильтратов), присоединения лихорадки, нарастающего кашля — помимо обострения астмы, это может указывать на развитие НТМ. В таких случаях рекомендовано проводить целенаправленный поиск: посевы мокроты на микобактерии, при необходимости бронхоскопия с исследованием бронхоальвеолярного лаважа (БАЛ) [7].

Фенотип «БА + БЭ» обычно ассоциирован с более тяжелым течением болезни, с более выраженным нарушением функции легких, частыми обострениями и госпитализациями [2]. ИГКС — краеугольный камень терапии астмы. Кроме того, доказана эффективность применения ИГКС и у пациентов с фенотипом «БА + БЭ»: в EMBARC отмечено, что астматики с БЭ, получающие ИГКС, имели сниженный риск тяжелых обострений, в то время как без ИГКС — напротив, повышенный риск [3]. Эти данные подтверждают необходимость применения ИГКС у пациентов с БЭ, несмотря на опасения, что они могут усиливать инфекционную нагрузку. Согласно метаанализу 5 исследований (72 пациента с ТБА + БЭ, наблюдение 12 мес), применение биологической терапии привело к значимому снижению частоты обострений и улучшению контроля симптомов [2]. С точки зрения риска инфекций, таргетные препараты для астмы в целом считаются безопасными. В отличие от системных кортикостероидов, анти-IL5 или анти-IgE не вызывают выраженной иммуносупрессии, влияющей на бактериальные или микобактериальные инфекции.

В связи с этим представляем 3 клинических случая сочетания БА и БЭ разной этиологии.

Клинические случаи

Клинический случай 1. Пациентка *В.*, 72 года, обратилась с жалобами на общую слабость, кашель с трудноотделяемой мокротой, одышку при минимальной физической нагрузке (3—4 балла по шкале оценки выраженности одышки mMRC, 7 баллов по шкале Борга), снижение массы тела (за последние 3 мес на 8 кг).

Диагноз БА в сочетании с ХОБЛ был установлен в 2014 г. Пациентка длительно получала терапию будесонид/формотерол 160/4,5 мкг по 2 вдоха 2 раза в сутки, сальбутамол по потребности. Из анамнеза жизни известно, что длительное время женщина работала химиком (контактировала с хлором, бромом).

С начала 2017 г. пациентка отметила ухудшение состояния: появилась одышка, кашель с мокротой. В течение года дважды была госпитализирована по поводу тяжелого обострения БА и ХОБЛ. Обследована в противотуберкулезном диспансере (ПТД), в мокроте обнаружены кислотоустойчивые микобактерии (КУМ), ДНК микобактерий туберкулеза (МБТ) не обнаружена, заподозрен НТМ. В мае 2017 г. в двукратном посеве мокроты получен рост *Mycobacterium fartuitum*, *M. avium*, установлен диагноз: «НТМ», был назначен курс терапии длительностью в 1 год с учетом чувствительности *M. fartuitum*, *M. avium* (кларитромицин/изониазид/рифобутин/этионамид). По поводу БА пациентка получала беклометазон/формотерол 100/6 мкг по 2 вдоха 2 раза в сутки, тиотропия бромид 2,5 мкг по 2 вдоха 1 раз в сутки. На фоне проводимой терапии была отмечена положительная клиническая динамика в виде уменьшения кашля, одышки. Настоящее ухудшение состояния отмечалось с декабря 2024 г.: стала нарастать одышка, увеличился объем выделяемой мокроты. При исследовании мокроты методом люминесцентной микроскопии трехкратно обнаружены КУМ; ДНК МБТ (по методу полимеразной цепной реакции) не обнаружена. При компьютерной томографии органов грудной клетки (КТ ОГК) от января 2025 г. наблюдалась КТ-картина бронхиолита обоих легких, отрицательная динамика в сравнении с ноябрем 2023 г. в виде увеличения количества и появления новых очагов. В связи с выявленными изменениями начата терапия рифампицин 600 мг + изониазид 300 мг + моксифлоксацин 400 мг, произведена отмена ИГКС с целью снижения риска инфекционных осложнений, назначена терапия короткодействующими β-2-агонистами (КДБА), длительная кислородотерапия в домашних условиях. Однако на фоне отмены ИГКС самочувствие больной ухудшилось: БА приобрела неконтролируемый характер, увеличилась выраженность одышки, показатель насыщения гемоглобина артериальной крови кислородом (SpO_2) снизился до 85%.

Данные объективного обследования: при аускультации легких дыхание жесткое, выслушиваются рассеянные сухие хрипы по всем легочным полям, частота дыхательных движений (ЧДД) — 23 в минуту, SpO_2 — 94% в покое на воздухе, АСТ (Asthma Control test) — 13 баллов.

Данные лабораторно-инструментального исследования. В общем анализе мокроты КУМ не обнаружены, лейкоциты 20—25; эозинофилы покрывают все поле зрения. В общем анализе крови все показатели в пределах референсных значений, абсолютное количество эозинофилов 420 клеток/мкл, С-реактивный белок (СРБ) до 74,4 мг/л с последующим снижением до 17,3 мг/л на фоне проводимой антибактериальной терапии. В микробиологическом исследовании мокроты обнаружен *Haemophilus parainfluenzae*.

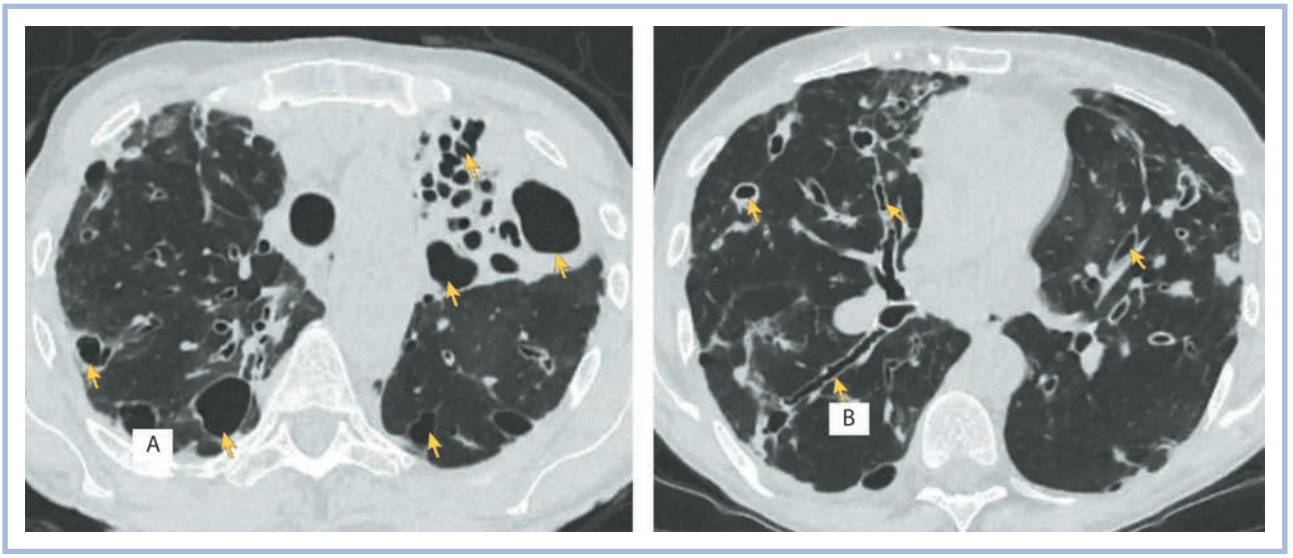

Рис. 1. **Кистозные и цилиндрические бронхоэктазы у пациентки с тяжелой бронхиальной астмой и нетуберкулезным микобактериозом.**
А — кистозные бронхоэктазы (аксиальный срез); В — цилиндрические бронхоэктазы (аксиальный срез).

Fig. 1. **Cystic and cylindrical bronchiectasis in a patient with severe asthma and NTM infection.**
A – cystic bronchiectasis (axial section); B – cylindrical bronchiectasis (axial section).

По данным исследования функции легких: объем форсированного выдоха за 1-ю секунду ($ОФВ_1$) — 27%, форсированная жизненная емкость легких (ФЖЕЛ) — 69%, соотношение $ОФВ_1$/ФЖЕЛ — 30,4%. Бронхиальное сопротивление повышено, воздушные ловушки (остаточный объем легких (ООЛ) 238%), гиперинфляция легких (функциональная остаточная емкость (ФОЕ) до 182%, общая емкость легких (ОЕЛ) — 134%), снижение жизненной емкости легких (ЖЕЛ) до 66%. Нарушение диффузионной способности легких (DLCO) средней степени тяжести — 46%.

По данным КТ ОГК обнаружены признаки хронического бронхита, бронхиолита, БЭ **(рис. 1)**.

Таким образом, в данном случае у пациентки с тяжелой эозинофильной БА БЭ возникли вследствие НТМ.

Рекомендованное лечение: будесонид/гликопиррония бромид/формотерол 160/7,2/5 мкг 2 дозы 2 раза в сут; антибактериальная терапия НТМ (рифампицин 600 мг/изониазид 300 мг/моксифлоксацин 400 мг); муколитическая терапия (эрдостеин 300 мг 1 капсула 2 раза в сут). При приступе удушья — ингаляция фенотерол/ипратропия бромид 20/50 мкг по 2 вдоха до 4 раз в сут. Назначена длительная кислородотерапия в домашних условиях через кислородный концентратор (не менее 16 ч/сут) под контролем SpO_2 94—96%.

Клинический случай 2. Пациентка *Р.*, 55 лет, обратилась с жалобами на одышку при минимальной физической нагрузке, кашель со скудной мокротой, слабость.

Из анамнеза: БА с детства с частыми обострениями на фоне респираторных инфекций, контакта с аллергенами. Неоднократно переносила пневмонии. Были профессиональные вредности: работала продавцом в сыром холодном помещении, имела контакт с плесенью.

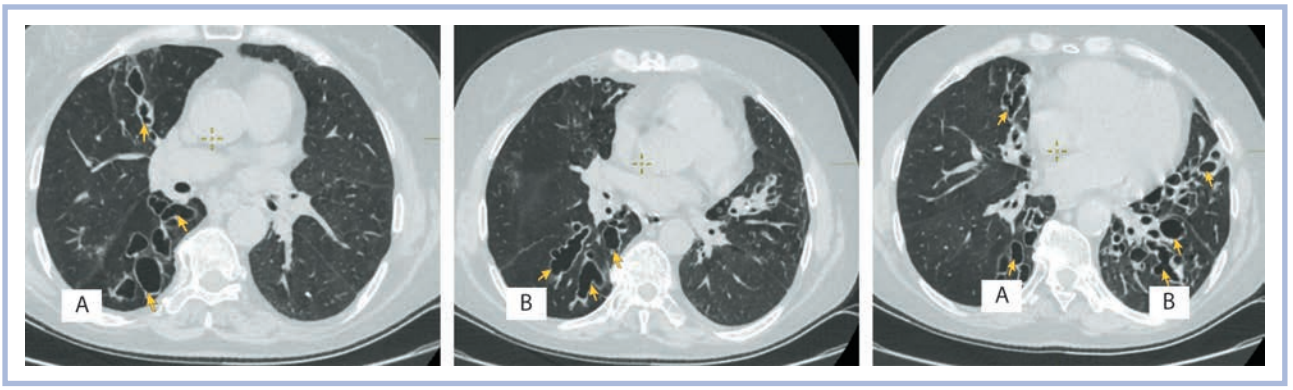

Рис. 2. **Кистозные, варикозные бронхоэктазы у пациентки с тяжелой бронхиальной астмой и аллергическим бронхолегочным аспергиллезом.**
А – кистозные бронхоэктазы (аксиальный срез); В – варикозные бронхоэктазы (аксиальный срез).

Fig. 2. **Cystic and varicoid bronchiectasis in a patient with severe asthma and ABPA.**
A – cystic bronchiectasis (axial section); B – varicose bronchiectasis (axial section).

Получала базисную терапию по БА: тиотропия бромид 2,5 мкг по 2 вдоха 1 раз в сут; беклометазон/формотерол 100/6 мкг по 2 вдоха 2 раза в сут. Проживает в городской квартире, контакт с плесенью отрицает. В течение последних 3 лет одышка прогрессировала. Была госпитализирована по поводу обострения БА 3—5 раз.

По данным обследования: абсолютное количество эозинофилов 1100 клеток в мкл, общий IgE 2000 ЕД/мл; IgE *Aspergillus fumigatus* 13,00 (*N*<0,10), IgG *A. fumigatus* 6,58 (*N*<1,0); по результатам КТ ОГК — центральные БЭ **(рис. 2)**.

С декабря 2024 г. в течение 6 мес пациентка принимала вориконазол, преднизолон — без эффекта. На фоне проводимой терапии одышка продолжала усиливаться.

Данные объективного обследования: при аускультации легких дыхание жесткое, сухие хрипы по всем легочным полям. ЧДД — 20 в минуту, SpO_2 — 91% в покое на воздухе, при минимальной нагрузке десатурация до 85%, АСТ — 12 баллов.

Лабораторно-инструментальные исследования. В общем анализе мокроты КУМ не обнаружены, лейкоциты — 35—40, эозинофилы — единичные в поле зрения. В крови отмечается эозинофилия 650 клеток/мкл. В биохимическом анализе крови все показатели в пределах референсных значений.

При исследовании функции легких выявлено нарушение вентиляционной способности легких по обструктивному типу тяжелой степени ($ОФВ_1$/ФЖЕЛ — 41,3%, ФЖЕЛ — 80%, $ОФВ_1$ — 42%). Бронхиальное сопротивление повышено. Воздушные ловушки, гиперинфляция легких, ОЕЛ — 118%, ООЛ — 175%, ФОЕ — 161%, ЖЕЛ — 80%. Нарушение диффузионной способности легких легкой степени (DLCO — 76%).

Кардиореспираторный скрининг: индекс апно-гипопноэ 15,3/ч, что соответствует синдрому обструктивного апноэ сна (СОАС) тяжелой степени.

Кислотно-щелочной состав крови: гипоксемия, гиперкапния.

В данном случае причиной БЭ у пациентки с ТБА стал АБЛА. Наряду с базисной терапией БА пациентке назначена генно-инженерная биологическая терапия (ГИБТ) препаратом бенрализумаб и противогрибковый препарат вориконазол 200 мг 1 таблетка 2 раза в сут в течение 6 мес с контролем IgE *A. fumigatus* и IgG *A. fumigatus*. В связи с выявленной гиперкапнией, СОАС тяжелой степени, пациентке назначена респираторная поддержка в домашних условиях ежедневно: BiPAP ST 23/7,5 + O_2 в контур 2—3 л/мин.

Клинический случай 3. Пациент *К.*, 39 лет, обратился с жалобами на частые приступы удушья, одышку при минимальной физической нагрузке, кашель с трудноотделяемой мокротой.

Диагноз БА был установлен в 2020 г. При обследовании аллергии не выявлено. В анамнезе курение (индекс курения 20 пачка/лет), профессиональные вредности: работа в пыльном помещении, контакт с лакокрасящими материалами для машин. Госпитализации по поводу тяжелых обострений БА 2—3 раза в год. Получал высокие дозы ИГКС/длительно действующие β2-агонисты и КДБА по потребности. На фоне получаемой терапии отмечал ухудшение самочувствия, одышку, частые приступы удушья.

По данным обследования: в общем анализе крови абсолютное количество эозинофилов 130 клеток/мкл; IgE — 26 МЕ/мл.

При исследовании функции внешнего дыхания, бодиплетизмографии, диффузионной способности легких выявлено нарушение вентиляционной способности легких по обструктивному типу ($ОФВ_1$/ФЖЕЛ — 37%, $ОФВ_1$ — 20%), бронхиальная обструкция крайне тяжелой степени. Бронхиальное сопротивление повышено, воздушные ловушки (ООЛ — 277%), гиперинфляция легких (ФОЕ — 206%, ОЕЛ — 112%), снижение ЖЕЛ до 44%. Нарушение диффузионной способности легких тяжелой степени (DLCO — 30%). По данным эхокардиографии выявлено повышение систолического давления в легочной артерии до 43 мм рт.ст. *Кардиореспираторный скрининг*: индекс апноэ-гипопное — 1,9 в час, минимальная сатурация — 84%, средняя сатурация — 93%.

При объективном осмотре: в легких дыхание жесткое, сухие хрипы по всем легочным полям. ЧДД — 24 в минуту; SpO_2 — 96%, АСТ — 14 баллов.

При обследовании. В общем анализе крови абсолютное количество эозинофилов 500 клеток в мкл. В биохимическом анализе крови все показатели в пределах референсных значений.

При исследовании функции легких выявлена бронхиальная обструкция крайне тяжелой степени ($ОФВ_1$/ФЖЕЛ — 29,6%, $ОФВ_1$ — 23%). Бронхиальное сопротивление повышено, воздушные ловушки (ООЛ — 271%), гиперинфляция легких (ФОЕ — 191%, ОЕЛ — 125%), сниже-

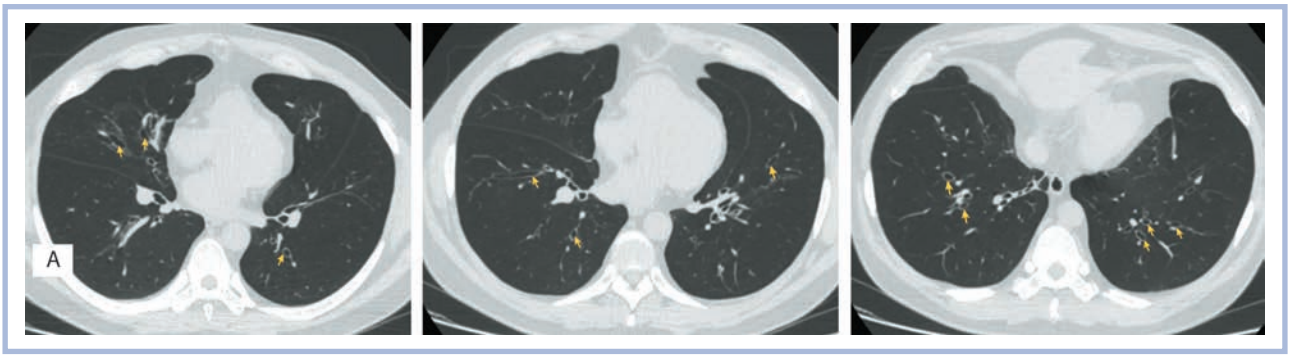

Рис. 3. **Бронхоэктазы у пациента с тяжелой бронхиальной астмой.**
А — бронхоэктазы (аксиальные срезы).

Fig. 3. **Bronchiectasis in a patient with severe asthma.**
A — bronchiectasis (axial sections).

ние ЖЕЛ до 64%. Нарушение диффузионной способности легких (DLCO — 36%), тяжелой степени. Тест 6-минутной ходьбы: SpO_2 до проведения теста — 95%, после — 87%, частота сердечных сокращений до проведения теста — 64 уд./мин, после — 88 уд./мин, оценка по шкале Борга до проведения теста — 1 балл, после — 9 баллов. По данным КТ ОГК выявлены множественные варикозные и цилиндрические БЭ в обоих легких **(рис. 3)**.

В данном случае причиной БЭ, вероятнее всего, стала ТБА.

Пациенту была назначена ГИБТ препаратом тезепелумаб, постоянная тройная ингаляционная терапия, в качестве муколитической терапии БЭ — ацетилцистеин 600 мг 1 раз в сут ежедневно.

Обсуждение

В представленных клинических случаях у всех пациентов имелась неконтролируемая ТБА с БЭ. Наблюдение согласуется с данными литературы о том, что такое сочетание утяжеляет клиническое течение и требует особого внимания [8].

Представленные случаи иллюстрируют разные фенотипы сочетания «БА + БЭ».

Клинический случай 1. Фенотип «эозинофильная БА + инфекционно-индуцированные БЭ». Т2-воспаление (эозинофильная астма) в сочетании с НТМ (*M. avium, M. fortuitum*) привели к развитию бронхиолита и формированию БЭ. Длительная ИГКС-терапия могла предрасположить к НТМ. Клинически это выражалось в устойчивой симптоматике, несмотря на терапию ИГКС, потере массы тела, выраженной одышке и обильной гнойной мокроте. Данный фенотип характеризуется частыми обострениями инфекционного генеза и потребностью в комбинации противовоспалительной и противомикробной терапии. На фоне такой комбинированной терапии с 2017 г. состояние пациентки улучшилось, антибактериальная терапия была прекращена через год от начала приема. Обострений не было в течение 6 лет. С декабря 2024 г. состояние пациентки ухудшилось, было принято решение об отмене ИГКС, чтобы снизить риск прогрессирования инфекции. Однако на фоне отмены гормонов БА вышла из-под контроля — у больной нарастала одышка вплоть до развития дыхательной недостаточности и потребности кислорода на дому. Было принято решение возобновить тройную ингаляционную терапию в сочетании с антибактериальной терапией НТМ. Этот случай демонстрирует, насколько тяжело поддерживать баланс между лечением БА и инфекционного процесса.

Клинический случай 2. Фенотип «атопическая БА + АБЛА БЭ». Этот случай представляет классический аллергический эндотип: с детства — аллергическая БА, многолетняя грибковая сенсибилизация (работа в сыром холодном помещении). Лабораторно — резко повышены общий IgE (до 2000 кЕд/мл) и специфические IgE/IgG к *A. fumigatus*; эозинофилия (до $1{,}10 \cdot 10^9$/л). По данным КТ ОГК выявлены центральные БЭ, характерные для АБЛА. Основой терапии АБЛА является пролонгированный курс системных глюкокортикостероидов (преднизолон) для подавления иммунного ответа, в сочетании с противогрибковыми препаратами для эрадикации *Aspergillus*. Однако терапия не показала значимого клинического эффекта. Назначение бенрализумаба могло снизить потребность в системных глюкокортикостероидах и улучшить течение АБЛА, предотвращая новые обострения (описаны успешные случаи применения анти-IL5 при АБЛА) [9—11].

Данный фенотип ассоциирован с риском рецидивов АБЛА, требует мониторинга общего IgE и специфических IgE/IgG к *A. fumigatus*.

Клинический случай 3. Фенотип «неатопическая (нейтрофильная) БА + диффузные БЭ». Этот случай — пример не-Th2-фенотипа: БА дебютировала у пациента в зрелом возрасте, аллергии не выявлено (IgE всего 26 МЕ/мл), эозинофилы нормальные или снижены, факторы риска хронического воспаления — длительное курение (20 пачек-лет), работа в запыленном помещении. БЭ, вероятно, сформировались вследствие повторных обострений на фоне неконтролируемой астмы. Фенотип можно охарактеризовать как нейтрофильная астма с фиксированной обструкцией. Его особенность — слабый ответ на ИГКС и частая необходимость в дополнительных мерах (длительная терапия макролидами, бронхиальная санация, новые биологические препараты не-Th2-направленности). В данном случае пациенту был назначен анти-TSLP препарат (тезепелумаб).

Фенотипирование пациентов на основании клинико-лабораторных данных позволяет индивидуализировать лечение. Так, в первом случае было рекомендовано сочетание антибактериальных средств против НТМ и противовоспалительных препаратов для восстановления контроля над астмой; во втором случае пациентке с АБЛА была показана противогрибковая и иммунобиологическая терапия; в третьем случае — иммунобиологическая терапия, нацеленная на нейтрофильное воспаление и профилактику прогрессирования БЭ. Каждому фенотипу соответствуют свои терапевтические акценты.

Прогресс научных исследований за последние годы внушает оптимизм, что даже при сочетании астмы, БЭ и хронических инфекций можно добиться хорошего контроля болезни и повысить качество жизни пациентов. В настоящее время БЭ рассматриваются не только как инфекционное, но и как воспалительное заболевание, имеющее общие патогенетические механизмы с БА. В августе 2025 г. FDA (Food and Drug Administration, Управление по контролю качества пищевых продуктов и лекарственных средств США) одобрило первый препарат, направленный на лечение БЭ, развившихся не из-за муковисцидоза (бренсокатиб, ингибитор дипептидил-пептидазы 1) [12].

Заключение

Анализ трех клинических случаев демонстрирует, что сочетание БА и БЭ представляет сложный клинический феномен, ухудшающий течение каждого из заболеваний. При индивидуализированном подходе, опирающемся на современные рекомендации (Global Initiative for Asthma, European Respiratory Society, EMBARC), данные о фенотипе пациента, комплексном лечении, направленном как на контроль воспаления, так и на подавление хронической инфекции, удается добиться улучшения клинического статуса пациента, снизить частоту обострений и стабилизировать процесс.

Авторы заявляют об отсутствии конфликта интересов.
The authors declare no conflicts of interest.

ЛИТЕРАТУРА/REFERENCES

1. Gómez-Olivas JD, Oscullo G, Martínez-García MÁ. Etiology of Bronchiectasis in the World: Data from the Published National and International Registries. *Journal of Clinical Medicine*. 2023;12(18):5782. https://doi.org/10.3390/jcm12185782
2. Garcia-Olivé I, Radua J, Biette AH, Bruguera N, Berenguer DS, Rivera CM. Evaluating the Utility of Biologic Therapies in Patients with Severe Asthma and Comorbid Bronchiectasis: A Systematic Review with Meta-Analysis of Retrospective Studies. *Archivos De Bronconeumología*. April 2025. https://doi.org/10.1016/j.arbres.2025.04.013
3. Polverino E, Dimakou K, Traversi L, Bossios A, Haworth CS, Loebinger MR, De Soyza A, Vendrell M, Burgel PR, Mertsch P, McDonnell M, Škrgat S, Maiz Carro L, Sibila O, van der Eerden M, Kauppi P, Hill AT, Wilson R, Milenkovic B, Menendez R, Murris M, Digalaki T, Crichton ML, Borecki S, Obradovic D, Nowinski A, Amorim A, Torres A, Lorent N, Welte T, Blasi F, Van Braeckel E, Altenburg J, Shoemark A, Shteinberg M, Boersma W, Elborn JS, Aliberti S, Ringshausen FC, Chalmers JD, Goeminne PC; EMBARC registry investigators. Bronchiectasis and asthma: Data from the European Bronchiectasis Registry (EMBARC). *Journal of Allergy and Clinical Immunology*. 2024;153(6):1553-1562. https://doi.org/10.1016/j.jaci.2024.01.027
4. Yoon EC, Lee H, Yoon HY. Inhaled corticosteroids and the risk of nontuberculous mycobacterial infection in chronic airway disease: a Nationwide Population-Based Study. *Tuberculosis & Respiratory Diseases*. 2024;87(4):473-482. https://doi.org/10.4046/trd.2024.0038
5. Mozdourian M, Khodashahi R. Association between the Use of Inhaled Corticosteroids and Pulmonary Nontuberculous Mycobacterial Infection: A Systematic Review. *Current Respiratory Medicine Reviews*. 2020;16(2):113-122. https://doi.org/10.2174/1573398X16999200901185724
6. Takasaka N, Chida K, Ishikawa T, Kuwano K. Simultaneous diagnosis of allergic bronchopulmonary aspergillosis and Mycobacterium aviumcomplex lung disease. *BMJ Case Reports*. 2023;16(9):e255845. https://doi.org/10.1136/bcr-2023-255845
7. Frajman A, Izhakian S, Mekiten O, Hadar O, Lichtenstadt A, Hajaj C, Shchori S, Heching M, Rosengarten D, Kramer MR. Phenotypical characteristics of nontuberculous mycobacterial infection in patients with bronchiectasis. *Respiratory Research*. 2024;25(1):278. https://doi.org/10.1186/s12931-024-02904-0
8. Lin ZH, Pan CX, He JH, Zhang XX, Lin SZ, Zhang QL, Dai M, Liang WQ, Guan WJ. The phenotypes of Asthma-Bronchiectasis overlap: clinical characteristics and outcomes. *Allergy Asthma and Immunology Research*. 2025;17(2):196. https://doi.org/10.4168/aair.2025.17.2.196
9. Matsuura H, Fujiwara K, Omori H, Onishi K, Kuribayashi T, Mitsumune S, Takigawa Y, Kudo K, Minami D, Sato A, Sato K, Shibayama T. Successful Treatment with Benralizumab for Allergic Bronchopulmonary Aspergillosis That Developed after Disastrous Heavy Rainfall in Western Japan. *Internal Medicine*. 2020;60(9):1443-1450. https://doi.org/10.2169/internalmedicine.6217-20
10. Tsubouchi K, Arimura-Omori M, Inoue S, Okamatsu Y, Inoue K, Harada T. A case of allergic bronchopulmonary aspergillosis with marked peripheral blood eosinophilia successfully treated with benralizumab. *Respiratory Medicine Case Reports*. 2021;32:101339. https://doi.org/10.1016/j.rmcr.2021.101339
11. Alaga A, Ashraff K, Khan NHD. Rapid onset of effect of benralizumab in a severe eosinophilic and allergic asthma patient with allergic bronchopulmonary aspergillosis. *Respirology Case Reports*. 2023;11(6):e01167. https://doi.org/10.1002/rcr2.1167
12. Kingwell K. Neutrophil-targeted drug secures first FDA approval for inflammatory lung disease. *Nature Reviews Drug Discovery*. 2025;24(10):729. https://doi.org/10.1038/d41573-025-00135-6

Поступила 10.10.2025
Received 10.10.2025
Принята к печати 11.11.2025
Accepted 11.11.2025