Респираторная медицина
2025, №2, с. 83–87
https://doi.org/10.17116/respmed2025102183

Journal of Respiratory Medicine
2025, No.2, pp. 83–87
https://doi.org/10.17116/respmed2025102183

Случай пациента с синдромом Мунье-Куна

© З.М. МЕРЖОЕВА[1, 2], В.В. ГАЙНИТДИНОВА[1], З.Г. БЕРИКХАНОВ[1—3], К.С. АТАМАН [1—3], Д.О. ЖУКОВА[1], С.Н. АВДЕЕВ[1, 3, 4]

[1]ФГАОУ ВО «Первый Московский государственный медицинский университет им. И.М. Сеченова» Минздрава России (Сеченовский Университет), Москва, Россия;
[2]Университетская клиническая больница №4 ФГАОУ ВО «Первый Московский государственный медицинский университет им. И.М. Сеченова» Минздрава России (Сеченовский Университет), Москва, Россия;
[3]Национальный медицинский исследовательский центр по профилю «пульмонология» ФГАОУ ВО «Первый Московский государственный медицинский университет им. И.М. Сеченова» Минздрава России (Сеченовский Университет), Москва, Россия;
[4]ФГБУ «Научно-исследовательский институт пульмонологии» Федерального медико-биологического агентства России, Москва, Россия

РЕЗЮМЕ

Синдром Мунье-Куна (СМК) — это редкое заболевание, характеризующееся выраженным расширением трахеобронхиального дерева, рецидивирующим кашлем и инфекциями нижних дыхательных путей. Диагноз обычно устанавливают при помощи методов имидж-диагностики, в частности при оценке результатов компьютерной томографии органов грудной клетки (КТ ОГК), а также на основании данных бронхоскопии. У пациентов может не наблюдаться симптомов или они могут варьировать от незначительных при сохранной функции легких до выраженных — тяжелой дыхательной недостаточности у пациентов с рецидивирующими пневмониями и бронхоэктазами. Лечение в основном носит симптоматический характер. Несмотря на то что в мировой литературе описаны случаи хирургического вмешательства у пациентов с СМК, широкого применения данный вид лечения не получил. Поскольку клиническая картина СМК не отличается особенной специфичностью, это заболевание следует подозревать у пациентов с рецидивирующими пневмониями и частыми обострениями хронического бронхита. В статье представлено описание клинического случая пациента с неспецифическими жалобами в виде малопродуктивного кашля и рецидивирующих приступов удушья, у которого проведение КТ ОГК и бронхоскопии позволило выявить трахеобронхомегалию и дивертикулы трахеи как проявления СМК.

Ключевые слова: *синдром Мунье-Куна, трахеобронхомегалия, дивертикулы трахеи, бронхоэктазы.*

ИНФОРМАЦИЯ ОБ АВТОРАХ:

Мержоева З.М. — https://orcid.org/0000-0002-3174-5000; e-mail: merzhoeva_z_m@staff.sechenov.ru
Гайнитдинова В.В. — https://orcid.org/0000-0001-9928-926X; e-mail: ivv_08@mail.ru
Берикханов З.Г. — https://orcid.org/0000-0002-4335-3987; e-mail: berikkhanov_z_g@staff.sechenov.ru
Атаман К.С. — https://orcid.org/0000-0003-0249-4238; e-mail: ataman_k_s@staff.sechenov.ru
Жукова Д.О. — https://orcid.org/0009-0009-1588-8798; e-mail: dariazhukova0104@gmail.ru
Авдеев С.Н. — https://orcid.org/0000-0002-5999-2150
Автор, ответственный за переписку: Авдеев С.Н. — e-mail: serg_avdeev@list.ru

КАК ЦИТИРОВАТЬ:

Мержоева З.М., Гайнитдинова В.В., Берикханов З.Г., Атаман К.С., Жукова Д.О., Авдеев С.Н. Случай пациента с синдромом Мунье-Куна. *Респираторная медицина*. 2025;1(2):83–87. https://doi.org/10.17116/respmed2025102183

The case of a patient with Mounier-Kun syndrome

© Z.M. MERZHOEVA[1, 2], V.V. GAINITDINOVA[1], Z.G. BERIKKHANOV[1—3], K.S. ATAMAN[1—3], D.O. ZHUKOVA[1], S.N. AVDEEV[1, 3, 4]

[1]I.M. Sechenov First Moscow State Medical University of the Ministry of Health of the Russian Federation (Sechenov University), Moscow, Russia;
[2]University Clinical Hospital No. 4 of the Sechenov University, Moscow, Russia;
[3]National Medical Research Center for Pulmonology of the Sechenov University, Moscow, Russia;
[4]Pulmonology Scientific Research Institute under Federal Medical and Biological Agency of Russian Federation, Moscow, Russia

ABSTRACT

Mounier-Kuhn syndrome (MKS) is a rare disease characterized by significant enlargement of tracheobronchial tree, recurrent cough and lower respiratory tract infections. Condition is typically diagnosed through imaging techniques such as computed tomography (CT) scans of the chest and bronchoscopy as well. There are asymptomatic or symptomatic cases in the disease while symptoms can be varied from minimal with preserved lung function to severe, including respiratory failure with recurrent pneumonia and bronchiectasis. Therapy is mainly symptomatic and aimed to manage symptoms. Surgery rarely has a place in the treatment of MKS. Although in the world literature reports of surgical interventions in some patients with MKS surgery have been presented, this type of treatment has not been widely adopted. Due to the lack of specific features in the clinical presentation of the condition, it should be taken into consideration in patients with recurrent episodes of pneumonia and frequent exacerbations of chronic bron-

chitis. This particular case is presented the patient with non-specific symptoms in the form of a non-productive cough and recurrent episodes of suffocation attacks. To evaluate the patient's condition, CT of the chest and bronchoscopy are performed. These tests revealed tracheobronchomegaly and tracheal diverticula, which are both associated with the condition.

Keywords: *Munier-Kuhn syndrome, tracheobronchomegaly, tracheal diverticula, bronchiectasis.*

INFORMATION ABOUT THE AUTHORS:
Merzhoeva Z.M. — https://orcid.org/0000-0002-3174-5000; e-mail: merzhoeva_z_m@staff.sechenov.ru
Gainitdinova V.V. — https://orcid.org/0000-0001-9928-926X; e-mail: ivv_08@mail.ru
Berikkhanov Z.G. — https://orcid.org/orcid.org/0000-0002-4335-3987; e-mail: berikkhanov_z_g@staff.sechenov.ru
Ataman K.S. — https://orcid.org/0000-0003-0249-4238; e-mail: ataman_k_s@staff.sechenov.ru
Zhukova D.O. — https://orcid.org/0009-0009-1588-8798; e-mail: dariazhukova0104@gmail.ru
Avdeev S.N. — https://orcid.org/0000-0002-5999-2150
Corresponding author: Avdeev S.N. — e-mail: serg_avdeev@list.ru

TO CITE THIS ARTICLE:
Merzhoeva ZM, Gainitdinova VV, Berikkhanov ZG, Ataman KS, Zhukova DO, Avdeev SN. The case of a patient with Mounier-Kun syndrome. *Journal of Respiratory Medicine*. 2025;1(2):83–87. (In Russ.). https://doi.org/10.17116/respmed2025102183

Введение

Синдром Мунье-Куна (СМК), или трахеобронхомегалия, — это редкое заболевание, вероятно, обусловленное врожденным дефектом или атрофией эластических волокон и гладких мышц трахеи и главных бронхов, с выраженным расширением центральных дыхательных путей [1]. Впервые трахеобронхомегалия была выявлена E. Czyhlarz при вскрытии в 1897 г. Однако синдром был впервые описан французским риноотоларингологом P. Mounier-Kuhn только в 1932 г. Название «трахеобронхомегалия» было предложено в 1962 г. I. Katz и соавт., которые описали заболевание более подробно [2—5]. За последние 37 лет, по данным международных источников, было выявлено менее 300 случаев заболевания. Этиопатогенез СМК — до сих пор предмет врачебных дискуссий по поводу того, является заболевание врожденным или приобретенным. Чаще синдром выявляют у мужчин, чем у женщин, в соотношении 8:1 [1]. Спорадически прослеживается связь между СМК и синдромами Элерса—Данлоса, Марфана, дряблой кожи (эластолизис) [6—8]. В зависимости от характера изменений центральных дыхательных путей выделяют 3 типа заболевания: тип 1 характеризуется легким симметричным расширением трахеи и главных бронхов; при типе 2 наблюдается явное расширение трахеи, а также визуализируются дивертикулы трахеи между хрящевыми кольцами; при типе 3 — расширение трахеи, ее дивертикулы, а также наличие мешотчатых бронхоэктазов с вовлечением дистальных бронхов. F. Brenner и S. Krauter в 1938 г. показали, что не только перепончатая часть трахеи, но и хрящевые кольца при СМК увеличиваются в размерах [3, 9, 10].

Известно, что клинические признаки СМК неспецифичны и проявляются рецидивирующими респираторными инфекциями верхних и нижних дыхательных путей, хроническим кашлем и дыхательной недостаточностью. Дебют заболевания, как правило, схож с проявлениями рецидивирующего хронического бронхита. Ведущим симптомом у пациентов с СМК является малопродуктивный кашель, возникающий из-за патологического расширения трахеобронхиального дерева (ТБД), наличия дивертикулов и нарушения мукоцилиарного клиренса, что затрудняет дренаж мокроты [4, 7]. Более развернутая клиническая картина проявляется чаще во взрослом возрасте (30—40 лет), когда присоединяется инфекция, учащаются периодические обострения, постепенно нарастает дыхательная недостаточность. Иногда СМК может проявляться спонтанным пневмотораксом, кровохарканьем [1, 7, 11].

Консервативная тактика лечения пациентов с СМК основана на симптоматической терапии: применении бронходилататоров, муколитических препаратов, антибиотиков, перкуссионной, дренажной терапии и респираторной поддержки [1, 7, 12].

Описаны случаи применения малоинвазивных хирургических методик путем стентирования трахеи, а также активного хирургического вмешательства — трахеобронхопластики [5, 13]. На фоне хирургического лечения исследователи отмечали улучшение функции легких у больных с изначально низкими показателями, регресс клинической картины, однако в части случаев встречались сложности в постоперационном периоде [5, 14]. Также представлены данные о проведении трансплантации легких пациентам с СМК [15].

В исследовании S. Sharma и соавт. (2025) [16] пути лечения СМК подразделяются на консервативные, минимально инвазивные и открытые хирургические вмешательства. Авторы рекомендуют отдавать предпочтение той или иной тактике лечения, опираясь на тяжесть и степень аномалий дыхательных путей, а также на степень заболевания, вязкость мокроты и устойчивость к проводимой терапии. Консервативные методы подразумевают минимизацию воздействия профессиональных раздражителей, отказ от курения и снижение риска осложнений посредством вакцинации от пневмококковой инфекции и гриппа, а также назначение бронходилататоров, физиотерапии, постурального дренажа. К малоинвазивным методам относятся внутрипросветное стентирование, эндобронхиальная лазерная терапия. При неэффективности вышеописанных методов лечения следует прибегнуть к открытым вмешательствам — трахеобронхопластике, трахеостомии, в некоторых случаях — к трансплантации легких.

Таким образом, СМК по сути является клинико-рентгенологическим диагнозом, а основной метод диагностики — компьютерная томография (КТ) органов грудной клетки (ОГК).

К КТ-признакам, позволяющим заподозрить наличие у пациента СМК, относят увеличение трахеи более максимального размера в норме (среднее+3 стандартных от-

клонения), измеренного на 20 мм краниальнее дуги аорты. Для мужчин этот показатель равен 27 мм (сагиттальный срез) и 25 мм (аксиальный срез); для женщин — 23 мм (сагиттальный срез) и 21 мм (аксиальный срез). Наиболее достоверным считается увеличение до 30 мм и более для поперечного диаметра трахеи и 24 и 23 мм для поперечных диаметров главного правого и левого бронхов соответственно. Увеличение площади поперечного сечения трахеи более 371 мм² у мужчин и 299 мм² у женщин также является признаком заболевания [1, 2, 11, 17]. С помощью бронхоскопии можно выявить патологические процессы, затрагивающие ТБД: расширение трахеи и главных бронхов во время вдоха и сужение и даже спадение во время выдоха и кашля [6, 7]. При исследовании функции легких возможно снижение объема форсированного выдоха за 1-ю секунду ($ОФВ_1$) [1].

Представляем описание клинического случая пациента с СМК.

Клинический случай

Мужчина, 41 года, обратился в клинику в октябре 2024 г. с жалобами на рецидивирующие приступы удушья. Впервые отметил ухудшение состояния на фоне острого респираторного вирусного заболевания в начале апреля 2024 г., сопровождающееся лихорадкой до 38 °С с приступами удушья, кашлем. Лечился самостоятельно (жаропонижающие, антигистаминные) — без выраженного эффекта. В течение 3 нед отмечал нарастание частоты и длительности приступов удушья — со слов пациента, до 100 приступов в сутки длительностью от 2—3 с до 4 мин. Проходил лечение в стационаре по месту жительства с диагнозом «острый трахеобронхит». На фоне бронхолитической (фенотерол/ипратропия бромид через небулайзер) и муколитической (N-ацетилцистеин) терапии отмечал кратковременное улучшение самочувствия. Ранее проведенная флюорография грудной клетки — без особенностей. В мае 2024 г. пациенту впервые была проведена мультиспиральная КТ ОГК, по результатам которой заподозрен СМК 2-го типа (дилатация трахеи с дивертикулами, без бронхоэктазов легких) **(рис. 1)**.

Из анамнеза жизни известно, что пациент никогда не курил. Наследственность не отягощена. Аллергоанамнез без особенностей.

Данные объективного обследования: состояние удовлетворительное. Рост 184 см, масса тела 85 кг, индекс массы тела 25,1 кг/м². Температура тела на момент осмотра 36,5 °С. Сатурация периферической крови кислородом на воздухе в покое составила 98%. Кожные покровы физиологической окраски, нормальной влажности. Грудная клетка цилиндрической формы, при пальпации безболезненная. Перкуторно определяется легочный звук. При аускультации легких выслушивается ослабленное дыхание, без хрипов. Частота дыхательных движений 18 в 1 мин. Тоны сердца ясные, ритм правильный. Частота сердечных сокращений 90 уд/мин. Артериальное давление 120/90 мм рт.ст. Язык чистый, влажный. Живот безболезненный, мягкий, участвует в дыхании. Печень безболезненная при пальпации, нормальных размеров. Желчный пузырь не пальпируется. Симптом Ортнера отрицательный. Селезенка не пальпируется. Стул в норме, диурез достаточный, отеков нет.

Клинических данных, подтверждающих наличие у пациента синдромов Энлерса—Данлоса, Марфана, которые позволяли бы предположить наличие у пациента заболевание гладких мышц и соединительной ткани, не выявлено.

По результатам лабораторно-инструментального обследования: показатели общего, биохимического анализов крови, общего анализа мочи в пределах референсных значений.

При исследовании функции легких нарушений вентиляционной способности легких не выявлено: $ОФВ_1$ 128%, форсированная жизненная емкость легких (ФЖЕЛ) 117%, $ОФВ_1$/ФЖЕЛ 87,9%. Общая емкость легких (ОЕЛ) и ее структура не нарушена: ОЕЛ 114% от должного, ЖЕЛ 117% от должного, функциональная остаточная емкость 116%, остаточный объем легких 104%. Диффузионная способность легких в пределах нормы (112% от должного).

КТ-картина пациента имела явные признаки трахеобронхомегалии (до 38 мм в сагиттальном и 31 мм в аксиальном срезах); дивертикулы в мембранозной части трахеи, на уровне позвонков C_{VII}—Th_{II}. В просвете трахеи и обоих главных бронхов наблюдалась мокрота. На выдохе пролапса мембранозной части трахеи не было выявлено.

Результаты бронхоскопии подтвердили наличие трахеомегалии, дивертикул мембранозной части трахеи. Выявлен двусторонний атрофический деформирующий бронхит, интенсивность воспаления 1-й степени **(рис. 2)**.

По данным эхокардиографии и рентгеноскопии пищевода патологии у пациента не выявлено.

На основании представленных данных у пациента подтвержден основной диагноз: СМК 2-го типа. Трахеобронхомегалия. Дивертикулы трахеи.

Обсуждение

В представленном клиническом случае особый интерес вызывает поздняя диагностика СМК. Заболевание протекало малосимптомно, с развитием дивертикулов трахеи, расширением трахеи, главных бронхов без деформации колец хрящей трахеи и главных бронхов и пролапса мембранозной части трахеи.

СМК — это редкий клинико-рентгенологический диагноз, происхождение заболевания до настоящего времени вызывает споры. P. Mounier-Kuhn, I. Katz и соавт. предположили, что это заболевание имеет приобретенный характер. Их мнение основывалось на том, что почти все зарегистрированные случаи сопровождались тяжелым и длительным воспалением в бронхолегочной системе [2, 3]. P. Mounier-Kuhn также высказывал предположение о том, что пренатальный сифилис может быть важным фактором в развитии этой патологии [3]. Из представленных международных публикаций также известно, что в одной семье произошло 2 случая заболевания, и имеющиеся данные свидетельствуют о том, что СМК может передаваться по наследству как аутосомно-рецессивное заболевание. Однако достоверных данных, подтверждающих эту теорию, нет [3, 8].

В настоящее время в литературе СМК описывается как редкий, скорее всего врожденный синдром, основной характеристикой которого являются увеличенные трахея и главные бронхи. При этом не обнаружено достоверной взаимосвязи между наличием СМК и этнической принадлежностью [1]. В литературе описан 1 случай проведения у пациента с установленным СМК исследования хромосом, которое не выявило никаких отклонений [2, 3].

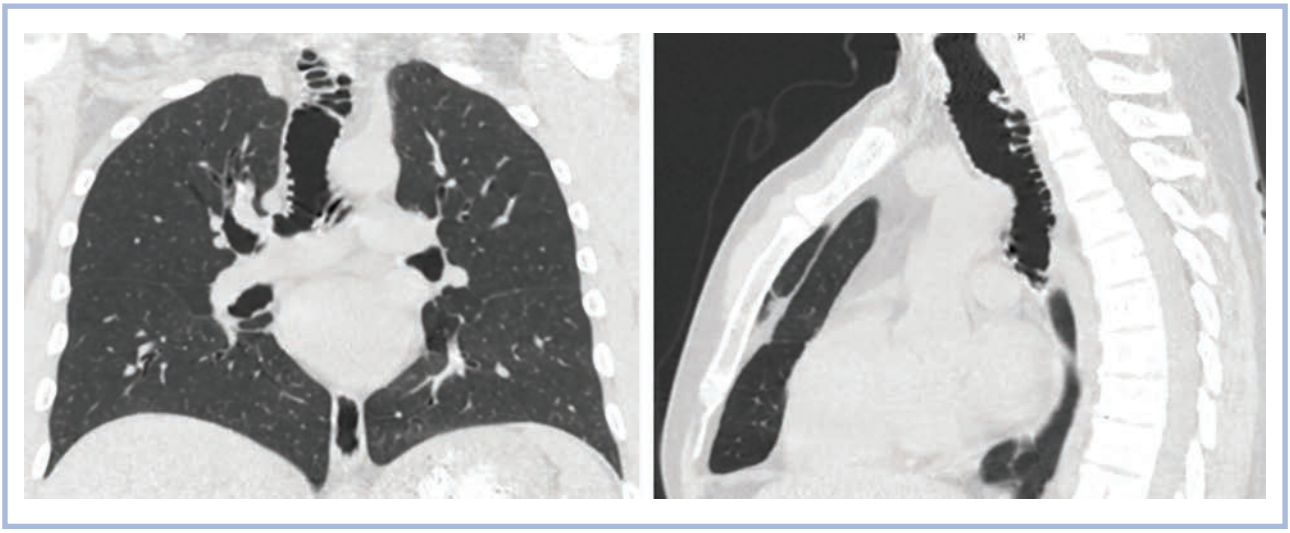

Рис. 1. **Результаты компьютерной томографии органов грудной клетки пациента с синдромом Мунье-Куна (октябрь 2024 г.).**
Fig. 1. **CT scans of the chest October 2024.**

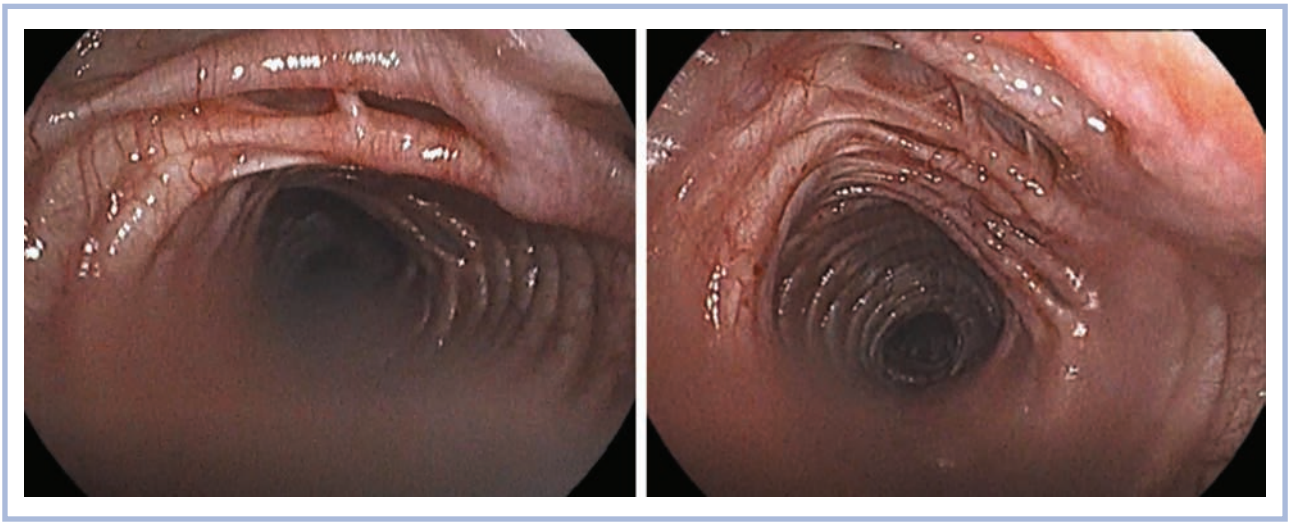

Рис. 2. **Результаты бронхоскопии пациента с синдромом Мунье-Куна.**
Отмечается трахеобронхомегалия, дивертикулы трахеи.

Fig. 2. **Bronchoscopy: Tracheobronchomegaly. Tracheal diverticula.**

Прогноз при СМК неясен, поскольку в опубликованных отчетах в основном содержится информация о пациенте только на момент постановки диагноза и отсутствуют данные о последующем наблюдении.

Тот факт, что увеличение возраста не коррелирует с размером трахеи или бронхов, может означать, что после определенного увеличения анатомические изменения не прогрессируют с течением времени [1, 3].

СМК иногда протекает бессимптомно. Когда появляются симптомы, это состояние характеризуется рецидивирующей пневмонией и хроническим продуктивным или малопродуктивным кашлем. Также возможно появление периодического кровохарканья и прогрессирующей одышки из-за поражения легких [1, 6, 7, 13, 15, 17].

По причине обширного распространения изменений со стороны трахеи и бронхов хирургическая тактика лечения применяется редко и нет конкретных показаний для ее применения [5, 13—15]. Лечение пациентов с СМК носит преимущественно симптоматический характер. Для удаления секрета применяются муколитическая и физиотерапия, а в особо тяжелых случаях может потребоваться бронхоскопия, а также трахеостомия. При наличии изменений функции внешнего дыхания назначают бронхолитическую терапию. При гнойных обострениях и пневмонии — антибактериальную терапию [1, 6, 7, 11, 12, 18].

Пациентам без симптомов не требуется никакого специального лечения, кроме отказа от курения и снижения воздействия профессиональных загрязняющих веществ или раздражителей, рекомендуется профилактика респираторных инфекций [7].

Также следует помнить, что другие заболевания бронхолегочной системы, приводящие к изменению трахеи

и бронхов, могут быть ошибочно приняты за СМК. К числу таких состояний относятся синдром Элерса—Данлоса и синдром Уильямса—Кэмпбелла [7, 13].

В то же время интерстициальные заболевания легких могут привести к выраженному фиброзу верхних долей, что в свою очередь вызывает растяжение трахеи. Воспалительные процессы в дыхательных путях, такие как аллергический бронхолегочный аспергиллез, вызванный колонизацией дыхательных путей бактериями *Aspergillus* spp., также могут способствовать расширению дыхательных путей, что имеет значение для дифференциальной диагностики СМК [18].

Кроме того, известно, что курение, хроническая обструктивная болезнь легких и повторяющиеся инфекции могут усугубить течение заболевания [1, 7].

Тщательная оценка анатомии дыхательных путей (имидж-диагностика) особенно важна для пациентов с рецидивирующей пневмонией, затяжным бронхитом, хроническим кашлем. СМК является редким заболеванием, однако его следует учитывать при дифференциальной диагностике и постановке диагноза.

Авторы заявляют об отсутствии конфликта интересов.
The authors declare no conflicts of interest.

ЛИТЕРАТУРА/REFERENCES

1. Krustins E. Mounier-Kuhn syndrome: a systematic analysis of 128 cases published within last 25 years. *Clin Respir J*. 2014;10(1):3-10. https://doi.org/10.1111/crj.12192
2. Katz I, Levine M, Herman P. Tracheobronchiomegaly. The Mounier-Kuhn syndrome. *Am J Roentgenol Radium Ther Nucl Med*. 1962;88:1084-1094.
3. Johnston RF, Green RA. Tracheobronchiomegaly. Report of Five Cases and Demonstration of Familial Occurrence. *American Review of Respiratory Disease*. 1965;91(1):35-50. https://doi.org/10.1164/arrd.1965.91.1.35
4. Babiker S, Hajalamin M. An atypical encounter: Mounir-Kuhn syndrome and aspergilloma coexistence: A case report. *Radiol Case Rep*. 2024;19(9):3962-3965. https://doi.org/10.1016/j.radcr.2024.06.001
5. Odell DD, Shah A, Gangadharan SP, Majid A, Michaud G, Herth F, Ernst A. Airway stenting and tracheobronchoplasty improve respiratory symptoms in Mounier-Kuhn syndrome. *Chest*. 2011;140(4):867-873. https://doi.org/10.1378/chest.10-2010
6. Ghanei M, Peyman M, Aslani J, Zamel N. Mounier-Kuhn syndrome: a rare cause of severe bronchial dilatation with normal pulmonary function test: a case report. *Respir Med*. 2007;101(8):1836-1839. https://doi.org/10.1016/j.rmed.2007.02.005
7. Celik B, Bilgin S, Yuksel C. Mounier-Kuhn syndrome: a rare cause of bronchial dilation. *Tex Heart Inst J*. 2011;38(2):194-196.
8. Bateson EM, Woo-Ming M. Tracheobronchomegaly. *Clinical Radiology*. 1973;24(3):354-358. https://doi.org/10.1016/s0009-9260(73)80056-x
9. Brenner F, Krauter S. Ueber einen Fall von besonderer Grosse der Luftrohre. *Wien klin Wschr.* 1938;51:896-898.
10. Cook DP, Adam RJ, Abou Alaiwa MH, Eberlein M, Klesney-Tait JA, Parekh KR, Meyerholz DK, Stoltz DA. Mounier-Kuhn syndrome: a case of tracheal smooth muscle remodeling. *Clin Case Rep*. 2016;5(2):93-96. https://doi.org/10.1002/ccr3.794
11. Imzil A, Bounoua F, Amrani HN, Moubachir H, Serhane H. Tracheobronchomegaly (Mounier-Kuhn Syndrome) with CT and bronchoscopic correlation: A case report. *Radiol Case Rep*. 2022;17(10):3611-3615. https://doi.org/10.1016/j.radcr.2022.06.077
12. Smith DL, Withers N, Holloway B, Collins JV. Tracheobronchomegaly: an unusual presentation of a rare condition. *Thorax*. 1994;49(8):840-841. https://doi.org/10.1136/thx.49.8.840
13. Menon B, Aggarwal B, Iqbal A. Mounier-Kuhn syndrome: report of 8 cases of tracheobronchomegaly with associated complications. *South Med J*. 2008;101(1):83-87. https://doi.org/10.1097/SMJ.0b013e31815d4259
14. Dunne B, Lemaître P, de Perrot M, Chaparro C, Keshavjee S. Tracheobronchoplasty followed by bilateral lung transplantation for Mounier-Kuhn syndrome. *JTCVS Tech*. 2020;3:400-402. https://doi.org/10.1016/j.xjtc.2020.04.003
15. Shah SS, Karnak D, Mason D, Murthy S, Pettersson G, Budev M, Mehta AC. Pulmonary transplantation in Mounier-Kuhn syndrome: a case report. *J Thorac Cardiovasc Surg*. 2006;131(3):757-758. https://doi.org/10.1016/j.jtcvs.2005.11.029
16. Sharma S, Kuperberg SJ. State-of-the-art narrative review: Mounier-Kuhn syndrome and tracheobronchomegaly. *Respir Med*. 2024;237:107914. https://doi.org/10.1016/j.rmed.2024.107914
17. Wiesner B, Mäder I, Leonhardi J, Strauss HJ. Tracheobronchomegalie Mounier-Kuhn-Syndrom Kasuistik und Literaturübersicht. *Pneumologie*. 1997;51(3):291-295.
18. Fortuna FP, Irion K, Wink C, Boemo JL. Síndrome de Mounier-Kühn. *Jornal Brasileiro de Pneumologia*. 2006;32(2):180-183. https://doi.org/10.1590/s1806-37132006000200015

Поступила 04.02.2025
Received 04.02.2025
Принята к печати 24.03.2025
Accepted 24.03.2025