Профилактическая медицина
2026, т. 29, №4, с. 91–95
https://doi.org/10.17116/profmed20262904191

Russian Journal of Preventive Medicine
2026, vol. 29, no. 4, pp. 91–95
https://doi.org/10.17116/profmed20262904191

Случай синдрома семейной депрессии сегмента *ST*

© Николай Викторович Фурман[1, 2], Анастасия Юрьевна Маленова[2], Наталья Станиславовна Петрова[1], Ольга Юрьевна Пацюра[1]

[1]ГУЗ «Областной клинический кардиологический диспансер», Саратов, Россия;
[2]ФГБОУ ВО «Саратовский государственный медицинский университет имени В.И. Разумовского» Минздрава России, Саратов, Россия

РЕЗЮМЕ

Наследственные каналопатии представляют собой важную причину аритмий и внезапной сердечной смерти у лиц молодого возраста. В последние годы описан новый фенотип — семейная бессимптомная депрессия сегмента *ST*, связанная с высоким риском аритмогенных осложнений.

Цель исследования. Представить описание клинического случая бессимптомной депрессии сегмента *ST* у подростка и его матери, а также обсудить этот феномен в контексте опубликованных данных о «семейном синдроме депрессии сегмента *ST*».

Описание клинического случая. Под наблюдением находился пациент *А.*, 13 лет, с эпизодическим повышением уровня артериального давления (АД). Проведены электрокардиография (ЭКГ), суточное мониторирование ЭКГ и АД, эхокардиография, тредмил-тест, компьютерная томография-коронарография, консультация в Научно-исследовательском клиническом институте педиатрии имени академика Ю.Е. Вельтищева ФГАОУ ВО «Российский национальный исследовательский медицинский университет имени Н.И. Пирогова» Минздрава России. Дополнительно обследована мать пациента.

Обсуждение. У пациента выявлена стойкая депрессия сегмента *ST* в отведениях V_4—V_6, усиливающаяся после физической нагрузки. При нагрузочных тестах ритм и проводимость оставались стабильными, структурные изменения сердца не обнаружены. Аналогичная картина зарегистрирована на ЭКГ у матери при отсутствии жалоб. Генетическое тестирование не проводилось. Полученные данные сопоставимы с ранее описанными случаями «семейного синдрома депрессии *ST*», имеющего аутосомно-доминантный тип наследования, высокую пенетрантность и ассоциацию с аритмиями. Особенностью является стабильность ЭКГ-изменений и их провокация нагрузкой. Отсутствие структурной патологии исключает ишемическую природу изменений.

Заключение. Представленный случай иллюстрирует возможность выявления «семейной депрессии *ST*» у детей и взрослых. Подчеркивается важность длительного наблюдения и своевременной диагностики наследственных электрокардиографических феноменов, связанных с риском аритмий и внезапной сердечной смерти.

Ключевые слова: *депрессия сегмента ST, синдром Бунгаарда, ЭКГ-феномен, каналопатии*

ИНФОРМАЦИЯ ОБ АВТОРАХ:
Фурман Н.В. — https://orcid.org/0000-0002-5686-6431
Маленова А.Ю. — https://orcid.org/0009-0006-2891-8501
Петрова Н.С. — e-mail: natalidoc64@gmail.com
Пацюра О.Ю. — e-mail: o.pacyra@okkd.ru
Автор, ответственный за переписку: Маленова А.Ю. — e-mail: anastysa2000@yandex.ru

КАК ЦИТИРОВАТЬ:
Фурман Н.В., Маленова А.Ю., Петрова Н.С., Пацюра О.Ю. Случай синдрома семейной депрессии сегмента *ST*. *Профилактическая медицина.* 2026;29(4):91–95. https://doi.org/10.17116/profmed20262904191

A case of a familial *ST* segment depression syndrome

© N.V. Furman[1, 2], A.Yu. Malenova[2], N.S. Petrova[1], O.Yu. Patsura[1]

[1]Regional Clinical Hospital of Cardiology, Saratov, Russia
[2]Saratov State Medical University named after V.I. Razumovsky, Saratov, Russia

ABSTRACT

Hereditary channelopathies are an important cause of arrhythmias and sudden cardiac death in young people. In recent years, a new phenotype has been described, a familial asymptomatic *ST*-segment depression associated with a high risk of arrhythmogenic complications.

Objective. To present a clinical case of asymptomatic *ST*-segment depression in an adolescent and his mother, and discuss this phenomenon in the context of published data on «familial *ST*-segment depression syndrome».

A clinical case description. Patient *A.*, 13 years old, with an episodic increase in blood pressure (BP) was monitored. The patient received electrocardiography (ECG), daily ECG and blood pressure monitoring, echocardiography, treadmill testing, CT scans with coronary angiography, and consultations at the Yu.E. Veltischev Research Clinical Institute of Pediatrics of the Pirogov Russian National Research Medical University of the Ministry of Health of Russia. The patient's mother was additionally examined.

Results. The patient showed persistent *ST*-segment depression in leads V_4—V_6, aggravated after exercise. During stress tests, the rhythm and conductivity remained stable, and no structural heart abnormalities were detected. Mother's ECG showed similar findings with no symptoms or signs. No genetic testing was performed.
Discussion. The data obtained are consistent with the previously described cases of the familial *ST*-depression syndrome, which has an autosomal dominant type of inheritance, high penetrance, and association with arrhythmias. A specific feature includes the stability of ECG changes and their worsening during physical activity. The absence of structural abnormalities excludes the ischemic nature of the changes.
Conclusion. The case presented illustrates the possibility of detecting «familial *ST*-depression» in children and adults. The importance of long-term observation and timely diagnosis of hereditary electrocardiographic phenomena associated with the risk of arrhythmias and sudden cardiac death is emphasized.

Keywords: *ST-segment depression, Bungaard syndrome, ECG phenomenon, channelopathies*

INFORMATION ABOUT THE AUTHORS:
Furman N.V. — https://orcid.org/0000-0002-5686-6431
Malenova A.Yu. — https://orcid.org/0009-0006-2891-8501
Petrova N.S. — e-mail: natalidoc64@gmail.com
Patsura O.Yu. — e-mail: o.pacyra@okkd.ru
Corresponding author: Malenova A.Yu. — e-mail: anastysa2000@yandex.ru

TO CITE THIS ARTICLE:
Furman NV, Malenova AYu, Petrova NS, Patsura OYu. A case of a familial *ST* segment depression syndrome. *The Russian Journal of Preventive Medicine.* 2026;29(4):91–95. (In Russ.). https://doi.org/10.17116/profmed20262904191

Введение

Каналопатии, или первичные электрические заболевания сердца, — одна из основных причин внезапной сердечной смерти у детей, лиц молодого возраста и лиц без органических и структурных заболеваний сердца [1, 2]. Особенности процессов реполяризации, обусловленные генетическими аномалиями белков ионных каналов, проявляются феноменами электрокардиографии (ЭКГ) с характерной картиной, такими как синдром Бунгаарда [3], синдром удлиненного интервала *QT* [4], синдром короткого интервала *QT* [5], а также синдром ранней реполяризации желудочков [6, 7] и др. В 2018 г. в New England Journal of Medicine датским профессором H. Bundgaard и соавт. опубликовано описание случая паттерна ЭКГ семейной бессимптомной депрессии сегмента *ST* («familial *ST*-depression syndrome», «Bundgaard's syndrome») [8].

Цель исследования — представить описание клинического случая бессимптомной депрессии сегмента *ST* у подростка и его матери, а также обсудить этот феномен в контексте опубликованных данных о «семейном синдроме депрессии сегмента *ST*».

Описание клинического случая

Ниже мы приводим наблюдаемый нами случай бессимптомной депрессии сегмента *ST* у подростка и его матери.

Пациент *А.*, 13 лет, поступил на обследование в детское отделение областного кардиодиспансера по направлению одной из районных больниц Саратовской области по поводу эпизодического повышения уровня артериального давления (АД). При поступлении предъявлял жалобы на эпизодическое повышение уровня АД до 140—150/80—90 мм рт.ст., возникавшее в учебное время, сопровождавшееся головокружением и головной болью, купируемое приемом каптоприла. Впервые повышение уровня АД, сопровождающееся головной болью, зарегистрировано в марте 2024 г. на фоне психоэмоциональной нагрузки. Данные объективного осмотра без особенностей. При суточном мониторировании ЭКГ и уровня АД и выполнении эхокардиографии отклонения от нормы не выявлены. Обращала на себя внимание депрессия сегмента *ST* в отведениях V_4—V_6 до 1,5 мм на стандартной ЭКГ **(рис. 1)**.

Депрессия сегмента *ST* сохранялась постоянно, причем после физической нагрузки (непосредственно перед регистрацией ЭКГ пациент быстро поднялся по лестнице на один этаж) отмечено увеличение депрессии сегмента *ST* до 2 мм **(рис. 2)**.

При выполнении тредмил-теста нарушения ритма и проводимости не индуцированы, отмечен адекватный прирост частоты сердечных сокращений (ЧСС) и уровня АД на нагрузку, выявлена косонисходящая депрессия сегмента *ST* до –1,2 мм **(рис. 3)**.

При выполнении компьютерной томографии (КТ)-коронарографии врожденных аномалий, патологических изменений коронарных артерий не было.

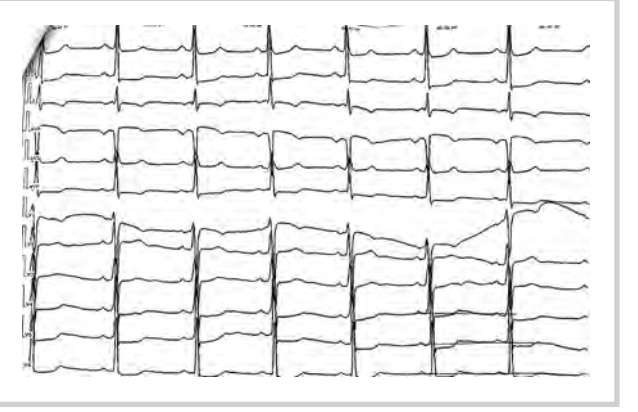

Рис. 1. **Электрокардиограмма. Депрессия сегмента *ST* V_4—V_6 до 1,5 мм.**

Fig. 1. **Electrocardiogram. *ST* segment depression in V_4—V_6 up to 1.5 mm.**

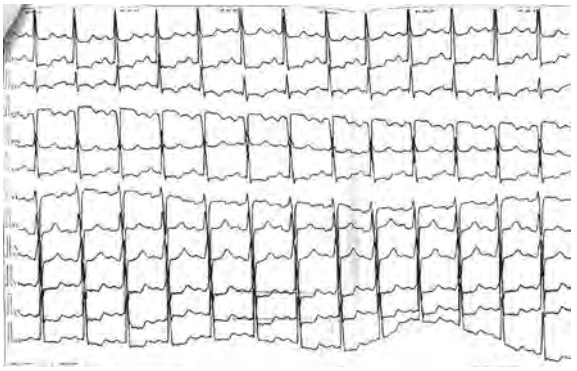

Рис. 2. **Электрокардиограмма. Увеличение депрессии сегмента *ST* до 2 мм после физической нагрузки.**

Fig. 2. **Electrocardiogram. Increase in *ST* segment depression up to 2 mm after exercise.**

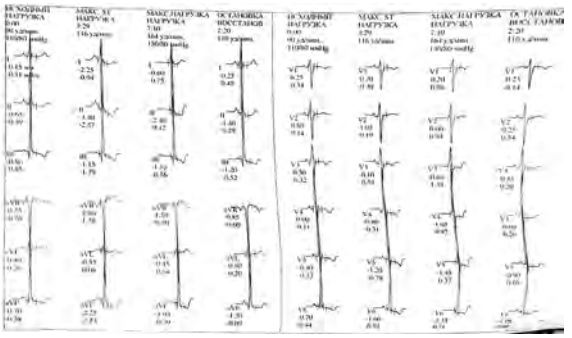

Рис. 3. **Электрокардиограмма при выполнении тредмил-теста. Косонисходящая депрессия сегмента *ST* до –1,2 мм.**

Fig. 3. **An electrocardiogram when performing a treadmill test. Downsloping *ST* segment depression up to –1.2 mm.**

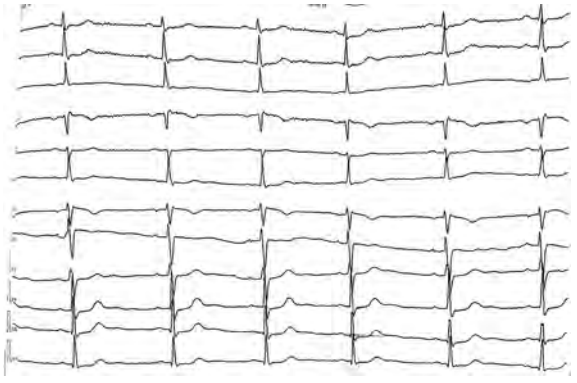

Рис. 4. **Электрокардиограмма мамы мальчика.**

Fig. 4. **Electrocardiogram of the boy's mother.**

При обследовании мамы мальчика выявлена схожая картина ЭКГ **(рис. 4)**, при этом у матери не было каких-либо жалоб на здоровье, отмечалась хорошая переносимость физических нагрузок. Обмороков и случаев внезапной сердечной смерти в семье не было.

В августе 2024 г. пациент повторно обследован в ОККД, при проведении ЭКГ покоя, холтеровского мониторирования ЭКГ, тредмил-теста получены результаты, аналогичные предыдущим.

С 03.10.2024 по 10.10.2024 находился в стационаре ОСП «Научно-исследовательский клинический институт педиатрии имени академика Ю.Е. Вельтищева» ФГАОУ ВО «Российский национальный исследовательский медицинский университет имени Н.И. Пирогова» Минздрава России. Установлен диагноз «дисфункция синусного узла (синусовая тахикардия). Нарушение адаптации *QT* к ЧСС. ЭКГ-феномен предвозбуждения желудочков? Неспецифическое нарушение внутрижелудочковой проводимости».

Но не исключается другой вариант (не синдром ранней реполяризации) каналопатии, так как в данном случае особенность аномалии процессов реполяризации не укладывается в картину синдрома ранней реполяризации [6, 7].

Обсуждение

Более вероятным нам представляется случай ЭКГ-паттерна «семейной бессимптомной депрессии сегмента *ST*» («familial *ST*-depression syndrome»), впервые описанного H. Bundgaard и соавт. [8] при наблюдении 5 семей из 3 разных стран.

Пробанд семьи *A*. регулярно наблюдался в течение 30 лет после впервые выявленных изменений на ЭКГ: персистирующая корытообразная депрессия *ST* в отведениях I, II, aVL, aVF, V_2—V_6. Изменения были стабильными, но усиливались во время физических нагрузок. Жалоб не предъявлял до 55 лет, когда впервые в жизни развилась фибрилляция предсердий. Спустя 8 лет пациент скончался от внезапной сердечной смерти из-за желудочковой фибрилляции. Его сын и дочь имели идентичные изменения на эхокардиограмме, как и еще 4 других члена семьи. У 2 родственников была внезапная сердечная смерть. После 50 лет у 3 членов семьи появились фибрилляция предсердий и вентрикулярная аритмия, при этом во время обследования не обнаружена патология ни в коронарных артериях, ни в левом желудочке.

Пробанд семьи *B*. впервые обратился к врачам с жалобами на потерю сознания. У него обнаружена похожая депрессия сегмента *ST*. Затем развилась персистирующая форма желудочковой тахикардии, включая *torsades des pointes*, и фибрилляция желудочков, что повлекло дисфункцию левого желудочка. Пробанд скончался в возрасте 17 лет после неудачной трансплантации сердца, которая была показана при резистентной к терапии аритмии. Его отцу и дяде с такими же изменениями на ЭКГ установили диагноз «фибрилляция предсердий», когда им было около 60 лет. Позже отцу имплантирован кардиовертер-дефибриллятор из-за эпизодов вентрикулярной тахикардии и вентрикулярной фибрилляции. Четверо других, более молодых родственников, имели такие же изменения ЭКГ, но бессимптомные.

У членов трех остальных семей с общей численностью 9 человек депрессия сегмента *ST* наблюдалась в отведениях I, II, aVL, aVF, V_2—V_6 и развилась аритмия. На усмотрение лечащего врача выполнен генетический скрининг, включая гены заболеваний сердечно-сосудистой системы. Все тесты были отрицательными.

Таким образом, обнаружено 5 семей с аутосомно-доминантным кардиальным синдромом, который характеризуется персистентной неишемической депрессией сегмента *ST*, развитием фибрилляции предсердий и желудочковыми аритмиями, а в некоторых случаях и дисфункцией левого желудочка. Для сравнения, другие каналопатии (синдром удлиненного сегмента *QT*, синдром Бунгаарда) имеют динамическую патогномонично измененную ЭКГ, а при впервые выявленном синдроме ЭКГ не изменяется в течение времени [8].

В мае 2021 г. в Дании зарегистрировано еще 10 семей с похожей картиной ЭКГ. Во всех семьях обнаружено 2 человека и более с депрессией сегмента *ST* [9]. Ни у кого из имевших изменения на ЭКГ не обнаружены структурные изменения миокарда. Анализ родословной привел к предположению об аутосомно-доминантном типе наследования с высокой пенетрантностью, поскольку примерно у 50% членов семьи первой степени родства обнаружен схожий фенотип ЭКГ. Депрессия сегмента *ST* была наиболее выражена в отведениях V_4, V_5, II. Фибрилляция предсердий была наиболее распространенной патологией с дебютом в пятом десятилетии. В течение около 6,5 года у 3 исследуемых (9% мужчин) появилась желудочковая аритмия, у 4 — выполнена катетерная абляция субстрата аритмии, у 2 — имплантирован кардиовертер-дефибриллятор, у 5 — диагностирована сердечная недостаточность с фракцией выброса <50%, у 3 — развилась фибрилляция предсердий. Желудочковые аритмии и снижение фракции выброса левого желудочка были диагностированы только у мужчин, что предполагает наследование, сцеп от пола. В рамках исследования проведена чрескожная септальная биопсия у 3 пациентов: миокард варьировал от нормального до наличия вариабельно увеличенных миоцитов или ядер, перинуклеарной потери миофибрилл и вакуолизации, а также интерстициального фиброза. Генетический скрининг на известные виды кардиологической патологии был отрицательным [9]. Большинство обследованных жили с нарушенной функцией реполяризации годами до тех пор, пока не развивалась аритмия.

В 2022 г. этим же коллективом авторов представлены результаты ретроспективного анализа данных 14 явно неродственных семей, в которых было более 2 больных с семейным синдромом депрессии сегмента *ST* [10]. В исследование включено 40 больных (43% мужчин; средний возраст на момент установления диагноза 49,1 года, средняя длительность наблюдения 9,3±7,1 года). Аутосомно-доминантное наследование наблюдалось во всех семьях. Фенотип ЭКГ с депрессией сегмента *ST*, по-видимому, манифестировал в препубертатном возрасте, а отклонения *ST* были стойкими и наиболее выраженными в отведениях V_4, V_5 и II, как это описывалось ранее [10]. При проведении тестов с физическими нагрузками отмечалось увеличение депрессии сегмента *ST* в среднем на 117 мкВ в отведении V_5. В течение периода наблюдения у 5 (13%) пациентов развились стойкие желудочковые аритмии или произошла внезапная сердечная смерть (остановка кровообращения с успешной реанимацией), у 10 (25%) — фибрилляция предсердий, у 2 (5%) — другие наджелудочковые аритмии, а у 10 (25%) — отмечено уменьшение фракции выброса левого желудочка ⩽50%.

Желудочковые аритмии были полиморфными, с относительно короткими преждевременными сокращениями желудочков в начале заболевания (300—360 мс); не было удлинения интервала *QT*. У 7 пациентов проведена, по крайней мере, одна катетерная абляция: у 5 — по поводу наджелудочковой аритмии, у 2 — по поводу желудочковой аритмии. Аритмии в данном исследовании, в отличие от предыдущего, развивались и у женщин, но чаще отмечались у мужчин (p<0,01).

После первоначального описания в 2018 г. и разработки критериев диагностики синдрома семейной депрессии *ST* авторами в 2022 г. предложены пересмотренные критерии диагностики [10]:

1. У пробанда: необъяснимая вогнуто-восходящая депрессия *ST* ⩾0,1 мВ, по крайней мере, в четырех отведениях (V_3—V_6 и I—III) через 80 мс после точки J, подъем *ST* ⩾0,1 мВ в aVR.
2. У родственников пробанда: необъяснимая вогнуто-восходящая депрессия *ST* ⩾0,05 мВ, по крайней мере, в четырех отведениях (V_3—V_6 и I—III) через 80 мс после точки J.
3. Общие критерии для пробандов и родственников:

— отсутствие эпизодов нормализации ЭКГ, т.е. постоянная картина ЭКГ с течением времени;
— усиление депрессии сегмента *ST* во время нагрузки;
— аутосомно-доминантный тип наследования.

Следует отметить, что самими же авторами отмечается значительное количество вариантов депрессии сегмента *ST* в случаях, расцененных как «семейная депрессия *ST*» [10].

В последующем при анализе 12 млн ЭКГ в Датском национальном регистре выявлено 173 пробанда и 4975 родственников с критериями семейной депрессии сегмента *ST*, т.е. ее распространенность в Дании составляет 3—9/100 000, что сопоставимо с другими наследственными аритмическими синдромами [11]. При этом в течение периода наблюдения (2,4±3,4 года) авторы исследования отмечали повышенный риск комбинированной конечной точки, включавшей случаи впервые выявленной фибрилляции предсердий, желудочковых аритмий, сердечной недостаточности, имплантации внутрисердечных устройств [ОР 4,4 (ДИ 1,2—15,9), 3,6 (2—6,5), 2,21 (2—2,5)] и смертности от всех причин [ОР 6,2 (ДИ 3,6—10,6), 3,1 (1,7—1,9), 1,8 (1,7—1,9)] для пробандов при наличии критериев 2018 и 2022 гг. и родственников при наличии критериев 2022 г. по сравнению с подобранными контрольными группами без отклонения сегмента *ST*.

Заключение

Мы не можем с абсолютной уверенностью без генетического тестирования утверждать, что у наблюдаемого пациента выявлено то же генетическое заболевание, что описано датскими исследователями, но вероятность того, что мы столкнулись с вариантом синдрома Бунгаарда (семейной депрессией сегмента *ST*), представляется достаточно высокой.

Вклад авторов: концепция и дизайн исследования — Фурман Н.В.; сбор и обработка материала —Петрова Н.С., Пацюра О.Ю.; статистический анализ данных — Фурман Н.В., Маленова А.Ю.; написание текста — Фурман Н.В., Маленова А.Ю., Петрова Н.С., Пацюра О.Ю.; научное редактирование — Фурман Н.В.

Authors contribution: study design and concept —Furman N.V.; data collection and processing — Petrova N.S., Patsura O.Yu; statistical analysis — Furman N.V., Malenova A.Yu.; text writing — Furman N.V., Malenova A.Yu., Petrova N.S., Patsura O.Yu.; scientific editing — Furman N.V.

Авторы заявляют об отсутствии конфликта интересов.

The authors declare no conflicts of interest.

ЛИТЕРАТУРА/REFERENCES

1. Ревишвили А.Ш., Неминущий Н.М., Баталов Р.Е. и др. Всероссийские клинические рекомендации по контролю над риском внезапной остановки сердца и внезапной сердечной смерти, профилактике и оказанию первой помощи. *Вестник аритмологии*. 2017;(89):2-104.
Revishvili ASh, Neminushchiy NM, Batalov RE, et al. National clinical guidelines for the control of the risk of sudden cardiac arrest and sudden cardiac death, their prevention and first aid. *Vestnik aritmologii*. 2017;(89):2-104. (In Russ.).
2. Лебедев Д.С., Михайлов Е.Н., Неминущий Н.М. и др. Желудочковые нарушения ритма. Желудочковые тахикардии и внезапная сердечная смерть. Клинические рекомендации 2020. *Российский кардиологический журнал*. 2021;26(7):4600.
Lebedev DS, Mikhailov EN, Neminuschiy NM, et al. Ventricular arrhythmias. Ventricular tachycardias and sudden cardiac death. 2020 Clinical guidelines. *Rossijskij kardiologicheskij zhurnal*. 2021;26(7):4600. (In Russ.).
https://doi.org/10.15829/1560-4071-2021-4600
3. Brugada P, Brugada J. Right bundle branch block, persistent ST segment elevation and sudden cardiac death: a distinct clinical and electrocardiographic syndrome. A multicenter report. *Journal of the American College of Cardiology*. 1992;20(6):1391-1396.
https://doi.org/10.1016/0735-1097(92)90253-j
4. Schwartz PJ, Stramba-Badiale M, Crotti L, et al. Prevalence of the congenital long-QT syndrome. *Circulation*. 2009;120(18):1761-1767.
https://doi.org/10.1161/CIRCULATIONAHA.109.863209
5. Giustetto C, Schimpf R, Mazzanti A, et al. Long-term follow-up of patients with short QT syndrome. *Journal of the American College of Cardiology*. 2011;58(6):587-595.
https://doi.org/10.1016/j.jacc.2011.03.038
6. Macfarlane PW, Antzelevitch C, Haissaguerre M, et al. The Early Repolarization Pattern: A Consensus Paper. *Journal of the American College of Cardiology*. 2015;66(4):470-477.
Erratum in: *Journal of the American College of Cardiology*. 2015 Sep 8;66(10):1206.
https://doi.org/10.1016/j.jacc.2015.05.033
7. Медведев М.М., Велеславова О.Е. Паттерн и синдром ранней реполяризации: вопросов больше, чем ответов. *Вестник аритмологии*. 2019;26(1):61-66.
Medvedev MM, Veleslavova OE. Early repolarization pattern and syndrome: more questions than answers. *Vestnik aritmologii*. 2019;26(1):61-66. (In Russ.).
8. Bundgaard H, Jøns C, Lodder EM, et al. A Novel Familial Cardiac Arrhythmia Syndrome with Widespread ST-Segment Depression. *New England Journal of Medicine*. 2018;379(18):1780-1781.
https://doi.org/10.1056/NEJMc1807668
9. Christensen AH, Nyholm BC, Vissing CR, et al. History and Clinical Characteristics of the First 10 Danish Families with Familial ST-Depression Syndrome. *Journal of the American College of Cardiology*. 2021;77(20):2617-2619.
https://doi.org/10.1016/j.jacc.2021.03.313
10. Christensen AH, Vissing CR, Pietersen A, et al. Electrocardiographic Findings, Arrhythmias, and Left Ventricular Involvement in Familial ST-Depression Syndrome. *Circulation Arrhythmia and Electrophysiology*. 2022;15(4):e010688.
https://doi.org/10.1161/CIRCEP.121.010688
11. Frosted R, Sørensen KK, Andersen MP, et al. Prevalence and cardiac risk of familial ST depression syndrome: A study of 12 million electrocardiograms. *Heart Rhythm*. Published online March 4, 2025;S1547-5271(25)00219-X.
https://doi.org/10.1016/j.hrthm.2025.02.048

Поступила 08.11.2025
Received 08.11.2025
Принята к печати 13.11.2025
Accepted 13.11.2025