https://doi.org/10.17116/profmed201821051136

Первичная и вторичная профилактика меланомы кожи: аналитический обзор

Н.Н. ПОТЕКАЕВ, А.В. МИЧЕНКО*, А.Н. ЛЬВОВ

ГБУЗ «Московский научно-практический центр дерматовенерологии и косметологии Департамента здравоохранения Москвы», Москва, Россия

На фоне роста заболеваемости меланомой в России все большую актуальность приобретает первичная и вторичная профилактика заболевания. В обзоре рассматриваются современные подходы к первичной профилактике, включая проведение масштабных профилактических программ на государственном уровне. Детально обсуждаются принципы вторичной профилактики меланомы кожи, включая критерии отбора пациентов для программы динамического мониторинга, применяющиеся технологии, особенности и сложности проведения мониторинговых обследований и самостоятельного обследования кожного покрова пациентами.

Ключевые слова: меланома, профилактика, мониторинг.

Primary and secondary prevention of melanoma of the skin: an analytical review

N.N. POTEKAEV, A.V. MICHENKO*, A.N. LVOV

SBHI «Moscow scientific and practical center of dermatovenerology and cosmetology of Moscow Department of Health Care», Moscow, Russia

Melanoma primary and secondary prevention is becoming increasingly important in Russia due to the disease increasing incidence. The review considers current approaches to primary prevention, including large-scale state prevention programs. The principles of secondary prophylaxis of skin melanoma are discussed in detail, including the criteria for selecting patients for the dynamic monitoring program, the technologies used, the special aspects and problems of conducting monitoring examinations and self-examination of the skin.

Keywords: melanoma, prophylaxis, monitoring.

В России, как и в других странах, отмечается рост заболеваемости одной из наиболее агрессивно протекающих злокачественных опухолей кожи — меланомой [1]. Так, показатель заболеваемости меланомой кожи населения России в 2007—2017 гг. увеличился с 41,2 до 61,2 на 100 тыс. населения. Всего в 2017 г. зарегистрировано 11 057 случаев меланомы кожи, из них 1110 — в Москве. С одной стороны, удельный вес больных с опухолевым процессом I—II стадии от числа больных с впервые в жизни установленным диагнозом злокачественного новообразования в России в 2007—2017 гг. увеличился с 68,2 до 79,4%, что может свидетельствовать о росте настороженности медицинского персонала и населения в отношении пигментных новообразований кожи. С другой стороны, несмотря на появление ряда новых лекарственных препаратов, нивелирующих эффект специфических мутаций в опухоли, широкое применение которое ограничивается их недостаточной универсальностью и высокой стоимостью [2]. Недавно внедренные препараты для иммунотерапии больных обладают желаемой универсальностью, и даже обеспечивают выживание до 40—50% пациентов с нерезектабельной меланомой III—IV стадии через 45 мес, однако оставляют пожизненные осложнения, в том числе требующие проведения заместительной гормональной терапии, и также полностью не решают проблему излечивания от меланомы [3].

В этой связи в решении проблемы заболеваемости и смертности от меланомы кожи приоритет сохраняют мероприятия по профилактике и ранней диагностике меланомы кожи: так, при выявлении опухоли на стадии, когда толщина не превышает 1 мм, 20-летняя выживаемость пациентов достигает 96% [4]. Имеющиеся в настоящее время доказательные данные свидетельствуют об эффективности и целесообразности первичной и вторичной профилактики меланомы кожи [5]. Под первичной профилактикой меланомы кожи подразумевают ограничение воздействия на кожу ультрафиолетового излучения, как основного провоцирующего меланому фактора. Вторичную профилактику считают синонимом ранней диагностики этой чрезвычайно злокачественной опухоли [5]. Для целей ранней диагностики меланомы и других злокачественных новообразований кожи под эгидой *Национального альянса дерматологов и косметологов* в России, и, в частности, в Москве (как в основном в структуре ГБУЗ «МНПЦДК ДЗМ», так и других лечебных учреждений различной формы собственности), в рамках всемирного масштаба мероприятия, ежегодно в

© Коллектив авторов, 2018

мае проводится «День диагностики меланомы». Все обратившиеся пациенты получают бесплатную консультацию, проходят процедуру дерматоскопии и при необходимости поступают под наблюдение или лечение специалиста.

Первичная профилактика меланомы кожи

Главным фактором, способным индуцировать развитие меланомы кожи, традиционно считается ультрафиолетовое излучение. При этом ультрафиолет естественного и искусственного происхождения одинаково опасен. Об этом свидетельствуют данные A. Cust и соавт. [6], показавших, что солярий является основной причиной роста заболеваемости меланомой кожи среди молодых женщин: по их данным, в Австралии у 76% светлокожих больных в возрасте от 18 до 29 лет меланома была вызвана использованием соляриев. Защита от ультрафиолетового излучения традиционно подразумевает применение ряда средств защиты (закрытая одежда, широкополые шляпы, солнцезащитные очки, косметические средства с УФ-фильтрами), а также коррекцию поведения (выбор тенистых мест при прогулках, изменение поведения во время пляжного отдыха). Также возможна организация профилактических мероприятий на административном уровне (организация закрытых детских площадок, обустройство закрытых тротуаров и т.д.).

Целесообразность использования солнцезащитных средств с высокой степенью защиты очень наглядно продемонстрирована в норвежском исследовании злокачественных новообразований у женщин. В исследовании приняли участие 143 844 женщины в возрасте от 40 до 75 лет, в том числе 722 с меланомой кожи [7]. Авторы подтвердили, что использование солнцезащитных средств с SPF $\geqslant$15 действительно уменьшает риск развития меланомы кожи в отличие от средств с SPF <15. Кроме того, установлено, что использование солнцезащитных средств с SPF $\geqslant$15 женщинами в возрасте от 40 до 75 лет уменьшает заболеваемость меланомой на 18% [7]. Поэтому первичная профилактика меланомы кожи направлена на минимизацию воздействия провоцирующего формирование меланомы фактора — ультрафиолетового излучения. При этом отдельного внимания заслуживают пациенты, подвергающиеся воздействию искусственного ультрафиолетового излучения, поскольку к этой группе все чаще относятся не только больные кожными заболеваниями, получающие фототерапию, но и здоровые пользователи соляриев и услуг ногтевого сервиса с применением ультрафиолетовых ламп для сушки шеллака.

Наиболее показательным примером успешного проведения программы первичной профилактики меланомы кожи является опыт Австралии, внедрившей с начала 80-х годов XX века комплексную программу «Slip! Slop! Slap!», которая нашла продолжение в программе SunSmart, добавившей к лозунгу «Seek!» и «Slide!». Эти созвучные и легко запоминающиеся слова обозначают основные принципы безопасного поведения под солнцем: «**Slip** on a shirt» — «накинь футболку», «**Slop** on the 50+ sunscreen» — «нанеси солнцезащитный крем с SPF50+»,«**Slap** on a hat» — «надень шляпу», «**Seek** shade or shelter» — «найди тень или укрытие», «**Slide** on some glasses» — «надень очки» [8].

Важным аспектом этой профилактической программы стала работа, направленная на защиту детей и подростков от солнечного света, в том числе создание закрытых от солнца пространств в школах, внедрение инновационных спортивных программ. Также проводилась специальная работа с преподавателями, фармацевтами, спортивными организациями и многими другими учреждениями или организациями, отвечающими за проведение мероприятий на открытом воздухе [8]. Следует отметить, что результатом проведенных программ первичной профилактики меланомы кожи стало снижение заболеваемости подростков в Австралии [9].

Вторичная профилактика меланомы кожи

Задачам вторичной профилактики меланомы кожи служат мероприятия по ранней диагностике этой опухоли, включающие, во-первых, прицельные скрининговые обследования лиц из групп высокого и очень высокого риска развития меланомы кожи **(табл. 1)**, а во-вторых, самостоятельное обследование кожи пациентом.

Скрининговые обследования лиц из групп высокого и очень высокого риска развития меланомы кожи

Скрининговые обследования могут проводиться с участием дерматовенерологов либо смежных специалистов, в том числе с привлечением среднего медицинского персонала. При этом возможно использование скрининговых клинико-дерматоскопических алгоритмов, направленных на выявление различных злокачественных опухолей **(табл. 2)**.

При включении пациента из группы высокого и очень высокого риска в программу динамического наблюдения при контрольных визитах пациента основными клиническими критериями диагностики меланомы кожи остаются признаки, суммированные в правиле ABCDE [15, 16].

Также очень важен симптом «гадкого утенка», согласно которому, одно образование при осмотре невооруженным глазом отличается от всех остальных подобных ему образований [17, 18]. Здесь следует подчеркнуть, что симптом «гадкого утенка» применим как к пигментным, так и к беспигментным новообразованиям, поэтому клиническое и дерматоскопическое обследование кожи должно быть направлено на все имеющиеся очаги с тем, чтобы не пропустить беспигментную меланому.

В то же время следует отметить, что при наличии всех критериев правила ABCDE очень часто гистологические характеристики меланомы уже соответствуют опухоли толщиной более 1 мм, и таким образом клиническое обследование, согласно этому общеизвестному правилу, не может надежно обеспечить раннюю диагностику меланомы. Поэтому особые надежды возлагаются на скрининговые обследования пациентов с факторами высокого и очень высокого риска, которые должны проводиться в формате дерматологического мониторинга пациентов, включающего фотокартирование всего кожного покрова и фиксацию дерматоскопических изображений каждого меланоцитарного новообразования кожи.

При этом фиксация клинических снимков служит выявлению меланом, возникших *de novo*, без ассоциации с меланоцитарным невусом, которые по последним данным составляют 70,9% [19]. Авторы подчеркивают, что факт прилегания невуса к меланоме в остальных случаях может быть случайностью и не доказывает развитие меланомы из клеток невуса, и предполагают, что меланома с самого момента ее появления является меланомой, а не формируется в результате трансформации невусных клеток. Примечательно, что среди невусов, прилежащих к меланомам, диспластические невусы встречались реже, чем невусы без признаков дисплазии (43,3 и 56,7% соответственно) [19, 20]. Отдельно следует подчеркнуть, что анализ новообра-

***Таблица 1*. Факторы высокого и очень высокого риска развития меланомы (обобщено по [10])**

***Table 1*. Factors of high and very high risk of melanoma (summary from [10])**

Фактор риска	Высокий риск	Очень высокий риск
Характеристики невусов	>50 невусов (или >20 невусов на коже рук) диаметром >2 мм	>100 невусов. Крупный врожденный невус >20 см в диаметре или занимающий >5% поверхности тела
Характеристики атипичных невусов	Один или более атипичный (диспластический) невус	4 или больше атипичных невусов Синдром атипичных невусов Семейный синдром атипичных невусов и меланомы
Личный анамнез	Меланома в анамнезе Немеланомный рак кожи в анамнезе	Избыточная инсоляция или рак кожи в анамнезе у самого пациента
Семейный анамнез	Меланома у одного родственника первой степени родства Рак кожи в анамнезе у родственников	Два или более случаев меланомы у родственников первой степени родства В анамнезе множественная меланома или рак поджелудочной железы
Генотип	—	Носители мутации гена *CDKN2A* и родственники первой степени родства Родственники второй степени родства семей с мутацией в гене *CDKN2A*.
Фенотип	1-й или 2-й фототип по Фитцпатрику (веснушки) Естественный рыжий или белокурый цвет волос	—
Наличие иммуносупрессии	Иммуносупрессия иного генеза	Иммуносупрессивная терапия по поводу трансплантации органов
Инсоляция в анамнезе и другие факторы	Признаки фотоповреждения кожи (актинический лентиго) Длительная инсоляция	>250 сеансов ПУВА-терапии по поводу псориаза Проведение лучевой терапии в детстве

***Таблица 2*. Скрининговые алгоритмы диагностики злокачественных новообразований кожи**

***Table 2*. Screening algorithms for the diagnosis of malignant skin tumors**

Название алгоритма (расшифровка)	Принцип	Кем может применяться (после обучения)
АС-правило (А – асимметрия, С – вариабельность цвета) [11]	1. Оценка асимметрии 2. Оценка вариабельности цвета	1. Неспециалистами 2. Специалистами как при клиническом, так и при дерматоскопическом обследовании
«Хаос и признаки» [12]	1. Отбор для анализа образований, имеющих «хаос», т.е. асимметрию цветов и структур (за некоторыми исключениями) 2. Оценка наличия как минимум одного из восьми признаков, являющихся показанием к удалению	Специалистами, использующими дерматоскопию
TADA — алгоритм (triage amalgamated dermoscopic algorithm — объединенный алгоритм сортировки больных с применением дерматоскопии) [13]	Новообразования с признаками ангиомы, дерматофибромы, себорейной кератомы не требуют вмешательства. Остальные образования требуют диагностической эксцизионной биопсии либо консультации онколога в одном из двух случаев: 1) при дезорганизации строения 2) при наличии одного из следующих признаков: a. Лучистая модель строения b. Сине-черный или серый цвет c. Белые полосы d. Негативная сеть e. Эрозии/язвы f. Сосуды	Специалистами, использующими дерматоскопию
Алгоритм из трех признаков [14]	Необходимо исключать меланому кожи при наличии двух и более из трех следующих признаков: 1) Асимметрия цветов и/или структур 2) Синий и/или белый цвет 3) Атипичная пигментная сеть	1) Средним медицинским персоналом 2) Начинающими специалистами

зований, возникающих *de novo* в возрасте после 40 лет, должен быть наиболее тщательным.

В свою очередь дерматоскопическое обследование призвано выявить меланому на ранних стадиях в случае ее развития в ассоциации с меланоцитарными невусами. Основные дерматоскопические признаки меланомы обобщены в ряде диагностических алгоритмов (ABCD-алгоритм, анализ модели строения, алгоритм Мензеса, алгоритм Арджен-



Рис. 1. **Пациентка с синдромом диспластических невусов и крупным келоидным рубцом, возникшим после удаления папилломы на коже шеи и увеличившимся после серии попыток его лечения. Ведение этой больной осложняется ее страхом перед проведением дополнительных диагностических биопсий. Поэтому неинвазивный клинико-дерматоскопический мониторинг, позволяющий снизить число иссечений доброкачественных меланоцитарных новообразований, является наиболее оптимальной тактикой ведения.**

Fig. 1. **A patient with a dysplastic nevus syndrome and a large keloid scar that developed after removal of the papilloma on the neck and enlarged after several therapeutic attempts. The management of this patient is complicated by her fear of additional diagnostic biopsies. Therefore, non-invasive clinical and dermatoscopic monitoring, which reduces the number of excisions of benign melanocytic neoplasms, is the management of choice.**

зиано и другие) [21]. Дополнительным важным ориентиром, предназначенным для выявления ранней меланомы, является симптом «Красной Шапочки», согласно которому в очаге, клинически похожем на все остальные подобные ему образования, при дерматоскопии обнаруживаются выраженные отличия от других новообразований [22].

Интересно отметить, что по данным мета-анализа, проведенного Международным обществом дерматоскопии, среднее число мониторируемых новообразований составляет 12 [23]. При этом в идеальном представлении фиксация дерматоскопических изображений должна быть максимально детальной и охватывать все очаги, имеющиеся на коже, поскольку примерно в 40% случаев признаки меланомы могут сформироваться в меланоцитарных образованиях, первоначально не вызывавших подозрений и не включенных в мониторинг [24]. Однако в условиях амбулаторного приема пациентов при ограниченных временных ресурсах, по мнению отдельных авторов [25], допустимо прицельное обследование наиболее подозрительных новообразований, поскольку такой подход обеспечивает сравнимые показатели эффективности выявления злокачественных новообразований кожи, имеющихся на момент обследования у пациента, а временные затраты снижаются в 5,6 раза. В целом не вызывает сомнений необходимость такого мониторинга, поскольку меланомы, выявленные у пациентов, находящихся под наблюдением, были тоньше меланом, выявленных случайно [26], что напрямую может влиять на прогноз для жизни пациента.

Клинико-дерматоскопический мониторинг преследует две цели: раннее выявление первичных меланом кожи и обнаружение дерматологических проявлений прогрессирования заболевания у пациентов с меланомой в анамнезе. При этом наиболее сложную группу больных, требующих динамического наблюдения, составляют пациенты с множественными меланоцитарными невусами, в особенности — с синдромом диспластических невусов. Классическими критериями диагностики синдрома диспластических невусов являются: наличие более 100 невусов, как минимум одно новообразование с клиническими признаками диспластического невуса, и 1 невус с наибольшим диаметром 8 мм или более [27]. В большинстве стран критерием множественного характера меланоцитарных невусов считается их число более 50 [10]. Однако у некоторых больных с синдромом диспластических невусов общее число невусов может достигать и даже превышать 1000 **(рис. 1)**. Наблюдение таких пациентов значительно облегчается при использовании автоматизированных систем для фиксации клинических и дерматоскопических изображений новообразований **(рис. 2)** [28]. В то же время следует отметить отсутствие единых стандартов клинико-дерматоскопического мониторинга пациентов с факторами высокого и очень высокого риска, как по периодичности проведения мони-



Рис. 2. **Оборудование для автоматизированного фотокартирования новообразований кожи с фиксацией клинических снимков всего кожного покрова и дерматоскопических изображений исследуемых новообразований.**

Fig. 2. **Equipment for automated photographic mapping of skin lesions with fixation of clinical images of the entire skin surface and dermatoscopic images of lesions of interest.**

торинговых визитов, так и по количеству мониторируемых новообразований и технике мониторинга [29].

Вопросы автоматизированного ассистирования при диагностике меланомы кожи в последние годы вышли на новый уровень, в том числе благодаря развитию систем автоматического распознавания изображений на основе нейронных сетей. Большое внимание исследователей было привлечено к этой технологии после публикации результатов исследования, показавшего способность такой системы выявлять злокачественные опухоли кожи на уровне, сопоставимом с опытным дерматологом [30]. В то же время многие специалисты подчеркивают, что создание этих систем не позволит заменить врача, но улучшит качество диагностики начинающими специалистами.

Самостоятельное обследование кожи пациентом

Поскольку около 75% меланом кожи обнаруживается самим пациентом или его родственниками, друзьями или другими людьми, не имеющими профессионального медицинского образования, большую роль играет информированность пациентов о признаках злокачественных новообразований кожи. Самостоятельное обследование новообразований проводится пациентом в соответствии с инструкцией, выданной врачом (в печатном виде), включающей детальные указания по осмотру всех участков кожного покрова, при необходимости — с привлечением помощников для обследования труднодоступных зон. Такая процедура призвана способствовать раннему выявлению злокачественных опухолей кожи. С одной стороны, повышенная настороженность больного обеспечивает более раннее обращение пациента к врачу при развитии нетипичных новообразований и уменьшает риск выявления «толстых» меланом [31]. С другой стороны, диагностические способности пациентов могут быть ограниченны, также существует проблема низкой комплаентности пациентов при выполнении самостоятельного осмотра кожного покрова [32]. Важно подчеркнуть, что частота проведения самостоятельного обследования новообразований кожи не должна превышать 1 раза в месяц, поскольку в противном случае есть риск пропустить медленно изменяющиеся образования.

Организация скрининговых обследований

При организации скрининговых обследований большое значение имеет доступность медико-санитарной помощи и тесное взаимодействие специалистов (дерматовенерологов, косметологов, онкологов). В качестве примера организации обследования и маршрутизации пациентов может служить опыт ГБУЗ «МНПЦДК ДЗМ». Так, для повышения доступности медико-санитарной помощи населению Москвы по раннему выявлению злокачественных новообразований кожи на базе ГБУЗ «Московский научно-практический центр дерматовенерологии и косметологии ДЗМ» в течение 2017—2018 гг. были бесплатно обучены базовым навыкам дерматоскопии 190 врачей дерматовенерологов ГБУЗ «МНПЦДК ДЗМ». Кроме того, ГБУЗ «МНПЦДК ДЗМ» был оснащен оборудованием необходимым для неинвазивного обследования пациентов и автоматизированного мониторинга новообразований больных из группы высокого и очень высокого риска развития меланомы кожи **(см. рис. 2)**. В рамках очередного 12-го Дня диагностики меланомы 21—23 мая 2018 г. в бесплатных обследованиях приняли участие 70 врачей из 15 филиалов. Всего осмотрены 3738 пациентов. Больные с образованиями, имеющими подозрительные признаки, всего 232 человека, далее были направлены в специализированные медицинские учреждения, в соответствии общепринятым алгоритмом **(рис. 3)**. Несомненно, дальнейшая разработка методической и нормативно-правовой документации, регламентирующей маршрутизацию пациентов с подозрени-

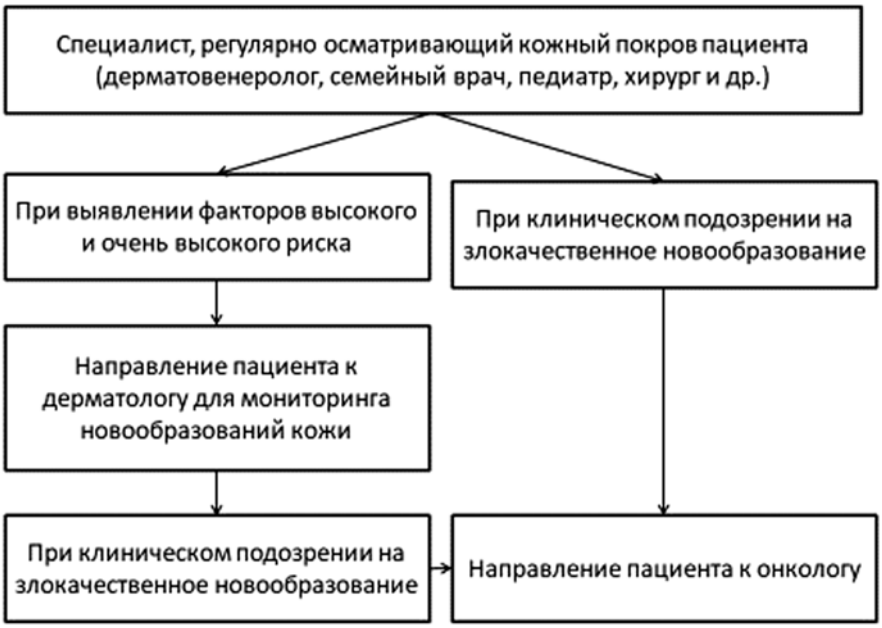

Рис. 3. **Маршрутизация пациентов с факторами риска развития злокачественных новообразований кожи (включая меланому) и подозрительными новообразованиями кожи.**

Fig. 3. **Routing of patients with risk factors for development of skin malignancies (including melanoma) and suspicious skin lesions.**

ем на меланому сохраняет свою актуальность в контексте адекватной профилактики.

Заключение

Таким образом, первичная и вторичная профилактика меланомы кожи требует работы по широкому информированию населения о правилах профилактики меланомы кожи. Кроме того, ключевую роль играет обучение специалистов, регулярно осматривающих кожный покров пациентов, клиническим и дерматоскопическим признакам злокачественных новообразований кожи, включая меланому. Наконец, помощь пациентам должна оказываться в тесном сотрудничестве специалистов, выявляющих подозрительные новообразования и онкологов, в рамках соответствующей маршрутизации пациентов.

Авторы заявляют об отсутствии конфликта интересов.

ЛИТЕРАТУРА/REFERENCES

1. Каприн А.Д., Старинский В.В., Петрова Г.В. *Злокачественные новообразования в России в 2016 году (заболеваемость и смертность)*. М.: МНИОИ им. П.А. Герцена, филиал ФГБУ «НМИЦ радиологии» Минздрава России; 2018. [Kaprin AD, Starinskii VV, Petrova GV. *Zlokachestvennye novoobrazovaniya v Rossii v 2016 godu (zabolevaemost' i smertnost')*. M.: MNIOI im. P.A. Gertsena, filial FGBU «NMITs radiologii» Minzdrava Rossii; 2018. (In Russ.)].
2. Maverakis E, Cornelius LA, Bowen GM, Phan T, Patel FB, Fitzmaurice S, He Y, Burrall B, Duong C, Kloxin AM, Sultani H, Wilken R, Martinez SR, Patel F. Metastatic melanoma — a review of current and future treatment options. *Acta Derm Venereol.* 2015 May;95(5):516-524. https://doi.org/10.2340/00015555-2035
3. Warner AB, Postow MA Combination Controversies: Checkpoint Inhibition Alone or in Combination for the Treatment of Melanoma? *Oncology (Williston Park).*2018 May 15;32(5):228-234.
4. Green AC, Baade P, Coory M, Aitken JF, Smithers M. Population-Based 20-Year Survival Among People Diagnosed With Thin Melanomas in Queensland, Australia. *J Clin Oncol.* 2012;30:1462-1467. https://doi.org/10.1200/jco.2011.38.8561
5. Suppa M, Daxhelet M, del Marmol V. Melanoma secondary prevention. *Rev Med Brux.* 2015 Sep;36(4):255-259.
6. Cust AE, Armstrong BK, Goumas C, Jenkins MA, Schmid H, Hopper JL, Kefford RF, Giles GG, Aitken JF, Mann GJ. Sunbed use during adolescence and early adulthood is associated with increased risk of early-onset melanoma. *Int J Cancer.* 2011;128:2425-2435. https://doi.org/10.1002/ijc.25576
7. Ghiasvand R, Weiderpass E, Green AC, Lund E, Veierød MB. Sunscreen Use and Subsequent Melanoma Risk: A Population-Based Cohort Study. *J Clin Oncol.* 2016 Nov 20;34(33):3976-3983. https://doi.org/10.1200/jco.2016.67.5934
8. Marks R Campaigning for melanoma prevention: a model for a health education program. *J Eur Acad Dermatol Venereol.* 2004 Jan;18(1):44-47.
9. Iannacone MR, Youlden DR, Baade PD, Aitken JF, Green AC. Melanoma incidence trends and survival in adolescents and young adults in Queensland, Australia. *Int J Cancer.* 2015 Feb 1;136(3):603-609. https://doi.org/10.1002/ijc.28956
10. Watts CG, Dieng M, Morton RL, Mann GJ, Menzies SW, Cust AE. Clinical practice guidelines for identification, screening and follow-up of individuals at high risk of primary cutaneous melanoma a s*ystematic rev*iew. *Br J Dermatol.* 2015 Jan;172(1):33-47. https://doi.org/10.1111/bjd.13403
11. Rogers T, Marino M, Dusza SW, Bajaj S, Marchetti MA, Marghoob A. Triage amalgamated dermoscopic algorithm (TADA) for skin cancer screening. *Dermatol Pract Concept.* 2017 Apr 30;7(2):39-46. https://doi.org/10.5826/dpc.0702a09
12. Rosendahl C, Cameron A, McColl I, Wilkinson D. Dermatoscopy in routine practice: 'chaos and clues'. *Aust Fam Physician.* 2012;41(7):482-487.

13. Rogers T, Marino M, Dusza SW, Bajaj S, Marchetti MA, Marghoob A. Triage amalgamated dermoscopic algorithm (TADA) for skin cancer screening. *Dermatol Pract Concept.* 2017 Apr;7(2):39-46. https://doi.org/10.5826/dpc.0702a09

14. Soyer HP, Argenziano G, Zalaudek I, Corona R, Sera F, Talamini R, Barbato F, Baroni A, Cicale L, Di Stefani A, Farro P, Rossiello L, Ruocco E, Chimenti S. Three-point checklist of dermoscopy: a new screening method for early detection of melanoma. *Dermatology.* 2004;208(1):27-31. https://doi.org/10.3109/9781841847627.016

15. Psaty EL, Scope A, Halpern AC, Marghoob AA. Defining the patient at high risk for melanoma. *Int J Dermatol.* 2010;49(4):362-376. https://doi.org/10.1111/j.1365-4632.2010.04381.x

16. Жигулина А.Г., Ключарева С.В., Новицкая Т.А. Меланома кожи в практике врача дерматолога. *Клиническая дерматология и венерология*. 2013;11:3:113-117. [Zhigulina AG, Klyuchareva SV, Novitskaya TA. Cutaneous melanoma in a dermatologist''s practice. *Klin dermatol i venerol*. 2013;11:3:113-117. (In Russ.)].

17. Grob JJ, Bonerandi JJ. The 'ugly duckling' sign: identification of the common characteristics of nevi in an individual as a basis for melanoma screening. *Arch Dermatol.* 1998;134(1):103-104. https://doi.org/10.1001/archderm.134.1.103-a

18. Ахматова А.М., Потекаев Н.Н., Решетов И.В., Ткаченко С.Б., Миченко А.В., Львов А.Н. Ранняя диагностика меланомы в практике дерматолога. Клиническая дерматология и венерология. 2012;2:32-36. [Akhmatova AM, Potekaev NN, Reshetov IV, Tkachenko SB, Michenko AV, L'vov AN. Early diagnostics of melanoma in dermatological practice. *Klin dermatol i venerol*. 2012;2:32-36. (In Russ.)].

19. Pampena R, Kyrgidis A, Lallas A, et al. A metaanalysis of nevus-associated melanoma: Prevalence and practical implications. *J Am Acad Dermatol*. 2017;77:938-945. https://doi.org/10.1016/j.jaad.2017.06.149

20. Романова О.А., Артемьева Н.Г., Солохина М.Г. Клинический случай прогрессирующего диспластического невуса с переходом в меланому. *Клиническая дерматология и венерология*. 2018;17:2:34-37. [Romanova OA, Artem'eva NG, Solokhina MG. Case history of a large progressive dysplastic nevus with subsequent transformation into melanoma. *Klin dermatol i venerol.* 2018;17:2:34-37. (In Russ.)]. https://doi.org/10.17116/klinderma201817234-37

21. Потекаев Н.Н. *Дерматоскопия в клинической практике. Руководство для врачей*. М. 2010. [Potekaev NN. *Dermatoskopiya v klinicheskoi praktike. Rukovodstvo dlya vrachei*. M. 2010. (In Russ.)].

22. Mascaro JMJr, Mascaro JM. The dermatologist's position concerning nevi: a vision ranging from «the ugly duckling» to «little red riding hood». *Arch Dermatol*. 1998 Nov;134(11):1484-1485. https://doi.org/10.1001/archderm.134.11.1484

23. Salerni G, Terán T, Puig S, Malvehy J, Zalaudek I, Argenziano G, Kittler H. Metaanalysis of digital dermoscopy follow-up of melanocytic skin lesions: a study on behalf of the International Dermoscopy Society. *J Eur Acad Dermatol Venereol.* 2013 Jul;27(7):805-814. https://doi.org/10.1111/jdv.12032

24. Salerni G, Carrera C, Lovatto L, Martí-Laborda RM, Isern G, Palou J, Alós L, Puig S, Malvehy J. Characterization of 1152 lesions excised over 10 years using total-body photography and digital dermatoscopy in the s*urveillance of* patients at high risk for melanoma. *J Am Acad Dermatol*. 2012 Nov;67(5):836-845. https://doi.org/10.1016/j.jaad.2012.01.028

25. Moscarella E, Tion I, Zalaudek I, Lallas A, Kyrgidis A, Longo C, Lombardi M, Raucci M, Satta R, Alfano R, Argenziano G. Both short-term and long-term Dermoscopy monitoring is useful in detecting melanoma in patients with multiple atypical nevi. *J Eur Acad Dermatol Venereol.* 2017 Feb;31(2):247-251. https://doi.org/10.1111/jdv.13840

26. Salerni G, Lovatto L, Carrera C, Puig S, Malvehy J. Melanomas detected in a follow-up program compared with melanomas referred to a melanoma unit. *Arch Dermatol.* 2011 May;147(5):549-555. https://doi.org/10.1001/archdermatol.2010.430

27. Kopf AW, Friedman RJ, Rigel DS. Atypical mole syndrome. *J Am Acad Dermatol.* 1990;22:117-118. https://doi.org/10.1016/s0190-9622(08)80006-0

28. Соколов Д.В., Потекаев Н.Н., Демидов Л.В., и др. Опыт автоматического распознавания меланомы кожи на основе цифровой эпилюминесцентной дерматоскопии. *Клиническая дерматология и венерология*. 2010;3:72. [Sokolov DV, Potekaev NN, Demidov LV, et al. Opyt avtomaticheskogo raspoznavaniya melanomy kozhi na osnove tsifrovoi epilyuminestsentnoi dermatoskopii. *Klin Dermatol Venerol*. 2010;3:72. (In Russ.)].

29. Pagliarello C, Stanganelli I, Fabrizi G, Feliciani C, Di Nuzzo S. Digital dermoscopy monitoring: is it time to define a Quality standard? *Acta derm venereol.* 2017 Jul 6;97(7):864-865. https://doi.org/10.2340/00015555-2663

30. Esteva A, Kuprel B, Novoa RA, Ko J, Swetter SM, Blau HM, Thrun S. Dermatologist-level classification of skin cancer with deep neural networks. *Nature*. 2017 Feb 2;542(7639):115-118. https://doi.org/10.1038/nature21056

31. Titus LJ, Clough-Gorr K, Mackenzie TA, Perry A, Spencer SK, Weiss J, Abrahams-Gessel S, Ernstoff MS. Recent skin self-examination and doctor visits in relation to melanoma risk and tumour depth. *Br J Dermatol.* 2013 Mar;168(3):571-576. https://doi.org/10.1111/bjd.12003

32. Körner A, Drapeau M, Thombs BD, Rosberger Z, Wang B, Khanna M, Spatz A, Coroiu A, Garland R, Batist G. Barriers and facilitators of adherence to medical advice on skin self-examination during melanoma follow-up care. *BMC Dermatol.* 2013 Mar 1;13:3. https://doi.org/10.1186/1471-5945-13-3

СВЕДЕНИЯ ОБ АВТОРАХ:

Потекаев Николай Николаевич — д.м.н., проф., директор ГБУЗ «Московский научно-практический центр дерматовенерологии и косметологии ДЗМ» [Nikolay N. Potekaev, MD, PhD, Professor]; адрес: Россия, Москва, Ленинский проспект д. 17, 119071 [119071 Leninsky prospect 17, Moscow, Russia]; https://orcid.org/0000-0002-9331-7714; e-mail: klinderma@mail.ru

***Миченко Анна Валентиновна** — к.м.н., ведущий научный сотрудник отдела клинической дерматовенерологии и косметологии [Anna V. Michenko, MD, PhD]; https://orcid.org/0000-0002-2985-5729; e-mail: amichenko@mail.ru

Львов Андрей Николаевич — д.м.н., проф., руководитель отдела клинической дерматовенерологии и косметологии [Andrey N. Lvov, MD, PhD, Professor]; https://orcid.org/0000-0002-3875-4030; e-mail: alvov@mail.ru

ИНФОРМАЦИЯ

Рукопись получена: 02.08.18. Принята к публикации: 14.09.18.

КАК ЦИТИРОВАТЬ:

Потекаев Н.Н., Миченко А.В., Львов А.Н. Первичная и вторичная профилактика меланомы кожи: аналитический обзор. *Профилактическая медицина*. 2018; 21(5):136-142. https://doi.org/10.17116/profmed201821051136

TO CITE THIS ARTICLE:

Potekaev NN, Michenko AV, Lvov AN. Primary and secondary prevention of melanoma of the skin: an analytical review. *The Russian Journal of Preventive Medicine.* 2018;21(5):136-142. (In Russ.). https://doi.org/10.17116/profmed201821051136

XVII Ассамблея «Здоровья Москвы»

С 5 по 6 декабря 2018 г. в Центральном выставочном комплексе «Экспоцентр» состоится научно-практический форум XVII Ассамблея «Здоровье Москвы». XVII Ассамблея – это итоговый научно-практический форум московского здравоохранения, который является одним из самым масштабных и объединяет врачей и специалистов отрасли, представителей научно-медицинского сообщества, руководителей и сотрудников московских, федеральных и ведомственных медицинских организаций, преподавателей и ученых медицинских университетов, общественных объединений и организаций, включая региональную общественную организацию Профсоюза работников здравоохранения города Москвы.

По традиции на форуме рассматриваются самые актуальные достижения и тенденции развития московского здравоохранения и вклад в отечественное и мировое здравоохранение.

Под патронажем мэра

Мэр Москвы С.С. Собянин 22 октября 2018 г. в Московской городской Думе с отчетом о результатах деятельности Правительства Москвы проинформировал о достижениях московского здравоохранения и определил среднесрочные приоритеты при реализации государственной программы «Развитие здравоохранения города Москвы (Столичное здравоохранение)».

Программой предусмотрено, что в ближайшие пять лет Москва должна выйти на качественно новый уровень оказания медицинской помощи и лечения сложнейших заболеваний. Для этого предстоит внедрить новейшие информационные технологии, сделать городскую медицину более пациентоориентированной, приветливой и удобной для москвичей. Безусловным приоритетом остается детское здравоохранение, планку качества в этой сфере призвана задавать новая Морозовская больница. В ближайшие годы будут построены новые больничные корпуса: неонатальный центр в ГКБ им. Виноградова для выхаживания недоношенных детей и новорожденных с пороками развития, перинатальный центр в ГКБ им. Ворохобова для матерей, страдающих сердечно-сосудистыми заболеваниями, и современный медицинский комплекс с родильным домом «Новая Москва» в Коммунарке». В результате принятых мер средняя ожидаемая продолжительность жизни москвичей к 2023 г. должна превысить 80 лет.

Территория достижений столичной медицины

Организаторы Ассамблеи: Правительство Москвы, Департамент здравоохранения города Москвы, Профсоюз работников здравоохранения города Москвы при поддержке АО «Экспоцентр».

Впервые Ассамблея состоялась в 2002 г. Сегодня Ассамблея это крупнейший международный научно-практический форум, в котором принимает участие более 10 тыс. специалистов.

Ассамблея «Здоровье Москвы» проводится в соответствии с планом мероприятий Московского фестиваля в области здравоохранения «Формула жизни» на 2018 г., утвержденного приказом Департамента здравоохранения города Москвы от 03.04.2014 № 310 (в ред. приказов от 24.01.2018 № 27).

Фестиваль включает 28 общественных мероприятий для медицинских работников государственной системы здравоохранения города Москвы, в частности городские конкурсы профессионального мастерства (по разным номинациям), день донора, спортивные соревнования, круглые столы и научно-практические конференции. Фестиваль призван способствовать формированию положительного имиджа столичного здравоохранения и демонстрации лучших примеров профессиональной деятельности широкой общественности, а также выявлению и поддержке лучших медицинских организаций. Для участников Московского фестиваля «Формула жизни» — это возможность поделиться опытом, подтвердить квалификацию и получить признание коллег.

Деловая программа

На форуме будут представлены ведущие учреждения Департамента здравоохранения города Москвы. Запланировано более 90 заседаний профильных секций, симпозиумов и круглых столов с участием российских и зарубежных докладчиков.

В рамках Ассамблеи будет организована территория современных достижений столичного здравоохранения, которая представит новейшие медицинские технологии и оборудование, расходные материалы, а также опыт их успешного применения в лечебно-профилактических учреждениях города.

Программа форума включает **церемонию награждения** лучших медицинских организаций и врачей-специалистов города по 81 номинации.