Проблемы репродукции
2024, Т. 30, №6, с. 118–123
https://doi.org/10.17116/repro202430061118

Russian Journal of Human Reproduction
2024, vol. 30, no.6, pp. 118–123
https://doi.org/10.17116/repro202430061118

Клинический случай успешной беременности у пациентки с АКТГ-эктопированным синдромом после радикального хирургического лечения

© О.О. ГОЛОУНИНА[1], Л.К. ДЗЕРАНОВА[1], Э.В. ЖУКОВА[2], С.Ю. ВОРОТНИКОВА[1], Е.А. ТАРАБРИН[2, 3], А.М. ЛАПШИНА[1], Е.А. ТРОШИНА[1], Н.Г. МОКРЫШЕВА[1]

[1]ФГБУ «Национальный медицинский исследовательский центр эндокринологии» Минздрава России, Москва, Россия;
[2]ФГАОУ ВО «Первый Московский государственный медицинский университет им. И.М. Сеченова» Минздрава России (Сеченовский Университет), Москва, Россия;
[3]ГБУЗ города Москвы «Научно-исследовательский институт скорой помощи им. Н.В. Склифосовского Департамента здравоохранения города Москвы», Москва, Россия

РЕЗЮМЕ

Эндогенный гиперкортицизм — одно из наиболее тяжелых эндокринных заболеваний, которое в 4—5 раз чаще регистрируется у женщин репродуктивного возраста по сравнению с мужчинами, поэтому вопросы наступления беременности, ее вынашивания и родоразрешения являются крайне важными. Высокая частота нарушений овуляторной функции при избыточной секреции кортизола значительно снижает вероятность наступления беременности и тем более родов в активной стадии заболевания. Благоприятное течение беременности и родов возможно только при полной ремиссии заболевания. Имеются единичные данные о наступлении беременности у женщин с эндогенным гиперкортицизмом, они представлены как уникальные клинические случаи, особенно при наличии злокачественных опухолевых процессов в анамнезе. В статье представлено клиническое наблюдение пациентки с АКТГ-эктопированным синдромом с развитием спонтанной беременности, завершившейся рождением доношенного ребенка. Достижение ремиссии заболевания способствовало благоприятному течению и исходу беременности. Представленный случай иллюстрирует возможность самостоятельного восстановления фертильности, реализации репродуктивной функции и вынашивания беременности с благоприятными материнскими и перинатальными исходами у женщин с АКТГ-эктопированным синдромом и является первым описанием в российской научной литературе.

Ключевые слова: *эндогенный гиперкортицизм, АКТГ-эктопированный синдром, нейроэндокринная опухоль, беременность, роды, репродукция, фертильность.*

ИНФОРМАЦИЯ ОБ АВТОРАХ:
Голоунина О.О. — https://orcid.org/0000-0003-2320-1051
Дзеранова Л.К. — https://orcid.org/0000-0002-0327-4619
Жукова Э.В. — https://orcid.org/0000-0003-3949-7109
Воротникова С.Ю. — https://orcid.org/0000-0001-7470-1676
Тарабрин Е.А. — https://orcid.org/0000-0002-1847-711X
Лапшина А.М. — https://orcid.org/0000-0003-4353-6705
Трошина Е.А. — https://orcid.org/0000-0002-8520-8702
Мокрышева Н.Г. — https://orcid.org/0000-0002-9717-9742
Автор, ответственный за переписку: Голоунина О.О. — e-mail: olga.golounina@mail.ru

КАК ЦИТИРОВАТЬ:
Голоунина О.О., Дзеранова Л.К., Жукова Э.В., Воротникова С.Ю., Тарабрин Е.А., Лапшина А.М., Трошина Е.А., Мокрышева Н.Г. Клинический случай успешной беременности у пациентки с АКТГ-эктопированным синдромом после радикального хирургического лечения. *Проблемы репродукции*. 2024;30(6):118–123. https://doi.org/10.17116/repro202430061118

Clinical case of successful pregnancy in a patient with ectopic ACTH syndrome after radical surgical treatment

© O.O. GOLOUNINA[1], L.K. DZERANOVA[1], E.V. ZHUKOVA[2], S.YU. VOROTNIKOVA[1], E.A. TARABRIN[2, 3], A.M. LAPSHINA[1], E.A. TROSHINA[1], N.G. MOKRYSHEVA[1]

[1]National Medical Research Center for Endocrinology, Moscow, Russia;
[2]Sechenov First Moscow State Medical University (Sechenov University), Moscow, Russia;
[3]Sklifosovsky Research Institute for Emergency Medicine, Moscow, Russia

ABSTRACT
Endogenous hypercortisolism is a rare and one of the most severe endocrine disease, which is 4—5 times more common in women of reproductive age compared to men, therefore, the issues of pregnancy, gestation and delivery are of great importance. Due to the high prevalence of ovulatory function disorders with excessive cortisol secretion, the probability of pregnancy and especially childbirth in the active stage of endogenous hypercortisolism is extremely low. A favorable prognosis of the course of pregnancy and the outcome of childbirth is possible only with complete remission of the disease. Data on the onset of pregnancy in women with endogenous hypercortisolism remain isolated and are considered as unique clinical cases, especially in the presence of a history of malignant tumor processes. This article presents a clinical case of a patient with ectopic ACTH syndrome with the development of spontaneous pregnancy, which ended with the birth of a child. Achieving remission of the disease contributed to a favorable course and outcome of pregnancy. The presented case demonstrates the possibility of self-restoration of fertility, realization of reproductive function and gestation with favorable maternal and perinatal outcomes in women with ectopic ACTH syndrome and this is the first description in the Russian scientific literature.

Keywords: *Endogenous hypercortisolism, ectopic ACTH syndrome, neuroendocrine tumor (NET), pregnancy, delivery, reproduction, fertility.*

INFORMATION ABOUT THE AUTHORS:
Golounina O.O. — https://orcid.org/0000-0003-2320-1051
Dzeranova L.K. — https://orcid.org/0000-0002-0327-4619
Zhukova E.V. — https://orcid.org/0000-0003-3949-7109
Vorotnikova S.Yu. — https://orcid.org/0000-0001-7470-1676
Tarabrin E.A. — https://orcid.org/0000-0002-1847-711X
Lapshina A.M. — https://orcid.org/0000-0003-4353-6705
Troshina E.A. — https://orcid.org/0000-0002-8520-8702
Mokrysheva N.G. — https://orcid.org/0000-0002-9717-9742
Corresponding author: Golounina O.O. — e-mail: olga.golounina@mail.ru

TO CITE THIS ARTICLE:
Golounina OO, Dzeranova LK, Zhukova EV, Vorotnikova SYu, Tarabrin EA, Lapshina AM, Troshina EA, Mokrysheva NG. Clinical case of successful pregnancy in a patient with ectopic ACTH syndrome after radical surgical treatment. *Problemy Reproduktsii (Russian Journal of Human Reproduction)*. 2024;30(6):118–123. (In Russ.). https://doi.org/10.17116/repro202430061118

ВВЕДЕНИЕ

Эндогенный гиперкортицизм — одно из наиболее тяжелых эндокринных заболеваний, которое характеризуется разнообразием клинических проявлений, затрагивает практически все органы и системы организма, быстро прогрессирует и в ряде случаев приводит к инвалидизации пациента. Заболевание в 4—5 раз чаще диагностируется у женщин репродуктивного возраста (25—45 лет) по сравнению с мужчинами, в связи с чем вопросы наступления, течения беременности и родоразрешения являются крайне важными. Не менее актуальны проблемы влияния заболевания на течение беременности и вклад гестации в риск развития рецидива при гиперкортицизме любой этиологии.

Ввиду высокой распространенности нарушений овуляторной функции при гиперсекреции кортизола вероятность наступления беременности и тем более родов в активной стадии эндогенного гиперкортицизма крайне низкая, но полностью не исключена [1].

Одним из наиболее сложных как в диагностическом, так и в лечебном плане вариантов эндогенного гиперкортицизма является АКТГ-эктопированный синдром, который составляет примерно 5—20% всех случаев АКТГ-зависимого эндогенного гиперкортицизма и обусловлен наличием карциноидной опухоли внегипофизарной локализации, продуцирующей адренокортикотропный гормон (АКТГ) и/или кортикотропин-рилизинг-гормон (КРГ) [2, 3].

В большинстве случаев АКТГ-эктопированный синдром сопровождается выраженным гиперкортицизмом. Наблюдается быстрое нарастание клинических проявлений заболевания, развиваются гипокалиемия, отеки, тяжелая миопатия, трудно контролируемая артериальная гипертензия, вследствие ускоренного катаболизма появляются багровые стрии, остеопороз. АКТГ-продуцирующие нейроэндокринные опухоли (НЭО) могут локализовываться практически в любом органе, однако наиболее частым источником эктопической продукции АКТГ, согласно данным литературы, являются бронхолегочные карциноиды, составляющие до 65% случаев заболевания [3, 4]. Радикальное удаление первичного опухолевого очага сопровождается развитием ремиссии заболевания у 74—83% больных [3, 5, 6], что обусловливает хороший прогноз у молодых пациенток на продолжительную жизнь с высоким качеством. Реализация репродуктивной функции — одна из составляющих высокого качества жизни каждой женщины, не успевшей стать мамой до заболевания либо планирующей повторную беременность после выздоровления.

Имеются единичные данные о наступлении беременности у женщин с эндогенным гиперкортицизмом, они представлены как уникальные клинические случаи, особенно при наличии злокачественных опухолевых процессов в анамнезе.

В статье приведено описание динамического наблюдения пациентки с АКТГ-эктопированным син-

дромом с развитием спонтанной беременности, завершившейся рождением доношенного ребенка. Представленный случай является первым описанием в российской научной литературе. Пациентка подписала информированное добровольное согласие на публикацию персональной медицинской информации в обезличенной форме в журнале «Проблемы репродукции».

КЛИНИЧЕСКИЙ СЛУЧАЙ

Пациентка *Б.* впервые обратилась в ФГБУ «НМИЦ эндокринологии» Минздрава России в возрасте 24 лет с жалобами на выраженную общую и мышечную слабость, изменение внешности, непропорциональное распределение подкожно-жировой клетчатки, прибавку массы тела на 40 кг за год, появление растяжек и стрий, генерализованные отеки, нарушение менструального цикла, повышение гликемии и артериального давления.

Из анамнеза известно, что в январе 2020 г. (в возрасте 23 лет) пациентка отметила появление боли в области поясницы, онемение и судороги в ногах, отеки нижних конечностей. Сердечно-сосудистым хирургом по месту жительства диагностирован лимфостаз, назначена консервативная терапия — с кратковременным улучшением самочувствия. В июне 2020 г. по желанию пациентки выполнен медицинский аборт, после которого отметила постепенную прибавку массы тела. В марте 2021 г. в связи с ухудшением состояния, усилением болевого синдрома получила 2 инъекции глюкокортикоидов (препарат дипроспан) внутримышечно, через неделю отметила появление стрий багрового цвета по всей поверхности тела, больше в области живота, предплечий, груди. С апреля 2021 г. пациентка обратила внимание на нарушение менструального цикла по типу аменореи. При обследовании по месту жительства впервые выявлено повышение уровня АКТГ (утром до 176 пг/мл). Малая дексаметазоновая проба отрицательная (кортизол в сыворотке крови в 8:00 после приема 1 мг дексаметазона накануне в 23:00 — 991,1 нмоль/л).

Пациентка направлена в ФГБУ «НМИЦ эндокринологии» Минздрава России, однако в июле 2021 г. госпитализирована в стационар с подтвержденной новой коронавирусной инфекцией тяжелого течения, осложненной внебольничной полисегментарной пневмонией, КТ-3 (60% поражения легких), с дыхательной недостаточностью II—III степени. В составе комплексной терапии в стационаре был дексаметазон до 20 мг/сут.

В сентябре 2021 г. госпитализирована в отделение нейроэндокринологии ФГБУ «НМИЦ эндокринологии» Минздрава России. Объективно: рост 165 см, масса тела 104,3 кг, индекс массы тела 38,3 кг/м^2. При осмотре отмечены характерное перераспределение подкожно-жировой клетчатки, лунообразное лицо, надключичные «подушки», увеличенный живот с широкими красными стриями, трофические изменения кожи **(рис. 1 на цв. вклейке)**.

В ходе обследования в стационаре подтверждено нарушение циркадного ритма АКТГ и кортизола, повышение уровня кортизола в слюне в 23:00 до 46,1 нмоль/л, свободного кортизола в суточной моче до 7060 нмоль/сут **(таблица)**. При выполнении магнитно-резонансной томографии головного мозга с контрастным усилением выявлена микроаденома гипофиза размерами 4×4,5 см. Учитывая лабораторно подтвержденный АКТГ-зависимый эндогенный гиперкортицизм, наличие аденомы гипофиза менее 6 мм, с целью дифференциальной диагностики выполнили селективный забор крови из нижних каменистых синусов на фоне стимуляции десмопрессином. Получены данные, свидетельствующие в пользу наличия у пациентки АКТГ-эктопированного синдрома: максимальный градиент АКТГ центр/периферия до стимуляции — 1,08, после стимуляции десмопрессином — 1,17.

С целью топической диагностики АКТГ-продуцирующей НЭО выполнена соматостатин-рецепторная сцинтиграфия с однофотонной эмиссионной компьютерной томографией, совмещенной с рентгеновской компьютерной томографией (ОФЭКТ-КТ), в режиме «все тело» с ^{99m}Tc- тектротидом, выявлено образование размерами 10×7 мм в S9 левого легкого с гиперэкспрессией соматостатиновых рецепторов **(рис. 2 на цв. вклейке)**. Из осложнений заболевания у пациентки диагностированы сахарный диабет вследствие гиперкортицизма с показаниями к назначению инсулинотерапии, вторичная аменорея, синусовая тахикардия, хроническая сердечная недостаточность II функционального класса по классификации NYHA, а также нервно-психические осложнения.

В результате ОФЭКТ/КТ с ^{99m}Tc-тектротидом выявлено образование в S_{IX} левого легкого с признаками гиперэкспрессии соматостатиновых рецепторов.

Пациентке выполнена видеоассистированная сегментэктомия $S_{IX–X}$ левого легкого с лимфодиссекцией и фенестрацией перикарда. При гистологическом исследовании определен атипичный карциноид легкого, в исследуемых лимфоузлах метастазов нет. При проведении иммуногистохимического исследования выявлена умеренная цитоплазматическая экспрессия синаптофизина, хромогранина А, выраженная экспрессия CD56, АКТГ, индекс пролиферации Ki67 — 7,0%.

Ранний послеоперационный период осложнился развитием обширного тромбофлебита подкожных кубитальных вен на обеих руках, гидроторакса и левосторонней нижнедолевой пневмонии средней степени тяжести. Через 3 нед массивной антибактериальной, противовоспалительной, ингаляционной терапии состояние пациентки нормализовалось. Дальнейший восстановительный период проходил в условиях отделения нейроэндокринологии, где в ходе госпитализации диагностирована вторичная надпочечниковая недостаточность, инициирована заместительная

Данные лабораторного обследования пациентки *Б.* при первичном обращении в ФГБУ «НМИЦ эндокринологии» Минздрава России и в динамике

Laboratory data of patient *B.* at the first appeal to the Endocrinology Research Center and in dynamics

Параметр	Период обследования				Референсный интервал
	при первичном обращении	на 2-е сутки после операции	через 6 мес после операции	через 24 мес после операции (6 мес после родов)	
Кортизол в крови в 23:00, нмоль/л	1144	—	—	38,77	64—327
Кортизол в слюне в 23:00, нмоль/л	46,15	—	—	—	0,5—9,65
Кортизол в суточной моче, нмоль/сут	7060	—	—	118,8	100—379
АКТГ в 08:00, пг/мл	100,3	1,16	11,21	46,71	7,2—63,3
АКТГ в 23:00, пг/мл	68,35	—	—	5,79	2—25,5
Кортизол в крови в 08:00, нмоль/л	—	180,1	38,87	467,5	171—536
Гликированный гемоглобин, %	7,7	—	5,9	5,1	4—6

Примечание. АКТГ — адренокортикотропный гормон.

терапия глюкокортикоидами (преднизолон 5 мг/сут, гидрокортизон 25 мг/сут).

Через 3 мес после оперативного вмешательства пациентка отметила возобновление менструального цикла, нормализацию уровня артериального давления и углеводного обмена, улучшение общего самочувствия и настроения. Нормализовался углеводный обмен. В ходе госпитализации через 6 мес после хирургического лечения подтверждена ремиссия заболевания, однако впервые диагностирован первичный гипотиреоз в исходе аутоиммунного тиреоидита, в связи с чем инициирована терапия левотироксином натрия в дозе 50 мкг/сут с последующим увеличением дозы препарата до 150 мкг.

В августе 2022 г. (через 11 мес после операции) пациентка обратилась к врачу — акушеру-гинекологу в связи с задержкой менструации. В результате проведенного обследования диагностирована беременность 7—8 нед. По данным УЗИ в ранние сроки не выявлены признаки врожденных пороков развития плода. Беременность протекала без осложнений. На 38-й неделе пациентка госпитализирована в отделение патологии беременности Клиники акушерства и гинекологии им. В.Ф. Снегирева ФГАОУ ВО «Первый МГМУ им. И.М. Сеченова» Минздрава России в связи с отеками. При дообследовании признаки преэклампсии не обнаружены, однако с учетом сомнительного типа кривой по кардиотокографии, значительного маловодия принято решение об оперативном родоразрешении в плановом порядке. Путем кесарева сечения в сроке 38 нед родилась доношенная девочка (масса тела при рождении 2660 г, рост 49 см, оценка по шкале Апгар 7/8 баллов). Во время родов парентерально введено 100 мг гидрокортизона внутривенно, в последующем выполнено возвращение к пероральному приему препаратов. В послеродовом периоде с целью профилактики тромбоэмболических осложнений проводили антикоагулянтную терапию. От грудного вскармливания рекомендовано воздержаться в связи с приемом гидрокортизона. В раннем постнатальном периоде у ребенка диагностирована врожденная деформация черепа, в связи с этим потребовалось ношение ортопедического шлема. В дальнейшем (период наблюдения 1,5 года) девочка росла и развивалась соответственно возрасту.

Через 6 мес после родов пациентке *Б.* выполнено комплексное обследование, включая мультиспиральную компьютерную томографию органов грудной клетки и магнитно-резонансную томографию гипофиза, подтверждена ремиссия основного заболевания **(см. таблицу)**, признаков надпочечниковой недостаточности не было (кортизол в крови утром 467,5 нмоль/л), терапия гидрокортизоном отменена.

Через 12 мес после родов пациентке *Б.* выполнено хирургическое комплексное восстановление фигуры в объеме липосакции спины, фланков, живота, бодилифта и липофилинга ягодиц.

На сегодняшний день состояние пациентки стабильное, ребенок растет и развивается соответственно возрасту.

ОБСУЖДЕНИЕ

Для успешной и полноценной реализации репродуктивной функции у пациенток с эндогенным гиперкортицизмом любой этиологии необходимы своевременная диагностика заболевания, выбор оптимальной тактики лечения в зависимости от локализации источника патологической гиперпродукции АКТГ, коррекция осложнений гиперкортицизма. Это является основным условием для предупреждения эндокринного бесплодия.

Известно, что у 75—80% женщин с эндогенным гиперкортицизмом наблюдаются нарушения менстру-

ального цикла вплоть до развития стойкой аменореи, которая в большинстве случаев вторичная, но возможна и первичная аменорея или позднее менархе при манифестации заболевания в препубертатном или пубертатном периоде. В яичниках нередко обнаруживаются инволютивно-атрофические изменения, умеренный склероз белочной оболочки и коркового слоя, кистозное перерождение, уменьшение количества примордиальных фолликулов [7].

Вероятность наступления беременности на фоне эндогенного гиперкортицизма снижена, но полностью не исключается, а течение беременности сопряжено с риском развития осложнений, в том числе тяжелых [1]. Активная стадия заболевания ассоциируется с высокой частотой материнских осложнений, включающих артериальную гипертензию — 40—68% случаев, гестационный сахарный диабет — 25—37%, преэклампсию — 14—27% [8]. Риск для плода в основном связан с осложненным течением беременности на фоне эндогенного гиперкортицизма. В таких случаях примерно 43—66% детей рождаются недоношенными, в 15—21% случаев наблюдается задержка роста плода, в 5—24% — самопроизвольный аборт или антенатальная гибель плода, в 6% — мертворождение [1, 8, 9].

Благоприятный прогноз течения беременности и исхода родов при гиперкортицизме возможен только при полной ремиссии заболевания. В представленном нами клиническом случае, несмотря на сложный дифференциально-диагностический поиск с применением широкого арсенала методов топической диагностики, радикальное хирургическое удаление НЭО с эктопической продукцией АКТГ и последующее активное ведение в послеоперационном периоде способствовали восстановлению фертильности женщины, возможности наступления и вынашивания беременности. Достижение ремиссии заболевания обусловило отсутствие осложнений в период гестации, в родах и послеродовом периоде.

Вопрос о возможности сохранения беременности у пациенток с эндогенным гиперкортицизмом вызывает большие сомнения у врачей — акушеров-гинекологов. Обратившись по месту жительства, наша пациентка столкнулась с отсутствием готовности специалистов к ведению такой беременности и рекомендациями о ее прерывании. Более того, сочетание беременности и вторичной надпочечниковой недостаточности еще больше настораживало региональных специалистов. Действительно, до появления метода заместительной терапии глюкокортикоидами беременность в сочетании с надпочечниковой недостаточностью ассоциировалась с высокой материнской смертностью [10].

Адекватное лечение надпочечниковой недостаточности обусловливает нормальное протекание не только беременности, но и родов [11].

В нашем случае принято решение о пролонгировании беременности под динамическим наблюдением врача-эндокринолога и врачей — акушеров-гинекологов. Совместное ведение смежными специалистами, регулярный контроль общего состояния пациентки и соответствующих лабораторных параметров, а также строгое соблюдение пациенткой всех назначений и рекомендаций врачей способствовали сохранению и благоприятному исходу беременности.

Способ родоразрешения у таких пациенток преимущественно определяется акушерскими показаниями и остается предметом дискуссии, однако предпочтение отдается оперативному родоразрешению путем кесарева сечения в специализированном акушерском стационаре третьего уровня. Предметом дискуссии также является возможность грудного вскармливания на фоне терапии глюкокортикоидами. L. Öst и соавт. исследовали экскрецию преднизолона в грудном молоке у 6 кормящих женщин, получавших ежедневно преднизолон в дозе от 10 мг/сут до 80 мг/сут, и пришли к выводу, что при приеме матерью преднизолона в дозе 80 мг/сут ребенок потребляет менее 0,1% от этой дозы препарата, в связи с этим грудное вскармливание может быть разрешено при приеме матерью преднизолона до 40 мг/сут [12]. Однако исследования экскреции гидрокортизона в грудное молоко не проведены.

В настоящее время в мировой литературе описаны 8 случаев беременности у пациенток с АКТГ-эктопированным синдромом, из них у 7 беременность наступила в активной стадии заболевания, 1 пациентка с АКТГ-продуцирующим карциноидом средостения дважды забеременела в ремиссии заболевания и родила двух здоровых детей [9, 13, 14].

ЗАКЛЮЧЕНИЕ

Представленное клиническое наблюдение иллюстрирует возможность самостоятельного восстановления фертильности, реализации репродуктивной функции и вынашивания беременности с благоприятными перинатальными исходами у женщин с АКТГ-эктопированным синдромом. Все беременные пациентки с ранее установленным диагнозом или с манифестацией заболевания в периоде гестации, а также женщины с клиническими проявлениями эндогенного гиперкортицизма при нормально протекающей беременности должны находиться под пристальным наблюдением врачей. Только комплексный мультидисциплинарный подход к ведению данных пациенток может обеспечить возможность благоприятного исхода для беременной и плода.

Участие авторов:
Концепция и дизайн исследования — Дзеранова Л.К., Голоунина О.О., Воротникова С.Ю., Жукова Э.В., Тарабрин Е.А.
Сбор и обработка материала — Дзеранова Л.К., Голоунина О.О., Воротникова С.Ю., Жукова Э.В., Тарабрин Е.А., Лапшина А.М.

Написание текста — Дзеранова Л.К., Голоунина О.О., Воротникова С.Ю., Жукова Э.В., Тарабрин Е.А.
Редактирование — Дзеранова Л.К., Голоунина О.О., Воротникова С.Ю., Жукова Э.В., Тарабрин Е.А., Лапшина А.М., Трошина Е.А., Мокрышева Н.Г.

Финансирование. Работа проведена при финансовой поддержке Министерства здравоохранения Российской Федерации в рамках выполнения государственного задания «Эпигенетические предикторы и метаболомная составляющая аменореи различного генеза у женщин репродуктивного возраста» №НИОКТР 123021300169-4.

Авторы заявляют об отсутствии конфликта интересов.
The authors declare no conflicts of interest.

ЛИТЕРАТУРА/REFERENCES

1. Голоунина О.О., Павлова М.Г., Гронская С.А., Казначеева Т.В., Дзеранова Л.К., Белая Ж.Е., Фадеев В.В. Эндогенный гиперкортицизм и беременность: особенности диагностики, лечения и тактика ведения. *Российский вестник акушера-гинеколога*. 2021;21(5):5-14.
Golounina OO, Pavlova MG, Gronskaya SA, Kaznacheeva TV, Dzeranova LK, Belaya JE, Fadeev VV. Cushing's syndrome and pregnancy: diagnostic, treatment and management tactics. *Rossijskij vestnik akushera-ginekologa.* 2021;21(5):5-14. (In Russ.).
https://doi.org/10.17116/rosakush2021210515
2. Lacroix A, Feelders RA, Stratakis CA, Nieman LK. Cushing's syndrome. *Lancet.* 2015; 386(9996):913-927.
https://doi.org/10.1016/S0140-6736(14)61375-1
3. Голоунина О.О., Белая Ж.Е., Рожинская Л.Я., Марова Е.И., Пикунов М.Ю., Хандаева П.М., Арапова С.Д., Дзеранова Л.К., Кузнецов Н.С., Фадеев В.В., Мельниченко Г.А., Дедов И.И. Клинико-лабораторная характеристика и результаты лечения пациентов с АКТГ-продуцирующими нейроэндокринными опухолями различной локализации. *Терапевтический архив*. 2021;93(10):1171-1178.
Golounina OO, Belaya ZE, Rozhinskaya LYa, Marova EI, Pikunov MY, Khandaeva PM, Arapova SD, Dzeranova LK, Kuznetsov NS, Fadeev VV, Melnichenko GA, Dedov II. Clinical and laboratory characteristics and results of treatment of patients with ACTH-producing neuroendocrine tumors of various localization. *Terapevticheskij arxiv.* 2021;93(10):1171-1178. (In Russ.).
https://doi.org/10.26442/00403660.2021.10.201102
4. Sathyakumar S, Paul TV, Asha HS, Gnanamuthu BR, Paul MJ, Abraham DT, Rajaratnam S, Thomas N. Ectopic Cushing Syndrome: A 10-Year Experience from a Tertiary Care Center in Southern India. *Endocrine Practice.* 2017;23(8): 907-914.
https://doi.org/10.4158/EP161677.OR
5. Пикунов М.Ю., Печетов А.А., Голоунина О.О., Бурякина С.А., Рожинская Л.Я., Белая Ж.Е. Особенности подготовки и хирургических аспектов лечения пациентов с АКТГ-продуцирующими нейроэндокринными опухолями легких. *Эндокринная хирургия*. 2021;15(2):4-12.
Pikunov MY, Pechetov AA, Golounina OO, Buryakona SA, Rozhinskaya LYa, Belaya ZhE. Features of preparation and surgical aspects of treatment of patients with ACTH-producing neuroendocrine lung tumors. *E'ndokrinnaya xirurgiya*. 2021;15(2):4-12. (In Russ.).
https://doi.org/10.14341/serg12721
6. Пикунов М.Ю., Печетов А.А., Голоунина О.О., Бондаренко Е.В., Белая Ж.Е. Хирургическое лечение пациентов с АКТГ-продуцирующими нейроэндокринными опухолями бронхолегочной локализации: опыт НМИЦ хирургии им. А.В. Вишневского. *Новости хирургии*. 2023;31(5):362-373.
Pikunov MY, Pechetov AA, Golounina OO, Bondarenko EV, Belaya ZE. Surgical Treatment of Patients with ACTH-Producing Neuroendocrine Tumor of Bronchopulmonary Localization: the Experience of National Medical Research Center. *Novosti khirurgii*. 2023;31(5):362-373. (In Russ.).
https://doi.org/10.18484/2305-0047.2023.5.362.
7. Castinetti F, Brue T. Impact of Cushing's syndrome on fertility and pregnancy. *Annales d'Endocrinologie.* 2022;83(3):188-190.
https://doi.org/10.1016/j.ando.2022.04.001
8. Lindsay JR, Jonklaas J, Oldfield EH, Nieman LK. Cushing's Syndrome during Pregnancy: Personal Experience and Review of the Literature. *The Journal of Clinical Endocrinology and Metabolism.* 2005;90(5):3077-3083.
https://doi.org/10.1210/jc.2004-2361
9. Caimari F, Valassi E, Garbayo P, Steffensen C, Santos A, Corcoy R, Webb SM. Cushing's syndrome and pregnancy outcomes: a systematic review of published cases. *Endocrine.* 2017;55(2):555-563.
https://doi.org/10.1007/s12020-016-1117-0
10. Bornstein SR, Allolio B, Arlt W, Barthel A, Don-Wauchope A, Hammer GD, Husebye ES, Merke DP, Murad MH, Stratakis CA, Torpy DJ. Diagnosis and Treatment of Primary Adrenal Insufficiency: An Endocrine Society Clinical Practice Guideline. *The Journal of Clinical Endocrinology and Metabolism.* 2016;101(2):364-389.
https://doi.org/10.1210/jc.2015-1710
11. Anand G, Beuschlein F. Management of endocrine disease: Fertility, pregnancy and lactation in women with adrenal insufficiency. *European Journal of Endocrinology.* 2018;178(2):45-53.
https://doi.org/10.1530/EJE-17-0975
12. Öst L, Wettrell G, Björkhem I, Rane A. Prednisolone excretion in human milk. *The Journal of Pediatrics.* 1985;106(6):1008-1011.
https://doi.org/10.1016/S0022-3476(85)80259-6
13. Tjalma WAA. Successful Pregnancies after the Treatment of a Thymic Carcinoid. *Case Reports in Obstetrics and Gynecology*. 2015; 2015:1-3.
https://doi.org/10.1155/2015/802713
14. Aron DC, Schnall AM, Sheeler LR. Cushing's syndrome and pregnancy. *American Journal of Obstetrics and Gynecology.* 1990;162(1): 244-252.
https://doi.org/10.1016/0002-9378(90)90859-6

Поступила 30.05.2024
Received 30.05.2024
Принята к печати 15.10.2024
Accepted 15.10.2024

К статье *О.О. Голоуниной и соавт.* «Клинический случай успешной беременности у пациентки с АКТГ-эктопированным синдромом после радикального хирургического лечения»

To the article by *O.O. Golounina et al.* «Clinical case of successful pregnancy in a patient with ectopic ACTH syndrome after radical surgical treatment»



***Рис. 1.* Внешний вид пациентки *Б*.**
***Fig. 1.* Appearance of patient *B*.**

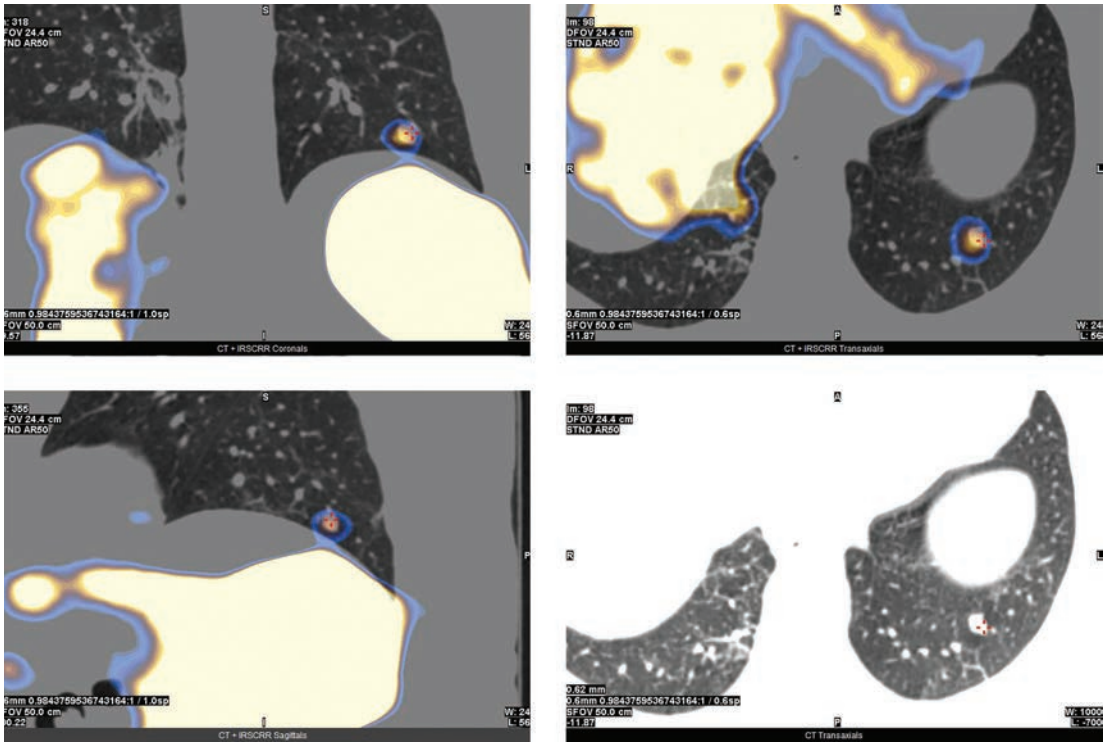

***Рис. 2.* Нейроэндокринная опухоль легкого (ОФЭКТ/КТ с ^{99m}Tc-тектротидом).**
***Fig. 2.* Lung NET (SPECT/CT with ^{99m}Tc-tectrotide).**