Проблемы репродукции
2024, Т. 30, №3, с. 23-32
https://doi.org/10.17116/repro20243003123

Russian Journal of Human Reproduction
2024, vol. 30, no.3, pp. 23-32
https://doi.org/10.17116/repro20243003123

Патология молочной железы в практике гинеколога детей и подростков (собственные данные)

© Л.В. АДАМЯН[1, 2], С.А. КОРОТКОВА[3], Л.Г. ПИВАЗЯН[2], Г.М. ТУРГУНОВА[3], А.А. СТЕПАНЯН[4], Г.Т. ОСИПОВА[3]

[1]ФГБОУ ВО «Российский университет медицины» Минздрава России, Москва, Россия;
[2]ФГБУ «Национальный медицинский исследовательский центр акушерства, гинекологии и перинатологии им. акад. В.И. Кулакова» Минздрава России, Москва, Россия;
[3]ГБУЗ «Морозовская детская городская клиническая больница Департамента здравоохранения города Москвы», Москва, Россия;
[4]Академия женского здоровья и эндоскопической хирургии, Атланта, США

РЕЗЮМЕ

В настоящее время особое внимание уделяется вопросам охраны репродуктивного здоровья подростков, так как согласно Концепции демографической политики Российской Федерации, репродуктивное здоровье является именно тем фактором, который определит дальнейшее воспроизводство населения. Из всех органов репродуктивной системы, подверженных риску гормонально-зависимых гиперпластических процессов, молочные железы поражаются наиболее часто, первыми сигнализируя о расстройствах нейрогуморального гомеостаза. В последние годы наблюдается активная интеграция в гинекологическую службу профилактики, диагностики и лечения доброкачественных заболеваний молочной железы, а также реализации скрининговой программы раннего (доклинического) выявления злокачественных опухолей. В приказе Министерства здравоохранения Российской Федерации от 20.10.20 №1130н «Об утверждении Порядка оказания медицинской помощи по профилю «акушерство и гинекология» освещены вопросы организации маммологических приемов и маммографических кабинетов при женских консультациях, даны методические рекомендации по диагностике и лечению доброкачественных диффузных изменений молочных желез, определена маршрутизация пациенток с подозрением на злокачественную патологию. К сожалению, в данной сфере практически не уделяется должного внимания детям, каковыми по имеющимся нормативам считают пациентов в возрасте до 18 лет. В данной работе представлен анализ современной литературы и опыт ведения девочек и подростков с патологией молочной железы с 2014 по 2023 г. гинекологическим отделением ГБУЗ «Морозовская ДГКБ ДЗМ», которое является клинической базой кафедры акушерства, гинекологии и репродуктивной медицины «Российского университета медицины» Минздрава России и единственным скоропомощным отделением детской гинекологии г. Москвы.

Ключевые слова: *молочная железа, детская гинекология, репродуктивное здоровье.*

ИНФОРМАЦИЯ ОБ АВТОРАХ:
Адамян Л.В. — https://orcid.org/0000-0002-3253-4512
Короткова С.А. — e-mail: korsvana@yandex.ru
Пивазян Л.Г. — https://orcid.org/0000-0002-6844-3321
Тургунова Г.М. — e-mail: gumed84@mail.ru
Степанян А.А. — e-mail: astep@migsurgery.com
Осипова Г.Т. — e-mail: guzosip79@yandex.ru
Автор, ответственный за переписку: Пивазян Л.Г. — e-mail: laurapivazyan98@gmail.com

КАК ЦИТИРОВАТЬ:
Адамян Л.В., Короткова С.А., Пивазян Л.Г., Тургунова Г.М., Степанян А.А., Осипова Г.Т. Патология молочной железы в практике гинеколога детей и подростков (собственные данные). *Проблемы репродукции*. 2024;30(3):23–32.
https://doi.org/10.17116/repro20243003123

Breast pathology in the practice of gynaecologist of children and adolescents (own data)

© L.V. ADAMYAN[1, 2], S.A. KOROTKOVA[3], L.G. PIVAZYAN[2], G.M. TURGUNOVA[3], A.A. STEPANYAN[4], G.T. OSIPOVA[3]

[1]«Russian University of Medicine», Moscow, Russia;
[2]National Medical Research Center for Obstetrics, Gynecology and Perinatology Named After Academician V.I. Kulakov of the Ministry of Healthcare of Russian Federation, Moscow, Russia;
[3]Morozov Children's State Hospital, Moscow, Russia;
[4]Academia of Women's Health, Atlanta, USA

ABSTRACT

Currently, special attention is paid to the issues of reproductive health of adolescents, since according to the «Concept of Demographic Policy of the Russian Federation», reproductive health is the factor that will determine the future reproduction of the population. Among all the organs of the reproductive system at risk of hormone-dependent hyperplastic processes, the mammary glands are the most frequently affected, being the first to signal disorders of neurohumoral homeostasis. In recent years, there has been active integration

into the gynaecological service of the prevention, diagnosis and treatment of benign breast diseases, as well as the implementation of a screening programme for early (preclinical) detection of malignant tumours. The order of the Ministry of Health of the Russian Federation of 20 October 20 No1130n «On Approval of the Procedure for the Provision of Medical Care in the Field of Obstetrics and Gynaecology» refers to the organisation of mammological appointments and mammography rooms at women's clinics, provides methodological recommendations on the diagnosis and treatment of benign diffuse changes of the mammary glands, and defines the routing of patients with suspected malignant pathology. Unfortunately, little attention is paid to children, who are considered to be patients under the age of 18 according to the existing standards. This paper presents an analysis of the current literature and the experience of management of girls and adolescents with breast pathology from 2014 to 2023 by the gynaecological department of MDGKB, which is the clinical base of the Department of Obstetrics, Gynaecology and Reproductive Medicine of the «Russian University of Medicine» and the only fast-acting department of paediatric gynaecology in Moscow.

Keywords: *breast, paediatric gynaecology, reproductive health.*

INFORMATION ABOUT THE AUTHORS:
Adamyan L.V. — https://orcid.org/0000-0002-3253-4512
Korotkova S.A. — e-mail: korsvana@yandex.ru
Pivazyan L.G. — https://orcid.org/0000-0002-6844-3321
Turgunova G.M. — e-mail: gumed84@mail.ru
Stepanyan A.A. — e-mail: astep@migsurgery.com
Osipova G.T. — guzosip79@yandex.ru
Corresponding author: Pivazyan L.G. — e-mail: laurapivazyan98@gmail.com

TO CITE THIS ARTICLE:
Adamyan LV, Korotkova SA, Pivazyan LG, Turgunova GM, Stepanyan AA, Osipova GT. Breast pathology in the practice of gynaecologist of children and adolescents (own data). *Problemy Reproduktsii (Russian Journal of Human Reproduction)*. 2024;30(3):23–32. (In Russ.). https://doi.org/10.17116/repro20243003123

ВВЕДЕНИЕ

Молочная железа — это парный орган репродуктивной системы женщины, основная функция которого — лактация. Из всех органов репродуктивной системы, подверженных риску гормонально-зависимых гиперпластических процессов, молочные железы поражаются наиболее часто, первыми сигнализируя о расстройствах нейрогуморального гомеостаза. На сегодняшний день частота выявления заболеваний молочных желез, в том числе опухолевого характера, у взрослого населения неуклонно возрастает. Возраст пациенток «молодеет» [1]. В последние годы наблюдается активная интеграция в гинекологическую службу профилактики, диагностики и лечения доброкачественных заболеваний молочной железы, а также реализации скрининговой программы раннего (доклинического) выявления злокачественных опухолей. В приказе Министерства здравоохранения Российской Федерации от 20.10.20 №1130н «Об утверждении Порядка оказания медицинской помощи по профилю «акушерство и гинекология» определены правила организации маммологических приемов и маммографических кабинетов при женских консультациях, даны методические рекомендации по диагностике и лечению доброкачественных диффузных изменений молочных желез, определена маршрутизация пациенток с подозрением на злокачественную патологию [2, 3].

К сожалению, в данной сфере практически не уделяется должного внимания детям, каковыми по имеющимся нормативам считают пациентов в возрасте до 18 лет. К этому возрасту завершается пубертатный период и молочные железы у девочки полностью сформированы. Отсутствие должного внимания к маммологическим проблемам у детей противоречит современным требованиям превентивной медицины, так как известно, что многие заболевания репродуктивной системы у взрослых корнями уходят в детство [4, 5]. Многие заболевания манифестируют именно в процессе наиболее интенсивного развития молочных желез, т.е. в периоде полового созревания. Заболевания молочных желез в пубертатном периоде встречаются редко и в основном носят доброкачественный характер. Однако они могут существенно влиять на повседневную жизнь, качество жизни подростков и не только на психоэмоциональное, но и на репродуктивное здоровье в будущем. К таким нарушениям относятся различные врожденные аномалии груди, нарушения ее развития, инфекции и абсцессы молочной железы, мастодиния, выделения из сосков, различные доброкачественные заболевания, протекающие в виде образований в молочной железе, а также злокачественные новообразования молочной железы [6].

На базе гинекологического отделения ГБУЗ «Морозовская ДГКБ ДЗМ» проведен ретроспективный анализ пациенток, госпитализированных в плановом и экстренном порядке за период с 2014 по 2023 г. Всего обследовано 764 пациентки с патологией молочной железы, включая воспалительные болезни молочной железы (N61) — 419 (54,8%), образование молочной железы (D24) — 325 (42,5%), добавочную молочную железу (Q83.1) — 10 (1,3%), добавочный сосок (Q83.3) — 5 (0,7%), фиброзно-кистозную мастопа-

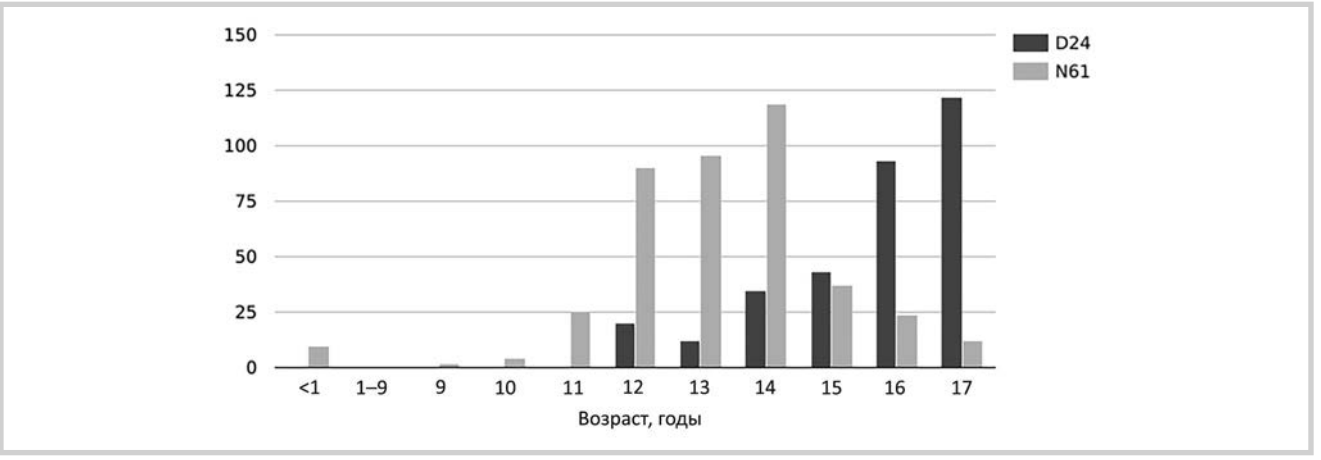

Рис. 2. **Образование молочной железы (D24) и воспалительные болезни молочной железы (*N*61) по возрастам у девочек и подростков, находившихся в гинекологическом отделении ГБУЗ «Морозовская ДГКБ ДЗМ» с 2014 по 2023 г.**

Fig. 2. **Breast masses (D24) and inflammatory breast diseases (*N*61) in girls and adolescents in gynaecology department of Morozov Children's State Hospital from 2014 to 2023 by age.**

тию (N60-N60.1) — 4 (0,5%), другие аномалии молочной железы (Q83.8) — 1 (0,2%) **(рис. 1 на цв. вклейке)**.

Образование молочной железы встречалось у девочек с 12 лет и преобладало у девочек более стершего возраста — 16 и 17 лет (28,6 и 37,5% соответственно) **(рис. 2)**. Из всей группы пациенток с образованием молочной железы в большинстве случаев по данным патоморфологического заключения выявлена ювенильная фиброаденома молочной железы, в том числе множественная (84 из 325 — 26%). Из анамнеза пациенток известно, что 36% (117 из 325) имели нарушение регулярности менструального цикла по типу олигоменореи, 23% (75 из 325) предъявляли жалобы на дисменорею, 6,5% (21 из 325) наблюдались у эндокринолога по поводу заболеваний щитовидной железы (*n*=6), ожирения и инсулинорезистентности (*n*=15), а также у 17,8% пациенток (58 из 325) имелись признаки фиброзно-кистозной мастопатии (доброкачественной дисплазии молочной железы — ДДМЖ) по данным ультразвукового исследования. Размеры образований молочной железы варьировали от 7 до 150 мм, 189 (58%) из которых — до 30 мм, 136 (42%) — более 30 мм. Фиброзно-кистозная мастопатия в стационаре встречалась редко, так как пациентки с данным диагнозом проходят лечение амбулаторно.

Воспалительные болезни молочной железы встречались у девочек до 1 года и от 9 лет и старше, однако в возрасте 12, 13, 14 лет заболеваемость нелактационными маститами преобладала (21,6, 23 и 28,4% соответственно), что связано с активным ростом молочной железы, формирующейся железистой ткани и долькопротоковой системы в период полового созревания. Все пациентки поступали в отделение экстренно либо были перенаправлены из детских поликлиник. Общими жалобами со стороны девочек при поступлении являлись боли в области одной железы, покраснение над болезненным участком, наличие уплотнения и увеличения молочной железы. За время стационарного пребывания в гинекологическом отделении все пациентки с воспалительными заболеваниями молочной железы обследованы согласно тактике ведения, представленной на **рис. 3**.

Из 419 пациенток с нелактационным маститом лишь у 16% воспаление имело серозный (диффузный) характер (67 из 419), гнойный (абсцедирующий) — у 84% (352 из 419). После проведения посевов гнойного отделяемого среди инфекционных агентов преобладали *Staphylococcus epidermalis* (33,7%) и *Staphylococcus aureus* (9,4%), тем не менее в 45,3% (190 из 419) рост микрофлоры не выявлен.

ФОРМИРОВАНИЕ МОЛОЧНОЙ ЖЕЛЕЗЫ В НОРМЕ И ПРИ ПАТОЛОГИИ

Молочные железы являются модифицированными потовыми железами, формирование которых начинается на 6-й неделе внутриутробного развития из элементов эктодермы и состоит из 10 стадий. У человека молочные железы сначала появляются как двусторонние полосы утолщенного эпидермиса, называемые молочными линиями или молочными хребтами. Эти линии простираются с каждой стороны тела от подмышечной до паховой области. Позднее эктодерма утолщается до 4—6 слоев, разрастается в виде тяжей, которые распространяются в близлежащую соединительную ткань, а затем из млечных точек этих тяжей начинают развиваться молочные железы. Следовательно, на протяжении молочных линий образуется большое количество зачатков железы. В норме необходимо, чтобы сформировалась исключительно четвертая пара данных зачатков, на 7—8-й неделе все оставшиеся из них подвергаются апоптозу,



Рис. 3. **Алгоритм ведения, диагностики и лечения нелактационного мастита у девочек и девушек.**
Fig. 3. **Algorithm of management, diagnosis and treatment of non-lactational mastitis in girls and young women.**

что приводит к их регрессу [7]. Далее происходит утолщение молочного зачатка (стадия молочного бугорка), на стадии диска происходит инвагинация мезенхимы в грудную клетку, где образуется молочное поле. Из этого поля в ткань железы внедряется 20—26 эпителиальных тяжей, и впоследствии образуются млечные протоки. С 10-й по 14-ю неделю внутриутробного развития молочный выступ уплощается, что называется стадией конуса. Во время следующей стадии мезенхимальные клетки дифференцируются в гладкие мышечные клетки соска и ареолы. На 16-й неделе происходит ветвление эпителиальных зачатков с формированием секреторных альвеол. Стадия канализации зависит от проникновения половых гормонов матери в кровоток плода в третьем триместре беременности. К 32-й неделе гестации должны быть сформированы 15—25 молочных протоков с сальными железами у эпидермиса. Самым последним формируется сосково-альвеолярный комплекс. Параллельно с его формированием молочная железа увеличивается в 4 раза. В постнатальном периоде молочные железы девочек развиваются за счет роста и пролиферации системы молочных ходов и незначительного развития альвеол. В течение первых двух недель жизни пролактин стимулирует секрецию железы новорожденными независимо от пола. Секрет железы в постнатальном периоде, который по составу очень близок к молозиву, появляется у 80—90% новорожденных детей [4].

Форма и размеры молочной железы зависят от полового развития и индивидуальных особенностей организма. В состав ее входят паренхима, состоящая из 15—20 долек, соединительная и жировая ткань, а также кровеносные, лимфатические сосуды и нервы. Паренхима железы состоит из альвеолярно-трубчатых желез, которые собраны в доли. Доля является основной функциональной единицей молочной железы. Внутри доли находятся терминальные удлиненные тубулярные протоки, называемые альвеолами. Крупные доли имеют выводной молочный проток, они могут между собой соединяться перед выходом на сосок, где открываются 12—20 отверстиями. Крупные протоки выстланы двуслойным эпителием, а мелкие протоки и альвеолы — одним. Строма молочной железы состоит из собственной фасции, которая покрывает железу и является составляющей междолевых прослоек, перидуктальных и периацинозных прослоек. Тело молочной железы, которое является железистой тканью, значительно меньше по сравнению с жировой, что подтверждает тот факт, что увеличение желез у девушек вне беременности происходит за счет увеличения жировой клетчатки и соединительнотканной стромы. В центре железы расположен сосок, который является выступом кожи с сильно пигментированным эпидермисом и окружен ареолой. Ареола обычно содержит многочисленные бугорки (бугорки Монтгомери), которые морфологически представляют собой видоизмененные сальные железы. Обычно ареола немного возвышается над окружающими тканями, а сосок выдается вперед на 3—7 мм. В норме соски обращены в противоположные стороны, что обусловливает выпуклую форму грудной клетки [8].

Врожденные аномалии молочных желез у девочек встречаются редко, но включают в себя: полителию (дополнительные соски), полимастию, отсутствие или недоразвитие ткани молочной железы (амастия или гипомастия), синдром Поланда, асимметричное

развитие молочных желез, избыточную ткань молочной железы и др. [9] **(рис. 4 и далее на цв. вклейке)**.

Выраженная асимметрия молочных желез у девочек-подростков встречается довольно редко **(рис. 5)**. Тем не менее в пубертатном периоде имеет место разница в размерах правой и левой молочных желез. Данный эстетический дефект приводит к появлению комплексов, снижению самооценки, а также к серьезным психологическим проблемам, что вызывает беспокойство не только у детей, но и у их родителей. Однако к концу пубертатного периода и к становлению репродуктивной системы у большинства девушек данное явление становится менее заметным. Асимметрия груди может быть генетически обусловленной (наследственная предрасположенность) или приобретенной, возникающей на протяжении жизни вследствие гормональных и возрастных изменений, лактации. Одним из показателей симметричности молочных желез является уровень расположения сосково-ареолярного коммплекса [10].

Полимастия — увеличение количества молочных желез и аномальное их расположение, которое связано с нарушением редукции и снижения митотической активности эмбриональных зачатков на 7—8-й неделе внутриутробного развития. Добавочные молочные железы могут формироваться вдоль молочных линий от подмышечной до паховой области (типичное расположение добавочных молочных желез). Встречается их атипичное расположение **(рис. 6)**. Одиночные соски и реже молочные железы располагаются не только по млечным линиям, но и на боку, шее, плече, внутренней стороне предплечья, под лопаткой, на бедрах и даже на больших половых губах. Полимастия встречается от 1 до 5% женщин, чаще формируется сосково-альвеолярный комплекс и имеет атипичное расположение (полителлия) **(рис. 7)**. Впервые жалобы на набухание в этих областях возникают при беременности или лактации. У девушек и женщин в ряде случаев в предменструальном периоде добавочные молочные железы набухают и становятся болезненными. В них чаще, чем в нормальных молочных железах, развиваются различные патологические состояния. Большинство пациенток нуждаются в хирургическом лечении для получения эстетического эффекта с последующим гистологическим исследованием [11].

Крайне редким явлением является аплазия молочной железы — полное отсутствие всех ее элементов (сосково-ареолярного комплекса, эмбрионального зачатка железы). Как правило, данная патология сочетается с другими пороками развития грудной клетки. Одна грудь может отсутствовать или может быть гипопластической, обычно в сочетании с дефектами грудных мышц. Приблизительно у 90% пациенток с истинным односторонним отсутствием груди встречается отсутствие или гипоплазия грудных мышц. У некоторых пациентов вышеперечисленные аномалии сопровождаются дефектами развития верхних конечностей. Данная клиническая картина является типичной для синдрома Полланда. При нем отсутствуют не только молочная железа и мышцы передней грудной стенки, но и имеют место грубая деформация грудины и ребер, брахидактилия, синдактилия, отсутствие волос в подмышечной впадине и снижение толщины подкожно-жирового слоя [12].

АТРОФИЯ МОЛОЧНОЙ ЖЕЛЕЗЫ, ГИПОПЛАЗИЯ, ГИПОМАСТИЯ

Гипомастия и гипоплазия груди — это состояния, которые часто трудно отличить от идиопатической маленькой груди. Двусторонняя гипоплазия молочной железы возникает либо из-за снижения секреции эстрогена, либо из-за неспособности ткани-мишени (ткани молочной железы) реагировать на циркулирующие эстрогены. Возможные причины гипоплазии молочной железы включают дисгенезию гонад на фоне синдрома Тернера, различные опухоли, продуцирующие андрогены, предподростковый гипотиреоз и гипофизарный гипогонадизм. Односторонняя гипоплазия описана в сочетании с синдромом Поланда и передней грудной гипоплазией [13].

Атрофия груди обычно является приобретенной и возникает из-за значительной потери массы тела, приводящей к значительной потере жировой ткани молочной железы. Причинами атрофии груди могут быть нервная анорексия, потеря массы тела из-за хронических заболеваний и послеродовая депрессия. Кроме того, причинами приобретенной атрофии молочной железы могут быть склеродермия и ранняя недостаточность яичников, приводящая к преждевременному снижению уровня циркулирующих эстрогенов.

Для выяснения причины этих состояний необходимо собрать подробный анамнез и провести детальное клиническое обследование пациентки на предмет развития обеих молочных желез и других вторичных половых признаков, а также провести гормональное обследование. Если тяжесть состояния влияет на социализацию и качество жизни пациентки, необходима хирургическая коррекция с увеличением груди [14].

ЮВЕНИЛЬНАЯ ГИПЕРТРОФИЯ МОЛОЧНОЙ ЖЕЛЕЗЫ

Ювенильная, девственная или идиопатическая гипертрофия молочной железы характеризуется массивным быстрым развитием одной или обеих молочных желез, несмотря на нормальный уровень циркулирующих эстрогенов. Это редкое заболевание, чаще спорадическое, чем привычное, которое часто возникает за 1—2 года до менархе и считается результатом высокой чувствительности рецепторов эстрогена в молочной железе или результатом аномального соотношения между эстрогенами и прогестероном. Вес груди

может достигать даже 10—22 кг. Это может привести к существенному ограничению распорядка дня женщины, что приведет к психологическим проблемам. Заболеваниями, которые необходимо дифференцировать от юношеской гипертрофии молочной железы, являются новообразования молочной железы и идиопатическое ожирение [15]. Лечение ювенильной гипертрофии груди включает хирургическое уменьшение груди, однако оно часто связано с высокой частотой рецидивов [9].

ЗАБОЛЕВАНИЯ МОЛОЧНОЙ ЖЕЛЕЗЫ У ДЕВОЧЕК И ПОДРОСТКОВ

Заболевания молочной железы у девочек и подростков могут варьировать от доброкачественных до злокачественных и включают в себя фиброаденомы, кисты молочной железы, дисгормональные изменения молочных желез, доброкачественную дисплазию молочных желез (фиброзно-кистозная мастопатия), мастодинию, инфекции молочных желез (нелактационный мастит) и очень редко — рак молочной железы.

Обнаружение образования в груди подростка вызывает стресс как у девочки, так и у ее семьи. Однако в подростковом возрасте большинство образований являются доброкачественными. В литературе сообщается, что злокачественными являются только 2,5% образований у женщин до 30 лет, а у женщин до 20 лет — только 0,5% [16]. Исследование пациенток с образованием молочной железы включает сбор подробного анамнеза, клиническое обследование путем пальпации молочной железы и часто проведение ультразвукового исследования (УЗИ), которое является наиболее подходящим скрининговым тестом для оценки образования в подростковом возрасте. Женщинам с повышенным риском рака молочной железы может потребоваться магнитно-резонансная томография. Большинство образований у молодых женщин саморазрешаются и редко требуют биопсии и хирургического иссечения. Однако диагноз рака молочной железы должен быть исключен.

ЮВЕНИЛЬНАЯ ФИБРОАДЕНОМА

Фиброаденома молочной железы представляет собой доброкачественную опухоль, образованную фиброзной и железистой тканью. Встречается не только у взрослых женщин, но и у подростков. В таком возрасте фиброаденома называется ювенильной и является наиболее распространенным заболеванием молочной железы. Сообщается, что ювенильные фиброаденомы составляют 30—50% образований молочной железы. Клиническая картина фиброаденом неясна, поскольку они обычно протекают бессимптомно. Следовательно, дифференциальному диагнозу могут помочь конкретные результаты клинического обследования. Фиброаденома представляет собой хорошо очерченное одностороннее образование молочной железы (2—3 см), реже — двустороннее, характеризующееся эластичностью и подвижностью. Более того, нет никаких признаков инфекции, и большинство фиброаденом возникают в верхнем внешнем квадранте. Вероятность злокачественного новообразования молочной железы значительно снижается при наличии этих клинических особенностей. Если клинически невозможно установить диагноз ювенильной фиброаденомы, необходимо дальнейшее исследование с помощью УЗИ и тонкоигольной аспирации. Однако следует отметить, что иногда возникают трудности при дифференцировке листовидной опухоли и фиброаденомы при тонкоигольной аспирации. Точность маммографии снижается из-за высокой плотности железистой ткани молочной железы подростка. Следовательно, ее не следует проводить каждому подростку [4, 5, 16]. Наконец, хирургическое вмешательство рекомендуется подросткам, если фиброаденома превышает 5 см, имеет тенденцию к увеличению или сохраняется до раннего взросления [17] **(рис. 8—10)**.

ДОБРОКАЧЕСТВЕННАЯ ДИСПЛАЗИЯ МОЛОЧНОЙ ЖЕЛЕЗЫ

Фиброзно-кистозные изменения молочной железы являются вторым по распространенности доброкачественным заболеванием молочной железы у девочек-подростков после фиброаденомы. Доброкачественная дисплазия молочной железы характеризуется диффузным узловым рисунком в ткани молочной железы. Этиология точно не определена; однако фиброзно-кистозные изменения обычно цикличны и связаны с менструальным циклом. Клинические данные включают циклическое изменение размера груди, циклическую мастодинию (боль в груди) и наличие образований в виде узлов. Связь с менструальными циклами предполагает роль изменений уровней эстрогена и прогестерона в патофизиологии фиброзно-кистозных изменений молочной железы. Диагноз обычно клинический, однако для диагностики может потребоваться УЗИ и иногда биопсия. Лечение обычно консервативное, включая тепловые/холодные компрессы, нестероидные противовоспалительные препараты для обезболивающего эффекта и иногда пероральные контрацептивы [18].

НЕЛАКТАЦИОННЫЙ МАСТИТ

Воспалительные заболевания молочных желез могут встречаться в любом возрасте независимо от пола. В то время как вопросы взрослой маммологии хорошо освещены в научной литературе, проблемы воспалительных процессов молочной железы у девочек-подростков нуждаются в большем внимании [19]. В структуре воспалительных заболеваний молочных

К статье *Л.В. Адамян и соавт.* «Патология молочной железы в практике гинеколога детей и подростков (собственные данные)»

To the article by *L.V. Adamyan et al.* «Breast pathology in the practice of gynaecologist of children and adolescents (own data)»



Рис. 1. **Структура патологии молочной железы у девочек и подростков, находившихся в гинекологическом отделении ГБУЗ «Морозовская ДГКБ ДЗМ» с 2014 по 2023 г.**

Fig. 1. **Structure of breast pathology in girls and adolescents in the gynaecological department of Morozov Children's State Hospital from 2014 to 2023.**



Рис. 4. **Дополнительные дольки молочной железы с обеих сторон.**

Fig. 4. **Additional mammary lobules on both sides.**

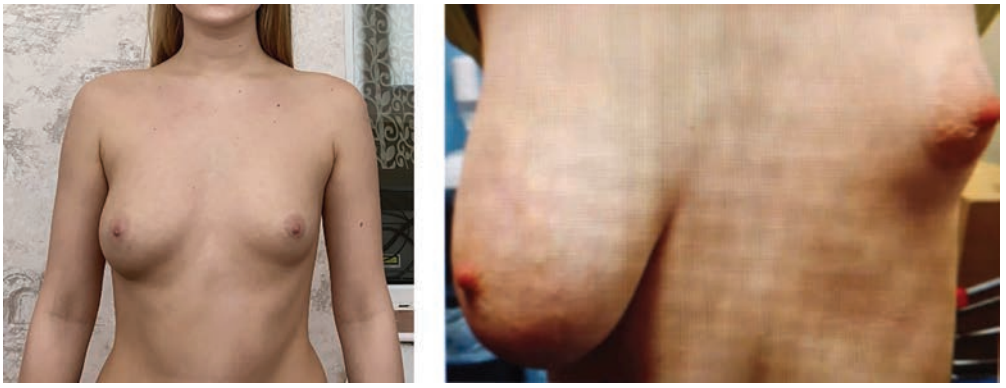

Рис. 5. **Асимметрия молочных желез у девочек-подростков.**

Fig. 5. **Mammary gland asymmetry in adolescent girls.**

К статье *Л.В. Адамян и соавт.* «Патология молочной железы в практике гинеколога детей и подростков (собственные данные» *(Продолжение)*

To the article by *L.V. Adamyan et al.* «Breast pathology in the practice of gynaecologist of children and adolescents (own data)» *(Continuation)*



Рис. 6. **Асимметрия молочных желез и добавочная молочная железа у девочки-подростка.**

Fig. 6. **Mammary gland asymmetry and accessory mammary gland in an adolescent girl.**



Рис. 7. **Добавочный сосок у девочки-подростка.**

Fig. 7. **Supplementary nipple in an adolescent girl.**



Рис. 8. **Удаление фиброаденомы молочной железы слева.**

Fig. 8. **Removal of breast fibroadenoma on the left breast.**

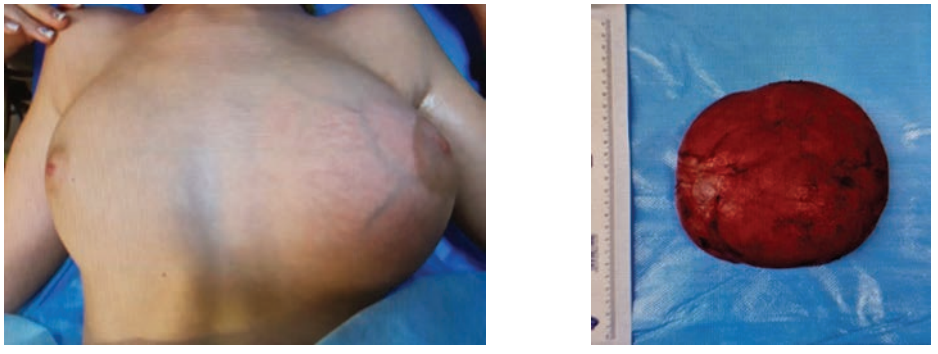

а/a б/b

Рис. 9. **Фиброаденома молочной железы у подростка 10 см (а), макропрепарат фиброаденомы молочной железы у подростка 10 см (б).**

Fig. 9. **10 cm fibroadenoma of the breast in a teenager (a), macro preparation of a 10 cm adolescent breast fibroadenoma (b).**

К статье *Л.В. Адамян и соавт.* «Патология молочной железы в практике гинеколога детей и подростков (собственные данные» *(Окончание)*

To the article by *L.V. Adamyan et al.* «Breast pathology in the practice of gynaecologist of children and adolescents (own data)» *(Ending)*

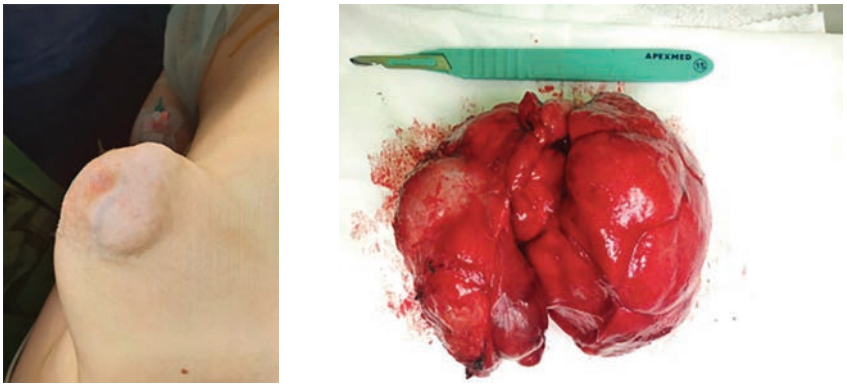

Рис. 10. **Фиброаденома молочной железы у подростка.**
Fig. 10. **Fibroadenoma of the breast in an adolescent.**

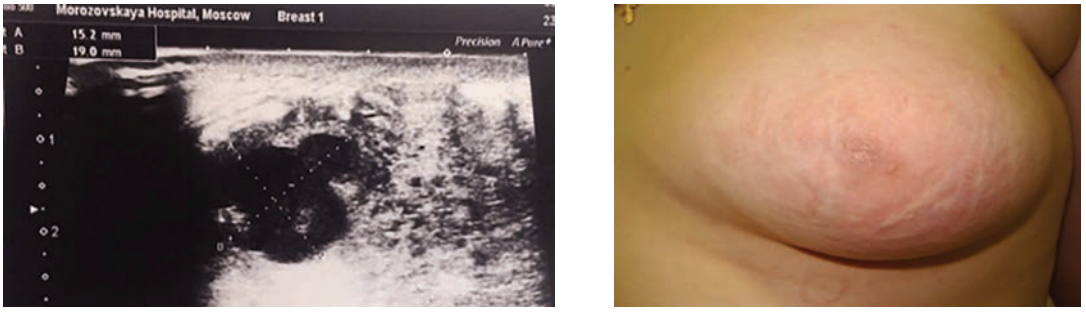

а/a б/b

Рис. 11. **Ультразвуковая картина абсцесса левой молочной железы (а), нелактационный гнойный мастит (б).**
Fig. 11. **Ultrasound picture of left breast abscess (a), non-lactational purulent mastitis (b).**



Рис. 12. **Проведение лечебной пункции гнойного мастита под ультразвуковой навигацией.**
Fig. 12. **Therapeutic puncture of purulent mastitis under ultrasound navigation.**

желез на долю нелактационного мастита приходится около 30% случаев [20]. Тенденция роста числа маститов у девушек в пубертатном возрасте обусловлена анатомо-физиологическими особенностями активно растущей и формирующейся железистой ткани и долько-протоковой системы в период полового созревания [21]. Нелактационный мастит — это воспаление молочных желез вне периода беременности и лактации. По данным литературы, более половины воспалительных процессов возникает на фоне имеющихся кистозных изменений стромальной структуры молочных желез [22]. Это может быть связано с началом формирования протоковой системы под действием эстрогенов в подростковом возрасте.

Общепринятой тактикой лечения гнойно-воспалительных заболеваний молочной железы является хирургическое вмешательство с последующим дренированием гнойных очагов. Однако данный метод имеет большое количество недостатков с позиции гинекологии детского и юношеского возраста. Данная тактика не обоснована, так как травматизация кожи и структур органа могут привести к нарушению анатомо-физиологических особенностей железы, образованию рубцов и фиброзов, деформации и косметическим дефектам. Нарушение архитектоники тканей может стать причиной изменения функциональной активности железы во время периода лактации **[**19**].** До настоящего времени решение вопроса об эффективности консервативного лечения маститов у подростков остается открытым. В отделении ГБУЗ «Морозовская ДГКБ ДЗМ» предложен собственный более щадящий метод ведения, диагностики и лечения девочек-подростков с нелактационным маститом **(рис. 11)**.

Молочная железа является неотъемлемой частью репродуктивной системы девочки, и любое нарушение в гипоталамо-гипофизарно-яичниковой оси может проявиться нарушением развития гормон-зависимых органов и, естественно, молочной железы [7]. В пубертатном периоде происходит активный рост железы с увеличением массы жирового компонента — телархе. Согласно данным как отечественной, так и зарубежной литературы, после менархе молочная железа под действием эстрогенов проходит первый этап формирования протоковой системы гормонзависимого органа. Достаточный уровень эстрадиола в плазме крови подростка необходим для здорового роста и развития железы в пубертатном периоде [9, 23].

Сниженный уровень эстрадиола и прогестерона, а также повышенный уровень пролактина у обследуемых девочек, дают право полагать, что пролактин способствует формированию секрета даже в пубертатном периоде, а снижение уровня эстрадиола и прогестерона говорит о медленном развитии протокой системы, что приводит к дилатации молочной железы [19]. В свою очередь, избыточный уровень эстрадиола в подростковом возрасте может быть причиной кистозных изменений молочной железы и повышенной внутридольковой секреции. Принимая во внимание изменения гормонального статуса, а впоследствии и нарушение анатомо-физиологических особенностей долько-протоковой системы формирующейся железы, можно предположить, что любой инфекционный агент может стать причиной воспалительного процесса в молочной железе. Далее внутрипротоковый экссудат при воспалении может нагнаиваться.

На основе анализа данных литературы и собственного опыта врачами гинекологического отделения ГБУЗ «Морозовская ДГКБ ДЗМ» предложен алгоритм лечения девушек с данной патологией.

ЛЕЧЕНИЕ ДЕВУШЕК С СЕРОЗНЫМ МАСТИТОМ

При лечении серозной или диффузной формы нелактационного мастита у девочек-подростков применялась консервативная терапия. В первую очередь, это назначение антибактериальных средств в течение 5—7 дней, нестероидная противовоспалительная терапия, а также местная терапия — наложение лечебной поддерживающей повязки. Такая тактика ведения способствовала предотвращению перехода диффузной формы мастита в абсцедирующую.

ЛЕЧЕНИЕ ДЕВУШЕК С ГНОЙНЫМ МАСТИТОМ

В гинекологическом отделении ГБУЗ «Морозовская ДГКБ ДЗМ» основным методом лечения пациенток с острым гнойным нелактационным маститом является пункция и эвакуация содержимого абсцесса толстой иглой диаметром 18—22 мм с канюлей с последующим бактериологическим исследованием и промыванием полости антисептическими растворами. Пункция производится в асептических условиях под местной анестезией и контролем УЗ-навигации. Катетер остается в полости абсцесса для последующего промывания. Далее накладывается асептическая повязка, поддерживающая молочную железу. Во время пребывания в стационаре проводится ежедневный осмотр молочных желез пациентки и, при необходимости, УЗ-контроль и повторное промывание полости абсцесса. На 3—4-й день перед выпиской пациентки из отделения проводятся контрольное УЗИ и пальпация для подтверждения исчезновения патологического гнойного очага. Рекомендуется дальнейшее диспансерное наблюдение, а также консультация детского гинеколога на 6-й и 12-й месяц с дополнительным УЗИ молочных желез **(рис. 12)** [24].

Следует отметить, что пункционная аспирация гнойного воспаления молочной железы с помощью толстой иглы помогла свести количество рецидивов к минимуму. В нашем предыдущем исследовании (2010—2014 гг.) при использовании тонкоигольной аспирации частота рецидивов гнойных маститов не превышала 2% [19]. Толстоигольная пункцион-

но-аспирационная тактика лечения острого гнойного нелактационного мастита и консервативное лечение серозного мастита позволяют сохранить анатомию, функцию и минимализировать травматизацию еще растущей молочной железы.

ЗЛОКАЧЕСТВЕННОЕ ОБРАЗОВАНИЕ МОЛОЧНОЙ ЖЕЛЕЗЫ

По данным Всемирной организации здравоохранения за 2021 г., ежегодно у 400 тыс. детей и подростков в возрасте до 19 лет диагностируют онкологические заболевания. В настоящее время существуют эффективные протоколы лечения, позволяющие сохранить жизнь более чем 80% пациентов, столкнувшихся с онкологическим диагнозом в детстве [25].

Рак молочной железы исключительно редок среди детской возрастной группы. Преобладающим типом рака молочной железы у детей и подростков является секреторный рак молочной железы, поражающий преимущественно женщин, однако при выявлении на ранних стадиях он имеет благоприятный прогноз [26].

При обнаружении нового образования или поражения молочной железы для окончательного диагноза часто требуется забор ткани. Тонкоигольная (FNA) или толстоигольная биопсия представляют собой минимально инвазивные методы сбора образцов тканей и альтернативу более инвазивным методам взятия образцов тканей, таким как эксцизионная биопсия. При выполнении FNA или толстоигольной биопсии крайне важно избегать любых критических структур или сосудов. FNA можно использовать для аспирации абсцессов и образований молочной железы, особенно если приоритетом является сохранение косметического эффекта. Оба метода могут помочь обнаружить наличие злокачественных новообразований в подозрительных лимфатических узлах, получить информацию о генетических или молекулярных маркерах и использовать ее в разработке индивидуальных, персонализированных химиотерапевтических или биологических методов лечения. Биопсия под визуальным контролем является «золотым стандартом» первичной диагностики пальпируемых образований молочной железы, может быть показано иссечение образования. Эксцизионную биопсию молочной железы обычно проводят под местной анестезией с седацией. Место разреза должно подходить для повторной операции в случае необходимости, если опухоль окажется злокачественной. Показаниями к эксцизионной биопсии молочной железы являются несоответствие между характеристиками визуализации и гистологическим результатом основной биопсии, неадкватный образец ткани, подозрительные интервальные изменения в очаге поражения, ранее диагностированном с помощью основной биопсии, атипичная гиперплазия или лобулярная карцинома *in situ* при основной биопсии, папиллярное и/или склерозирующее поражение при биопсии, фиброэпителиальное поражение при биопсии и подозрительные выделения из соска при нормальной визуализации молочной железы [27].

ЗАКЛЮЧЕНИЕ

В статье представлены оригинальные данные, полученные при ведении пациентов в гинекологическом отделении ГБУЗ «Морозовская ДГКБ ДЗМ», единственном экстренного отделении детской гинекологии г. Москвы, клинической базы кафедры акушерства, гинекологии и репродуктивной медицины ФГБОУ ВО «Российский университет медицины» Минздрава России. Продемонстрирован 10-летний опыт ведения 764 девочек и девушек с патологией молочной железы. При тщательном сборе анамнеза выявлено, что пациентки с заболеваниями молочной железы имели сопутствующую патологию щитовидной железы, ожирение, а также нарушение менструального цикла и диспареунию, которые могут быть предикторами развития гинекологических заболеваний в старшем возрасте, приводящих к снижению качества жизни и бесплодию. Согласно опыту отделения, во всех случаях использовались современные методы диагностики и лечения патологии молочной железы с применением малоинвазивных хирургических методик. Пациентам, которым потребовалось хирургическое лечение, операции проведены с сохранением здоровой ткани, что позволяет сберечь анатомию, функцию и минимализировать травматизацию еще растущей молочной железы у девочек и подростков. От адекватной тактики, выбранной уже при первом контакте с пациентом, будет зависеть успех его реабилитации в последующем. Своевременность принятых мер позволит избежать осложнений и существенно повысит эффективность лечения этой сложной категории больных.

Таким образом, необходимо обратить особое внимание на раннюю диагностику и выявление различных заболеваний, а также на современные подходы к лечению и реабилитации с целью сохранения репродуктивного потенциала данной группы населения. Необходима своевременная диспансеризация в возрасте 3, 6, 13, 15, 16 и 17 лет (Приказ Министерства здравоохранения Российской Федерации от 20.10.20 №1130н «Порядок оказания медицинской помощи несовершеннолетним с гинекологическими заболеваниями»), повышение охвата диспансеризации и современная, высокотехнологическая помощь девочкам и подросткам. В этом возрасте необходимо уделить особое внимание факторам риска нарушения репродуктивной функции. Для раннего выявления нарушений репродуктивной системы, влияющих на развитие гинекологических, онкологических и других заболеваний, приводящих, в том числе, к бес-

плодию и невынашиванию беременности, необходимо усиление внимания и ответственности за состояние здоровья девочек подросткового возраста с обязательной передачей промежуточных электронных эпикризов во взрослые электронные медицинские карты, с обеспечением преемственности и анализа полученных результатов и статистических данных. Согласно Указу Президента Российской Федерации от 9 октября 2007 г. №1315 «Об утверждении Концепции демографической политики Российской Федерации на период до 2025 года» [28], репродуктивное здоровье является именно тем фактором, который определит воспроизводство населения. Важно помнить, что женское репродуктивное здоровье закладывается в детском и юношеском возрасте. Своевременное выявление факторов риска, диспансеризация, ранняя диагностика и высокотехнологичное лечение, масштабирование электронной медицинской карты, преемственность между детскими и взрослыми специалистами, а также анализ полученных результатов — залог здорового будущего материнства подрастающего поколения.

Участие авторов:
Концепция и дизайн исследования — Адамян Л.В., Степанян А.А.
Сбор и обработка материала — Короткова С.А., Пивазян Л.Г., Тургунова Г.М., Осипова Г.Т.
Написание текста — Короткова С.А., Пивазян Л.Г., Тургунова Г.М., Осипова Г.Т.
Редактирование — Адамян Л.В., Степанян А.А.

Авторы заявляют об отсутствии конфликта интересов.
The authors declare no conflicts of interest.

ЛИТЕРАТУРА/REFERENCES

1. Breast cancer facts and stats 2024 — incidence, age, survival, and more. National Breast Cancer Foundation. 2024. Accessed April 27, 2024.
https://www.nationalbreastcancer.org/breast-cancer-facts/
2. Адамян Л.В., Котова Е.Г., Родионов В.В., Протасова А.Э., Шешко Е.Л. Роль врача-гинеколога в выявлении патологии молочной железы и сочетанных гиперпролиферативных заболеваний. *Проблемы репродукции*. 2023;29(5):6-17.
Adamyan LV, Kotova EG, Rodionov VV, Protasova AE, Sheshko EL. The role of the gynecologist in the detection of breast pathology and coexisting hyperproliferative diseases. *Problemy' reprodukcii*. 2023; 29(5):6-17. (In Russ.).
https://doi.org/10.17116/repro2023290516
3. Адамян Л.В., Родионов В.В., Шешко Е.Л., Долгушина Н.В. Доброкачественная дисплазия молочной железы с позиции BI-RADS: современный взгляд на проблему. *Проблемы репродукции*. 2023;29(5):119-124.
Adamyan LV, Rodionov VV, Sheshko EL, Dolgushina NV. Benign breast dysplasia from the perspective of BI-RADS: a modern view of the problem. *Problemy' reprodukcii*. 2023;29(5):119-124. (In Russ.).
https://doi.org/10.17116/repro202329051119
4. Окулов А.Б., Адамян Л.В., Бровин Д.Н., Богданова Е.А. *Молочные железы и их заболевания у детей:* Руководство для врачей. М.: ООО Медицинское информационное агентство; 2010.
Okulov AB, Adamyan LV, Brovin DN, Bogdanova EA. *Molochny'e zhelezy' i ix zabolevaniya u detey: Rukovodstvo dlya vrachey.* M.: OOO Medicinskoe informacionnoe agentstvo; 2010. (In Russ.).
5. Адамян Л.В., Богданова Е.А. *Оперативная гинекология детей и подростков*. М.: ЭликсКом; 2004.
Adamyan LV, Bogdanova EA. *Operativnaya ginekologiya detej i podrostkov.* M.: E'liksKom; 2004. (In Russ.).
6. Christopoulos P, Matsas A, Eleftheriades M, Kotsira G, Eleftheriades A, Vlahos NF. Investigating the Link between Early Life and Breast Anomalies. *Children*. 2023;10:601.
https://doi.org/10.3390/children10030601
7. Adekeye A, Lung KC, Brill KL. Pediatric and Adolescent Breast Conditions: A Review. *Journal of Pediatric and Adolescent Gynecology.* 2023;36(1):5-13.
https://doi.org/10.1016/j.jpag.2022.11.001
8. Pleasant V. Benign Breast Disease. *Clinical Obstetrics and Gynecology.* 2022;65(3):448-460.
https://doi.org/ 10.1097/GRF.0000000000000719
9. Mareti E, Vatopoulou A, Spyropoulou GA, Papanastasiou A, Pratilas GC, Liberis A, Hatzipantelis E, Dinas K. Breast Disorders in Adolescence: A Review of the Literature. *Breast Care.* 2021;16(2): 149-155.
https://doi.org/10.1159/000511924
10. Applebaum A, Nessim A, Cho W. Understanding breast asymmetry and its relation to AIS. *Spine Deformity.* 2020;8(3):381-386.
https://doi.org/10.1007/s43390-020-00056-x
11. Kreipe HH, Christgen M. Ektopien des Mammagewebes [Ectopia of mammary tissue]. *Pathologe.* 2018;39(5):398-401.
https://doi.org/10.1007/s00292-018-0468-0
12. Baldelli I, Baccarani A, Barone C, Bedeschi F, Bianca S, Calabrese O, Castori M, Catena N, Corain M, Costanzo S, Barbato GP, De Stefano S, Divizia MT, Feletti F, Formica M, Lando M, Lerone M, Lorenzetti F, Martinoli C, Mellini L, Nava MB, Porcellini G, Puliti A, Romanini MV, Rondoni F, Santi P, Sartini S, Senes F, Spada L, Tarani L, Valle M, Venturino C, Zaottini F, Torre M, Crimi M. Consensus based recommendations for diagnosis and medical management of Poland syndrome (sequence). *Orphanet Journal of Rare Diseases.* 2020;15(1):201.
https://doi.org/10.1186/s13023-020-01481-x
13. Romanini MV, Calevo MG, Puliti A, Vaccari C, Valle M, Senes F, Torre M. Poland syndrome: A proposed classification system and perspec- tives on diagnosis and treatment. *Seminars in Pediatric Surgery.* 2018;27(3):189-199.
https://doi.org/10.1053/j.sempedsurg.2018.05.007
14. Winocour S, Lemaine V. Hypoplastic breast anomalies in the female adolescent breast *Seminars in Plastic Surgery.* 2013;27(1):42-48.
15. Hisham A, Abd Latib M, Basiron N. Juvenile breast hypertrophy: a successful breast reduction of 14.9% body weight without recurrence in a 5-year follow-up. *Case Reports in Surgery.* 2017;2017:3491012.
16. Greydanus DE, Matytsina L, Gains M. Breast disorders in children and adolescents. *Primary Care.* 2006;33(2):455-502.
17. Sanders LM, Sharma P, El Madany M, King AB, Goodman KS, Sanders AE. Clinical breast concerns in low-risk pediatric patients: practice review with proposed recommendations. *Pediatric Radiology.* 2018;48(2):186-195.
18. Weaver M, Stuckey A. Benign Breast Disorders. *Obstetrics and Gynecology Clinics of North America.* 2022;49(1):57-72.
https://doi.org/10.1016/j.ogc.2021.11.003

19. Сибирская Е.В., Адамян Л.В., Колтунов И.Е., Богданова Е.А., Сорокина И.Н.. Лечение маститов у девочек-подростков. *Лечащий врач*. 2018;1:12-15.
Sibirskaya EV, Adamyan LV, Koltunov IE, Bogdanova EA, Sorokina IN. Treatment of mastitis in adolescent girls. *Lechashhij vrach*. 2018;1:12-15. (In Russ.).

20. Травина М.Л., Попов А.Г., Попов С.А., Куликова Е.В. Особенности воспалительных процессов молочной железы в подростковом возрасте, тактика ведения и лечения больных. *Детская хирургия*. 2017;21(3):150-153.
Travina ML, Popov AG, Popov SA, Kulikova EV. Features of inflammatory processes of the breast in adolescence, tactics of management and treatment of patients. *Detskaya xirurgiya*. 2017;21(3):150-153. (In Russ.).
https://doi.org/10.18821/1560-9510-2017-21-3-150-153

21. Tsigginou A, Zacharakis D, Dimitrakakis C, Michala L. Breast disorders in girls and adolescents. Is there a need for a specialized service? *Journal of Pediatric and Adolescent Gynecology*. 2015;28(2):91-94.
https://doi.org/10.1016/j.jpag.2014.05.011

22. Nwafor CC, Umeh KU, Etuk EB, Eziagu UB, Kudamnya IJ, Ekwo E. Clinicopathological pattern of breast lesions in children and adolescents. *African Health Sciences*. 2023;23(3):228-235.
https://doi.org/10.4314/ahs.v23i3.28

23. Травина М.Л., Винярская И.В., Попов А.Г. Распространенность болезней молочной железы у девочек г. Москвы. *Российский педиатрический журнал*. 2016;19(5):298-302.
Travina ML, Vinyarskaya IV, Popov AG. The prevalence of breast diseases in girls in Moscow. *Rossijskij pediatricheskij zhurnal*. 2016;19(5):298-302. (In Russ.).

24. Perales Palacios I. Diagnostic microbiology in mastitis. What do we know about counts and significant microorganisms? *Enfermedades Infecciosas y Microbiología Clínica*. 2016;7:156-168.
https://doi.org/10.1016/j.eimc.2016.06.001

25. El Alaoui-Lasmaili K, Nguyen-Thi PL, Demogeot N, Lighezzolo-Alnot J, Gross MJ, Mansuy L, Chastagner P, Koscinski I. Fertility discussions and concerns in childhood cancer survivors, a systematic review for updated practice. *Cancer Medicine*. 2023;12(5):6023-6039.
https://doi.org/10.1002/cam4.5339

26. Hassan N, Idaewor P, Rasheed N, Saad Abdalla Al-Zawi A. Paediatric and Adolescent Breast Cancer: A Narrative Review. *Cureus: Journal of Medical Science*. 2023;15(11):e48983. PMID: 38024017; PMCID: PMC10656636.
https://doi.org/10.7759/cureus.48983

27. The American Society of Breast Surgeons. Performance and practice guidelines for excisional breast biopsy. *ASBrS*. 2014. Accessed April 27, 2024.
https://www.breastsurgeons. org/resources/statements

28. Указ Президента Российской Федерации от 9 октября 2007 года №1351 *«Об утверждении Концепции демографической политики Российской Федерации на период до 2025 года»*. Ссылка активна на 27.04.24.
Ukaz Prezidenta Rossijskoj Federacii ot 9 oktyabrya 2007 goda No. 1351 *«Ob utverzhdenii Koncepcii demograficheskoj politiki Rossijskoj Federacii na period do 2025 goda»*. Accessed April 27, 2024. (In Russ.).
https://pravo.gov.ru/proxy/ips/?docbody=&nd=102117162&intelsearch=%F1%F3%E8%F6%E8%E4&ysclid=lvmmx7kuy424582220

Поступила 12.04.2024
Received 12.04.2024
Принята к печати 30.04.2024
Accepted 30.04.2024